

ГЛАВА 1

Ультразвуковое исследование органов брюшной полости: общие сведения

ВВЕДЕНИЕ

Настоящая глава представляет собой краткий обзор, где приведены показания к УЗИ органов брюшной полости и/или забрюшинного пространства, предложенные AIUM, термины, общепринятые в ультразвуковой диагностике, особенности позиционирования пациента, а также дано описание типичных ультразвуковых артефактов. В конце главы размещена сводная таблица, в которой представлены изменения лабораторных показателей при различных заболеваниях, диагностируемых средствами ультразвуковой диагностики. Здесь вы также найдете особенности выполнения экстренного УЗИ в контексте травмы (FAST), а также принципы корректной биомеханики, соблюдение которых позволит избежать получения производственных травм.

ПОКАЗАНИЯ К УЗИ ОРГАНОВ БРЮШНОЙ ПОЛОСТИ И/ИЛИ ЗАБРЮШИННОГО ПРОСТРАНСТВА [1]

- Боль в животе, в боку и/или спине.
- Субъективные и объективные симптомы, которые могут быть связаны с патологией органов брюшной полости

и/или забрюшинного пространства (например, желтуха или гематурия).
- Наличие пальпируемого образования в брюшной полости или органомегалия.
- Наличие изменений по данным лабораторных или инструментальных методов диагностики, позволяющих заподозрить патологию органов брюшной полости и/или забрюшинного пространства.
- Повторное исследование по поводу ранее диагностированного или заподозренного заболевания органов брюшной полости и/или забрюшинного пространства.
- Выявление метастазов или первичного новообразования.
- Обследование по поводу цирроза печени, портальной гипертензии, исследование трансъюгулярного внутрипеченочного шунта; скрининг на выявление печеночно-клеточного рака; исследование печени в сочетании с эластографией.
- Травма живота.
- Обследование по поводу инфекции мочевыводящего тракта и гидронефроза.
- Обследование по поводу неконтролируемой артериальной гипертензии, исключение стеноза почечных артерий.
- Визуализация свободной или осумкованной жидкости в брюшной полости и/или забрюшинном пространстве.
- Обследование при подозрении на наличие врожденной патологии.
- Обследование при подозрении на гипертрофический пилоростеноз, инвагинацию кишечника, некротизирующий энтероколит и любую другую патологию кишечника.
- Обследование в пред- и послеоперационном периодах при трансплантации органов.

- Предоперационное планирование и контроль выполнения инвазивного вмешательства.

ОБОРУДОВАНИЕ И КОНТРОЛЬ КАЧЕСТВА [1]

- Оборудование, используемое для ультразвуковой диагностики, различается в зависимости от медицинского учреждения.
- Медицинское учреждение должно обеспечивать высокое качество ультразвуковой диагностики, для этого необходимо предоставлять врачам возможность работать на современном оборудовании, обладающем высоким качеством изображения и современными технологиями.
- Руководители учреждений должны помнить о возможности получения врачом производственной травмы, поэтому используемые аппараты должны быть достаточно эргономичными.
- Ультразвуковые аппараты должны поддерживать сканирование в реальном времени, режимы цветового, энергетического картирования и спектральной допплерографии, а также выводить изображения, доступные для интерпретации лечащим врачом.
- Для УЗИ органов брюшной полости и забрюшинного пространства обычно используют конвексные датчики и/или линейные датчики **(рис. 1-1)**.
- У пациентов младшего школьного возраста используют датчики с частотой 5 МГц и выше; у новорожденных и младенцев предпочтительно использование датчиков, генерирующих более высокочастотный сигнал.
- Рабочие частоты для выполнения УЗИ у взрослых пациентов составляют 4–6 МГц.

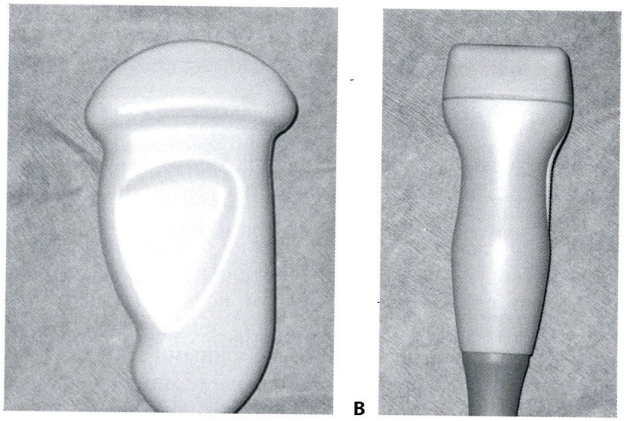

Рис. 1-1. Датчики, используемые для УЗИ органов брюшной полости. А. Конвексный датчик, широко использующийся при УЗИ органов брюшной полости. В. Линейный датчик может использоваться для визуализации поверхностно расположенных структур брюшной полости и некоторых органов желудочно-кишечного тракта (ЖКТ). (Рисунок А использован с разрешения Penny S, Fox T, Godwin CH, eds. *Examination Review for Ultrasound: Sonographic Principles & Instrumentation*. Philadelphia, PA: Wolters Kluwer Health/Lippincott Williams & Wilkins; 2011. Рисунок В использован с разрешения Penny SM, ed. *Introduction to Sonography and Patient Care*. Philadelphia, PA: Wolters Kluwer; 2015.)

- При исследовании передней брюшной стенки, кишечника и поверхности печени используют высокочастотные датчики, в том числе линейные.
- Контроль и повышение качества, обеспечение безопасности, предупреждение распространения инфекций, обучение пациентов, а также поддержание оборудования в работоспособном состоянии выполняют в соответствии со стандартами и рекомендациями AIUM (https://www.aium.org/accreditation/accreditation.aspx).

ПРИНЦИП ALARA [1]

- Ультразвуковую диагностику должны выполнять специалисты, обладающие должной квалификацией.
- Согласно рекомендациям AIUM, «необходимо помнить о возможных пользе и риске, связанных с каждым исследованием. При изменении параметров, влияющих на генерируемую звуковую волну, необходимо учитывать общее время сканирования и руководствоваться принципом ALARA (as low as reasonably achievable – настолько мало, насколько возможно)».
- Чтобы соблюсти принцип ALARA, врач ультразвуковой диагностики должен поддерживать баланс между качеством получаемого изображения и общим временем экспозиции ультразвуковой энергией.

ТЕРМИНОЛОГИЯ УЗИ [2]

- В **таблице 1-1** представлены основные термины, используемые для описания ультразвуковых изображений.
- Следует помнить, что эхогенность органов брюшной полости уменьшается (от самого яркого на эхограмме к самому

Таблица 1-1 ТЕРМИНОЛОГИЯ УЗИ

Описательный термин в УЗИ	Определение
Анэхогенный	Не отражающий эхосигналы
Сложный	Имеющий в составе солидный и кистозный компоненты
Эхогенный	Отражающий эхосигналы; термин часто используется в качестве сравнительной характеристики
Неоднородный	Неоднородный по структуре
Однородный	Однородный по структуре
Гиперэхогенный	Отражающий большое количество эхосигналов
Гипоэхогенный	Отражающий небольшое количество эхосигналов
Изоэхогенный	Одинаковой эхогенности

темному) в следующем порядке: почечный синус, поджелудочная железа, селезенка, печень, корковое вещество почки, почечная пирамида, желчный пузырь.

АРТЕФАКТЫ [2, 3]

- В ходе исследования могут возникать ультразвуковые артефакты. Некоторые из них имеют важное диагностическое значение **(табл. 1-2)**.

Таблица 1-2 УЛЬТРАЗВУКОВЫЕ АРТЕФАКТЫ

Название артефакта	Описание
Акустическая тень **(рис. 1-2)**	Возникает при выраженном ослаблении ультразвуковой энергии той или иной структурой
Хвост кометы **(рис. 1-3)**	Разновидность артефакта реверберации, источником которого служат структуры небольших размеров
Размытая («грязная») тень **(рис. 1-4)**	Акустическая тень с артефактом реверберации
Боковые тени **(рис. 1-5)**	Преломление ультразвукового луча скругленной поверхностью
Зеркальное отражение	Возникает при столкновении ультразвукового луча с высокоотражающей структурой: в дистальной части эхограммы изображение дублируется
Дистальное усиление **(рис. 1-6)**	Возникает при прохождении ультразвукового луча через слабо поглощающую структуру
Рефракционный артефакт **(рис. 1-7)**	«Удвоение» анатомической структуры, возникающее при прохождении ультразвукового луча через границу раздела двух сред под углом, отличным от прямого
Реверберация **(рис. 1-8)**	Многократное отражение ультразвукового луча, происходящее на границе двух или более сред
Резонанс (Ring-down) **(рис. 1-9)**	Возникает при столкновении ультразвукового луча с небольшими пузырьками газа, что вызывает вибрацию последних

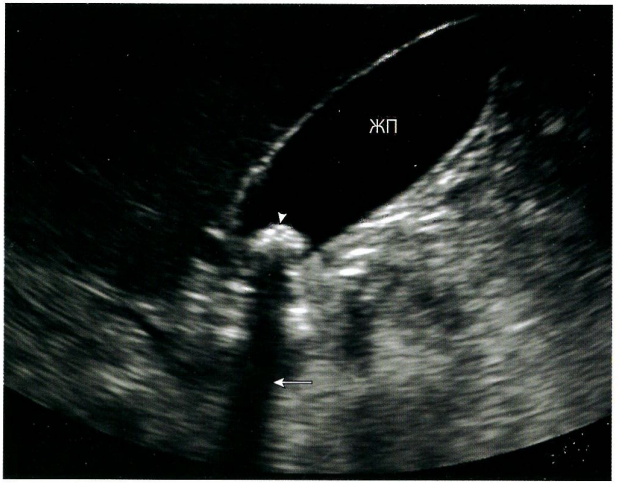

Рис. 1-2. Акустическая тень. Конкремент (*головка стрелки*), локализующийся в шейке желчного пузыря (*ЖП*), отбрасывает акустическую тень (*стрелка*). (Рисунок использован с разрешения Klein J, Pohl J, Vinson EN, Brant WE, Helms CA, eds. *Brant and Helms' Fundamentals of Diagnostic Radiology*. 5th ed. Philadelphia, PA: Wolters Kluwer; 2018.)

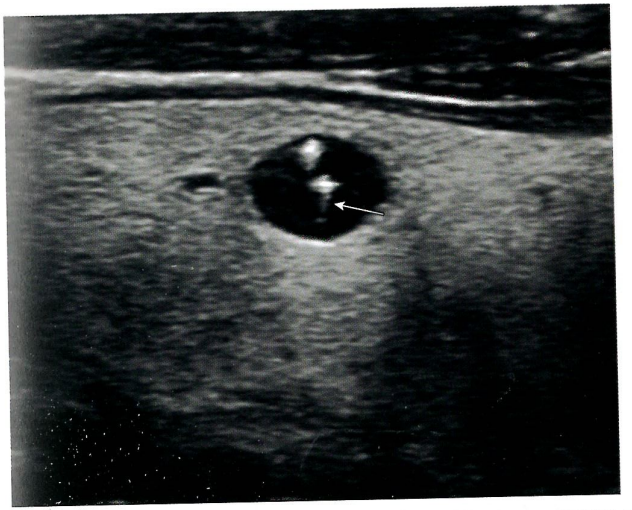

Рис. 1-3. Артефакт «хвост кометы». Четко очерченное кистозное образование, локализующееся в правой доле щитовидной железы, содержит свободно перемещающиеся эхогенные очаги, имеющие конусовидно сужающиеся «хвосты» (*стрелка*). (Рисунок использован с разрешения Brant WE, Helms C, eds. *Fundamentals of Diagnostic Radiology*. 4th ed. Philadelphia, PA: Wolters Kluwer Health/Lippincott Williams & Wilkins; 2012.)



Рис. 1-4. Размытая акустическая тень. Продолжением стенки желчного пузыря, содержащей пузырьки газа, является размытая акустическая тень. (Рисунок использован с разрешения Hsu WC, Cummings FP, eds. *Gastrointestinal Imaging: A Core Review*. Philadelphia, PA: Wolters Kluwer; 2016.)

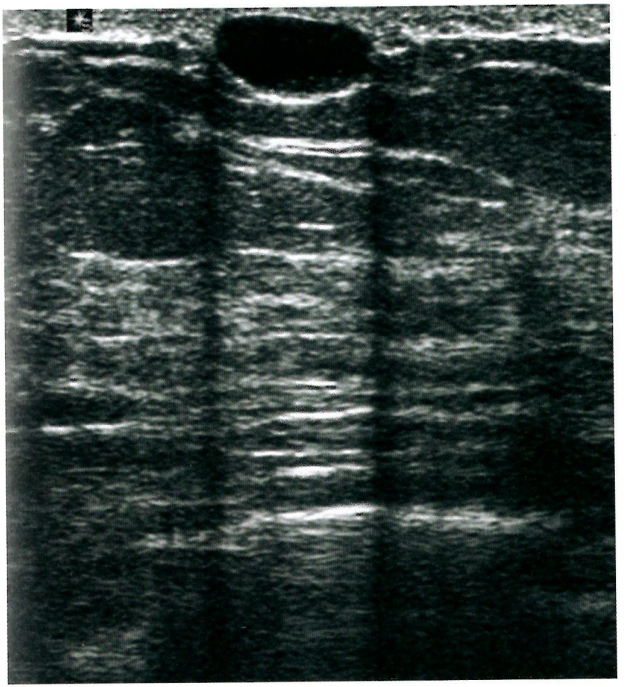

Рис. 1-5. Боковая тень. По бокам кисты наблюдаются четкие акустические тени. (Рисунок использован с разрешения Shirkhoda A, ed. *Variants and Pitfalls in Body Imaging*. 2nd ed. Philadelphia, PA: Wolters Kluwer Health/Lippincott Williams & Wilkins; 2010.)

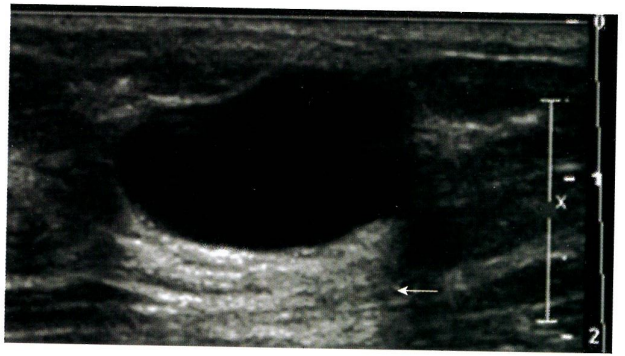

Рис. 1-6. Дистальное усиление. Позади данной кисты интенсивность сигнала увеличена (*стрелка*). (Рисунок использован с разрешения Klein J, Pohl J, Vinson EN, Brant WE, Helms CA, eds. *Brant and Helms' Fundamentals of Diagnostic Radiology*. 5th ed. Philadelphia, PA: Wolters Kluwer; 2018.)

Рис. 1-7. Рефракционный артефакт. А. УЗИ верхнего этажа брюшной полости, поперечная плоскость латерально от срединной линии. Визуализируются левая доля печени (*П*), аорта (*АО*), нижняя полая вена (*НПВ*) и непарная вена (*стрелка*). В. После смещения датчика на срединную линию произошло преломление сигнала от прямой мышцы живота – отмечается «удвоение» непарной вены (*стрелки*). (Рисунки использованы с разрешения Siegel MJ, ed. *Pediatric Sonography*. 4th ed. Philadelphia, PA: Wolters Kluwer Health/Lippincott Williams & Wilkins; 2010.)

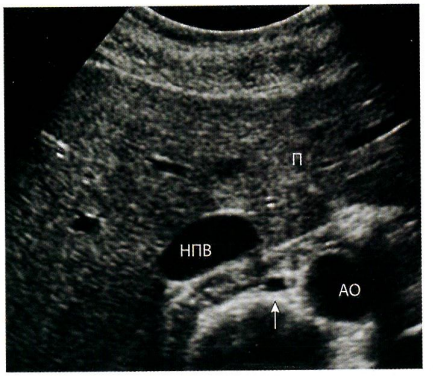

A

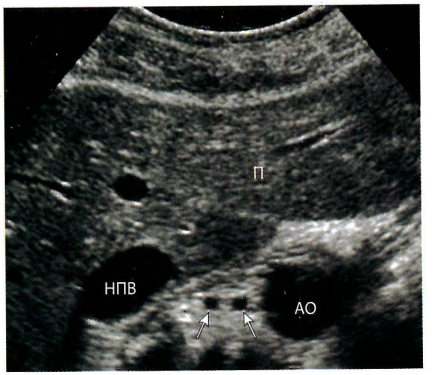

B

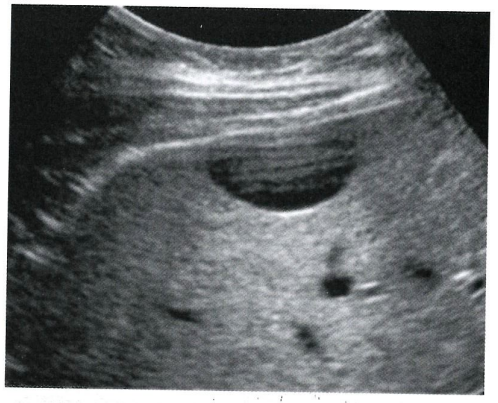

A

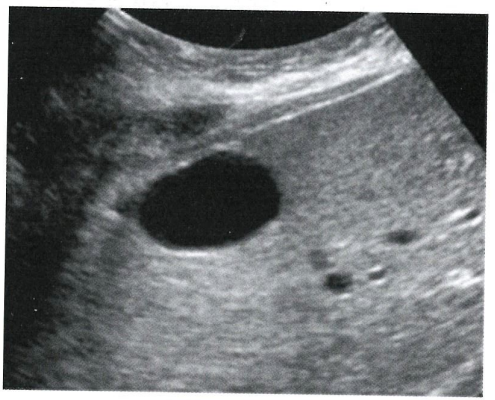

B

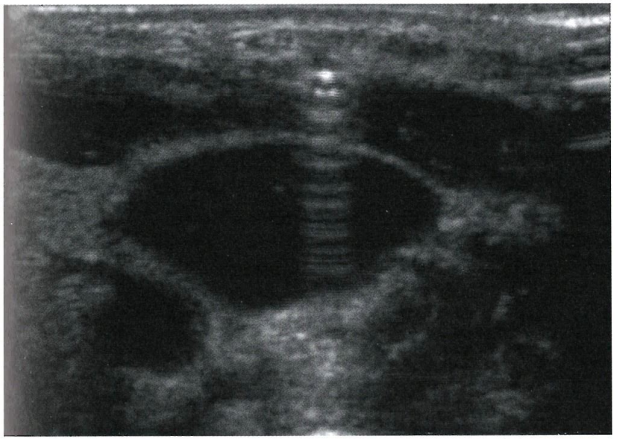

Рис. 1-9. Резонанс (Ring-down artefact). Дистально от эхогенного кончика иглы определяется артефакт резонанса сигнала. (Рисунок использован с разрешения Shah KH, Mason C, eds. *Essential Emergency Procedures*. 2nd ed. Philadelphia, PA: Wolters Kluwer; 2015.)

Рис. 1-8. Реверберация. А. Визуализируется киста печени, просвет которой заполнен многочисленными реверберирующими сигналами. В. Положение датчика было изменено таким образом, чтобы киста на эхограмме оказалась расположена более дистально. Артефакты реверберации перестали определяться, киста полностью анэхогенна. (Рисунки использованы с разрешения Siegel MJ, ed. *Pediatric Sonography*. 4th ed. Philadelphia, PA: Wolters Kluwer Health/Lippincott Williams & Wilkins; 2010.)

ОСНОВНЫЕ ПРИНЦИПЫ ДОППЛЕРОВСКОГО УЗИ [3]

- Цветовое допплеровское картирование (ЦДК) и энергетическое допплеровское картирование (ЭДК).
  - В зависимости от скорости и направления кровотока по отношению к датчику в режиме ЦДК движущимся эритроцитам присваивается тот или иной цветовой код.
  - В большинстве ультразвуковых аппаратов кровоток, направляющийся к датчику, кодируется красным цветом, а кровоток, удаляющийся от датчика, – синим **(рис. 1-10)**.
  - Чем выше скорость кровотока, тем больше яркость цветового кодирования, и наоборот.
  - Оптимальной для ЦДК является наклонная плоскость сканирования – при сканировании под прямым углом будет отмечаться выпадение цветового сигнала.
  - При УЗИ органов брюшной полости режим ЦДК обычно используют для определения направления кровотока в сосудистых структурах (например, в воротной вене) и обнаружения кровотока в органах и опухолях брюшной полости. Повышенная интенсивность цветового кодирования того или иного органа свидетельствует о гиперемии, что может быть признаком асептического или септического воспаления.
- ЭДК представляет собой более чувствительную разновидность ЦДК **(рис. 1-11)**.
  - В основе ЭДК лежит анализ амплитуды допплеровского сигнала.
  - ЭДК не позволяет определить направление кровотока.
  - ЭДК позволяет обнаружить медленный кровоток и кровоток в небольших сосудах.
  - При высоких скоростях кровотока информативность ЭДК может снижаться.

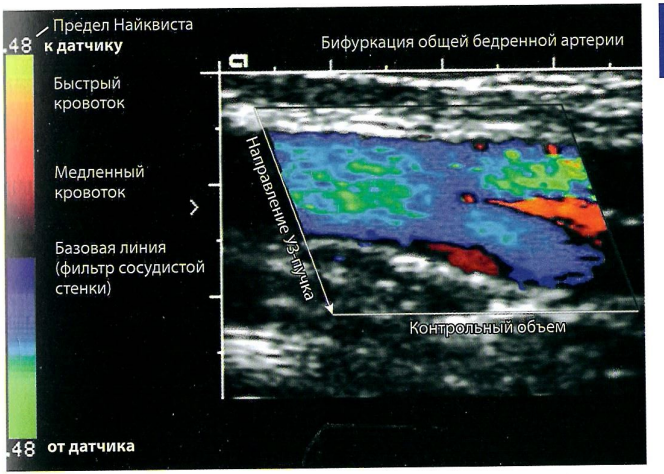

Рис. 1-10. ЦДК. Согласно цветовой шкале, находящейся в левой части изображения, основным цветом, которым кодируется кровоток, приближающийся к ультразвуковому датчику, является *красный цвет* (выше базовой линии). Кровоток, удаляющийся от датчика, кодируется преимущественно *синим цветом* (ниже базовой линии). (Рисунок использован с разрешения Brant WE, Helms C, eds. *Fundamentals of Diagnostic Radiology*. 4th ed. Philadelphia, PA: Wolters Kluwer Health/Lippincott Williams & Wilkins; 2012.)

- Импульсно-волновая допплерография (ИВД).
  - ИВД используют для оценки характеристик кровотока в том или ином сосуде; ИВД также позволяет прицельно исследовать конкретный участок определенного сосуда.

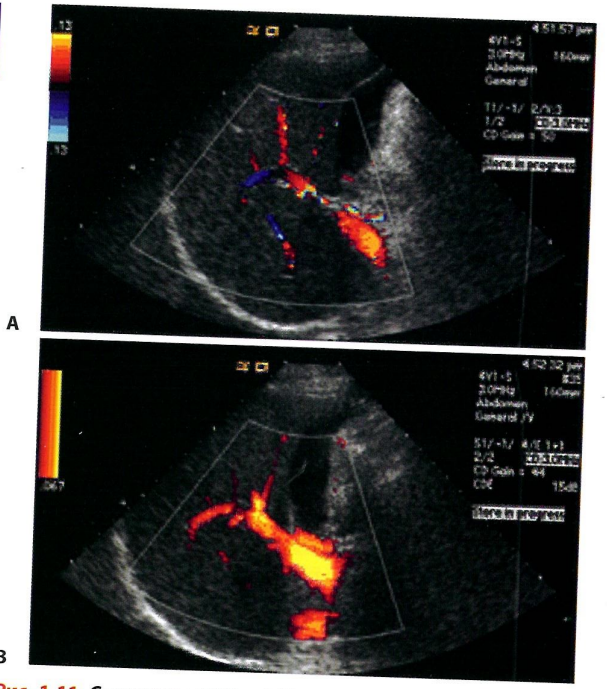

Рис. 1-11. Сравнение ЦДК и ЭДК. По сравнению с цветовым картированием (A), энергетическое (B) обладает более высокой чувствительностью и позволяет обнаружить кровоток там, где при ЦДК сигнал отсутствует (особенно в очагах, расположенных под прямым углом по отношению к ультразвуковому лучу). Однако ЭДК не позволяет определить направление кровотока. (Рисунок использован с разрешения Bushberg JT, Seibert JA, Leidholdt EM, Boone JM, eds. *Essential Physics of Medical Imaging*. 3rd ed. Philadelphia, PA: Wolters Kluwer Health/ Lippincott Williams & Wilkins; 2011.)

- Импульсный ультразвуковой сигнал ограничен контрольным окном, что позволяет оценивать характеристики кровотока на конкретном участке сосуда.
- ИВД позволяет определить направление кровотока.
  - Кровоток, направляющийся к датчику, обычно отображается на графике выше базовой линии, а кровоток, удаляющийся от датчика, – под ней.
  - Перед написанием заключения необходимо удостовериться, использовался параметр *инверсии кровотока* или нет.
- Режим ИВД также позволяет оценить характер кровотока. Вены, как правило, характеризуются непрерывным ритмичным кровотоком в систолу и диастолу.
  - Для артерий характерно чередование амплитуд кровотока: систоле соответствует высокий заостренный пик, диастоле – более низкая вершина на графике.
- С помощью ИВД оценивают сосудистое сопротивление.
  - Сосуды могут быть высоко- или низкорезистентными.
    - Низкорезистентный кровоток характеризуется двухфазностью систолического пика и сравнительно высокой амплитудой диастолического компонента **(рис. 1-12)**.
    - Высокорезистентный кровоток характеризуется высокоамплитудным систолическим пиком и низким диастолическим компонентом **(рис. 1-13)**.
  - Описание кровотока в том или ином органе брюшной полости представлено в соответствующих главах.
- Непрерывно-волновая допплерография.
  - В режиме постоянно-волновой допплерографии один из пьезоэлементов генерирует непрерывный ультразвуковой луч, а второй пьезоэлемент регистрирует отраженный сигнал.

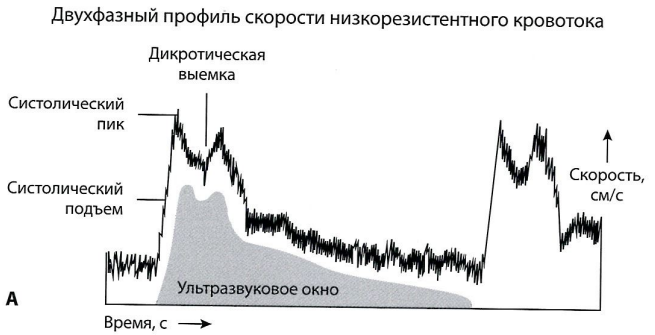

Рис. 1-12. Низкорезистентный кровоток. А. График скорости артериального кровотока в низкорезистентном сосудистом русле. Диастолический компонент имеет сравнительно высокую амплитуду. В. ИВД сосуда, несущего низкорезистентный кровоток. *RI* – индекс резистентности; *S/D* – систолодиастолическое отношение. (Изображения использованы с разрешения Sanders RC, ed. *Clinical Sonography: A Practical Guide*. 5th ed. Philadelphia, PA: Wolters Kluwer; 2015.)

- Для исследования органов брюшной полости постоянноволновая допплерография, как правило, не используется.

ОСНОВНЫЕ ВОПРОСЫ ДЛЯ СБОРА АНАМНЕЗА

- Почему ваш лечащий врач назначил вам УЗИ? *Некоторые пациенты могут сообщить важные сведения, касающиеся анамнеза их заболевания.*
- Укажите локализацию болевых ощущений. *Пациента просят указать одним пальцем в наиболее болезненную точку. Осмотр этой области перед выполнением УЗИ может предоставить дополнительные диагностические сведения. На* ***рисунке 1-14*** *показаны основные участки тела, болезненность которых может быть связана с тем или иным органом.*
- Когда эти болевые ощущения возникли впервые? *Ответ на данный вопрос помогает дифференцировать хронический процесс от острого.*
- Имелись ли у вас тошнота или рвота? *Тошнота и рвота могут быть обусловлены нарушениями со стороны ЖКТ. По возможности необходимо уточнить частоту рвоты.*
- Страдаете ли вы сахарным диабетом или артериальной гипертензией? *Пациенты, страдающие сахарным*



Рис. 1-13. Высокорезистентный кровоток. А – кривая скоростей кровотока в высокорезистентном сосуде. В – график скорости артериального кровотока в высокорезистентном русле. (Изображения использованы с разрешения Sanders RC, ed. *Clinical Sonography: A Practical Guide*. 5th ed. Philadelphia, PA: Wolters Kluwer; 2015.)

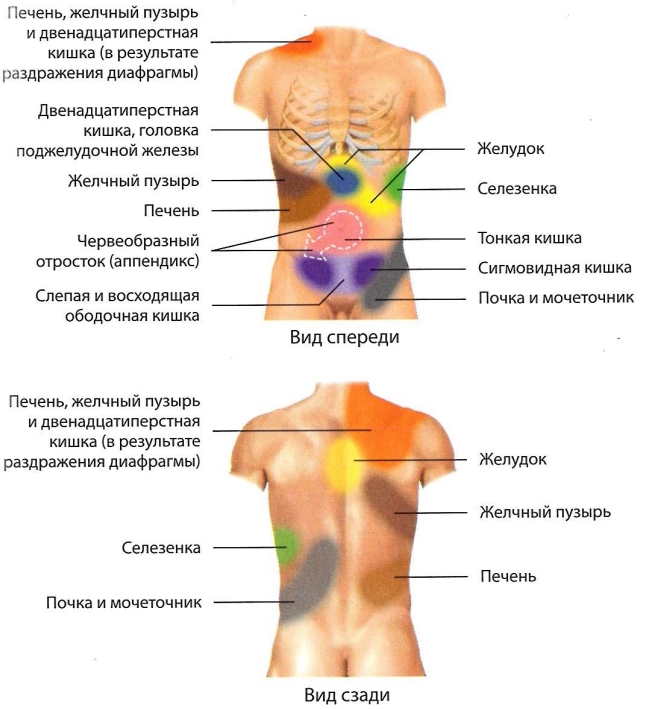

Рис. 1-14. Проекция болевых ощущений со стороны органов брюшной полости и забрюшинного пространства. (Изображения использованы с разрешения Moore KL, Dalley AF, Agur AM, eds. *Clinically Oriented Anatomy*. 7th ed. Philadelphia, PA: Wolters Kluwer Health/Lippincott Williams & Wilkins; 2013.)

диабетом и артериальной гипертензией, могут предъявлять соответствующие жалобы.

- Отмечали ли вы потерю массы тела в последнее время? *Необъяснимое снижение массы тела является тревожным клиническим симптомом, который может быть связан с наличием некоторых форм рака. Следует уточнить, насколько и за какое время снизилась масса тела.*
- Выполнялись ли хирургические вмешательства на исследуемом органе? *Ответ на этот вопрос позволяет установить факт отсутствия того или иного органа, а также наличия отклонений от нормальной анатомии, которые могут быть выявлены в ходе исследования.*

ИЗМЕНЕНИЯ ЛАБОРАТОРНЫХ ПОКАЗАТЕЛЕЙ ПРИ РАЗЛИЧНЫХ ЗАБОЛЕВАНИЯХ ОРГАНОВ БРЮШНОЙ ПОЛОСТИ (ТАБЛ. 1-3) [4]

Таблица 1-3 **ИЗМЕНЕНИЯ ЛАБОРАТОРНЫХ ПОКАЗАТЕЛЕЙ ПРИ ЗАБОЛЕВАНИЯХ ОРГАНОВ БРЮШНОЙ ПОЛОСТИ**

Лабораторный показатель	Основные заболевания
↑ Аланинаминотрансфераза (АЛТ)	Поражение желчевыводящих путей, поджелудочной железы или печени
↑ Щелочная фосфатаза (ЩФ)	Обструкция желчевыводящих путей, рак печени, заболевание поджелудочной железы, желчнокаменная болезнь
↑ Амилаза	Панкреатит (острый или хронический), рак поджелудочной железы, обструкция выводного протока поджелудочной железы или желчевыводящих путей, заболевание желчного пузыря

Таблица 3-1 (*продолжение*)

Лабораторный показатель	Основные заболевания
↑ Аспартатаминотрансфераза (АСТ)	Заболевание поджелудочной железы или печени
↑ Билирубин	Заболевание печени, обструкция и другие заболевания желчевыводящих путей
↑ Мочевина сыворотки крови	Поражение почки, обструктивная нефропатия, обезвоживание, кровотечение из ЖКТ, застойная сердечная недостаточность
↑ Кальцитонин	Рак щитовидной железы, рак легкого, анемия
↑ Креатинин	Поражение почки, в том числе инфекционно-воспалительное, обструктивная нефропатия
↑ γ-глутамилтрансфераза (ГГТ)	Заболевание печени или обструкция желчевыводящих путей
↑ Липаза	Острый панкреатит, заболевание желчного пузыря, обструкция выводного протока поджелудочной железы или желчевыводящих путей
↑ Активированное частичное тромбопластиновое время	Заболевание печени, прием антикоагулянтов, наследственные коагулопатии
↑ Кальций сыворотки крови	Патология околощитовидных желез
↓ Тиреотропный гормон (ТТГ), ↑ тироксин (T_4) и трийодтиронин (T_3)	Гипертиреоз
↑ Лейкоциты	Воспалительное заболевание или инфекция
↓ Альбумин	Заболевание печени
↓ ЩФ	Болезнь Вильсона–Коновалова
↓ Гематокрит	Кровотечение

Таблица 3-1 (*окончание*)

Лабораторный показатель	Основные заболевания
↓ Активированное частичное тромбопластиновое время	Дефицит витамина K
↑ ТТГ, ↓ T_4 и T_3	Гипотиреоз

ПОЗИЦИОНИРОВАНИЕ ПАЦИЕНТА ДЛЯ УЗИ ОРГАНОВ БРЮШНОЙ ПОЛОСТИ

- УЗИ органов брюшной полости чаще всего проводят в положении пациента лежа на спине.
- В ходе исследования могут также использоваться положения стоя и лежа на боку **(рис. 1-15)**.
- В положениях стоя и лежа на боку обычно оценивают подвижность объектов, находящихся в просвете того или иного полого органа, например конкрементов в желчном пузыре или объемных образований в мочевом пузыре.

МАРКИРОВКА ЭХОГРАММ

- В подписи к эхограмме рекомендуется указывать использованную плоскость сканирования и название исследуемого органа.
- Если положение пациента отличалось от стандартного (лежа на спине), следует также указать данное положение – это может облегчить интерпретацию эхограммы лечащим врачом.
- Вспомогательная информация в виде стрелок или текстовых подписей, обозначающих тот или иной орган, патологию или структуру, также облегчает интерпретацию эхограммы.
- В зависимости от требований конкретного лечебного учреждения при описании некоторых органов, таких как молочная железа, может использоваться специальная система обозначений (например, представленная условным циферблатом или квадрантами).
- Короткие видеозаписи и кинопетли позволяют более точно оценить взаимное расположение различных органов, патологических изменений и структур. Могут потребоваться уточняющие обозначения (например, «от медиального к латеральному» или «сверху вниз»).



Рис. 1-15. Различные положения пациента, используемые при УЗИ органов брюшной полости. Вертикальное положение на рисунке не представлено. (Изображения использованы с разрешения Penny SM, ed. *Introduction to Sonography and Patient Care*. Philadelphia, PA: Wolters Kluwer; 2015.)

ПРЕДЛАГАЕМЫЙ ПРОТОКОЛ ПОЛНОГО УЗИ ОРГАНОВ БРЮШНОЙ ПОЛОСТИ И ПРАВОГО ВЕРХНЕГО КВАДРАНТА ЖИВОТА

- Протокол полного УЗИ органов брюшной полости.
  - Исследование рекомендуется выполнять в указанном порядке, пациент изначально находится в положении лежа на спине:
    - Поджелудочная железа*.
    - Печень.
    - Желчный пузырь и желчевыводящие протоки.
    - Правая почка.
    - Аорта и НПВ.
    - Селезенка.
    - Левая почка.
    - Исследование желчного пузыря и желчевыводящих путей в положении пациента лежа на боку.
  - При наличии подозрений на гидронефроз проводят поиск сопутствующей патологии в мочевом пузыре и малом тазу.
  - При неудовлетворительной визуализации поджелудочной железы в положении лежа на спине исследование повторяют, переведя пациента в вертикальное положение.
  - Исследование желчного пузыря в положении пациента стоя или лежа на животе может быть более информативным.
  - Исследование также выполняют в местах локализации болевых ощущений.
- Протокол УЗИ органов правого верхнего квадранта брюшной полости.

* Согласно требованиям некоторых медицинских учреждений сначала оценивают аорту и нижнюю полую вену (НПВ).

ОБНАРУЖЕНИЕ СКОПЛЕНИЙ ЖИДКОСТИ

- Грудная клетка.
  - В ходе УЗИ органов брюшной полости может быть обнаружен плевральный выпот **(рис. 1-16)**. Находку необходимо задокументировать.
- Брюшная полость.
  - В брюшной полости имеется несколько пространств, где возможно обнаружить скопление жидкости (асцит).
    - Правое подпеченочное пространство **(рис. 1-17)**.
      - Синоним: карман Моррисона.
      - Локализуется между правой долей печени и правой почкой.
      - Типичное место локализации асцита в правом верхнем квадранте живота.
    - Сальниковая сумка.
      - Локализуется между поджелудочной железой и желудком.
      - Типичное место локализации псевдокисты поджелудочной железы.
    - Поддиафрагмальные пространства.
      - Локализуются книзу от диафрагмы.
    - Боковые каналы.
      - Каналы, идущие по обеим латеральным границам брюшной полости.
    - Позадиматочное пространство.
      - Имеется только у женщин, локализуется между маткой и прямой кишкой.
      - Синонимы: прямокишечно-маточное углубление, дугласово пространство.
      - Самое частое место локализации скопления жидкости в малом тазу.
    - Переднее маточное пространство.

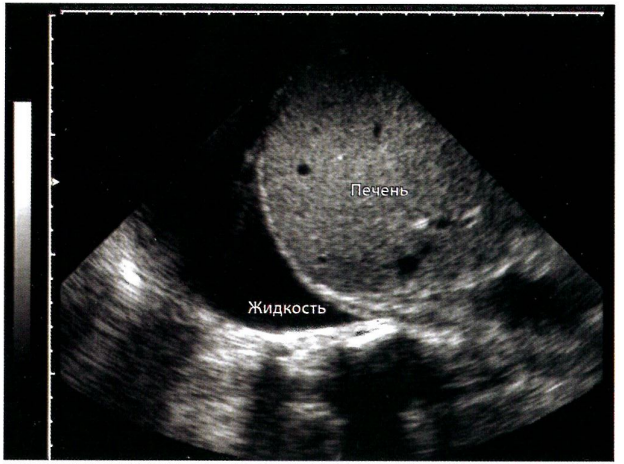

Рис. 1-16. Плевральный выпот, продольное сканирование. Над печенью и диафрагмой определяется скопление жидкости, соответствующее правостороннему плевральному выпоту. (Рисунок использован с разрешения Cosby K, Kendall J, eds. *Practical Guide to Emergency Ultrasound*. Philadelphia, PA: Lippincott Williams & Wilkins; 2006:72.)

  - Локализуется между мочевым пузырем и маткой.
  - Синоним: пузырно-маточное углубление.
- При выявлении асцита в правом верхнем квадранте живота необходимо выполнить исследование в остальных квадрантах и измерить совокупный объем асцита.

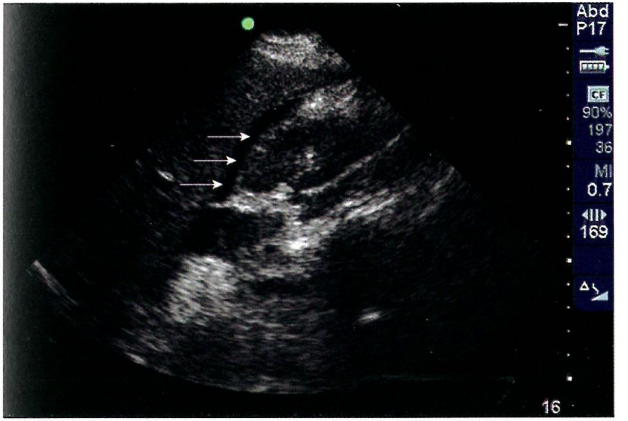

Рис. 1-17. Асцит (*стрелки*), локализующийся в правом подпеченочном пространстве, которое также называют карманом Моррисона. (Рисунок использован с разрешения Bachur RG, Shaw KN, eds. *Fleisher and Ludwig's Textbook of Pediatric Emergency Medicine*. 7th ed. Philadelphia, PA: Wolters Kluwer; 2015.)

ФОКУСИРОВАННОЕ УЛЬТРАЗВУКОВОЕ ИССЛЕДОВАНИЕ ПРИ ТРАВМЕ (FAST) [5]

- УЗИ позволяет в кратчайшие сроки обнаружить скопление жидкости в брюшной полости.
- Экстренное УЗИ выполняют с целью обнаружения источника кровотечения, возникшего в результате травматического повреждения, в частности тупой травмы.

- Медицинский персонал должен пройти специализированное обучение, позволяющее выполнять экстренное УЗИ.
- Данное обучение доступно для среднего медицинского персонала, персонала отделений скорой помощи и врачей ультразвуковой диагностики*.
- Острое кровотечение изначально визуализируется как анэхогенное скопление жидкости. По мере формирования тромба скопление приобретает сложную структуру, а эхогенность сгустка снижается вплоть до изоэхогенного состояния.
- Основные акустические доступы **(рис. 1-18)**:
  - Правый верхний квадрант брюшной полости.
    - Исследуют правое подпеченочное пространство (карман Моррисона), правую плевральную полость, поддиафрагмальные пространства и правый боковой канал.
  - Левый верхний квадрант брюшной полости.
    - Исследуют околоселезеночное пространство (над селезенкой и под диафрагмой), левую плевральную полость и левый боковой канал.
  - Малый таз.
    - Исследуют пространства малого таза, включая переднее маточное и позадиматочное.
  - Область сердца.
    - Из субкостального доступа в сагиттальной и поперечной плоскостях исследуют сердце в четырехкамерной позиции, оценивают полость перикарда, а также нижнюю полую и печеночные вены.
  - Грудная клетка спереди.

* В РФ средний медицинский персонал не может проводить УЗИ. – *Прим. ред.*

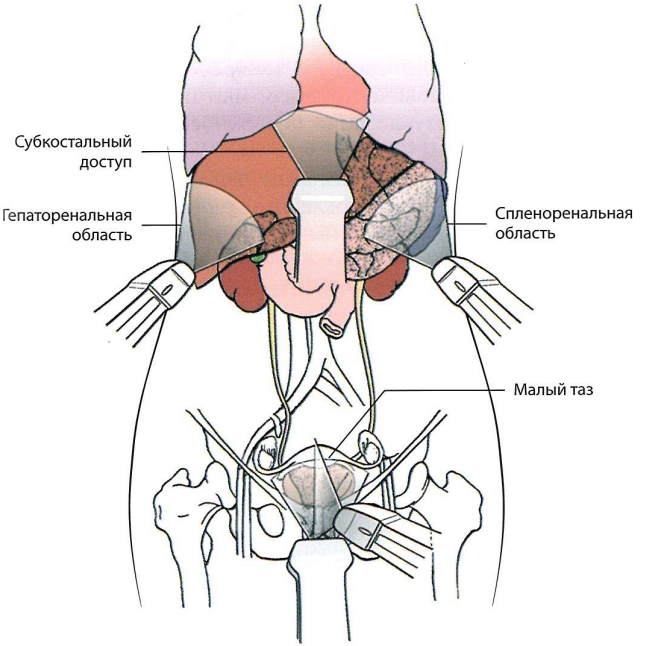

Рис. 1-18. Стандартные положения датчика при фокусированном ультразвуковом исследовании при травме (FAST). На рисунке представлены 4 исследуемые зоны: субкостальный доступ, гепаторенальная и спленоренальная области, малый таз. (Изображение использовано с разрешения Berg SM, Bittner EA, Zhao KH, eds. *Anesthesia Review: Blasting the Boards*. Philadelphia, PA: Wolters Kluwer; 2016.)

- Плевру оценивают на предмет нормального скольжения. Данное исследование чаще всего выполняют из второго или третьего межреберья с использованием высокочастотного датчика, поскольку требуется визуализация поверхностно расположенной структуры.
- Патогномоничным признаком пневмоторакса является «точка легкого», где последнее прилежит к париетальной плевре, непосредственно граничащей с пневмотораксом.

- Дополнительно из соответствующих доступов могут быть выполнены исследования НПВ, правого и левого боковых каналов, плевральных полостей, а также УЗИ сердца из парастернального и апикального доступов.

ОБЕСПЕЧЕНИЕ ИНФЕКЦИОННОЙ БЕЗОПАСНОСТИ И ОБСЛУЖИВАНИЕ АППАРАТУРЫ

- Датчики и кабели обрабатывают специальным дезинфицирующим средством согласно рекомендациям производителя. Аналогичным образом обрабатывают клавиатуру и другие поверхности аппарата.
- После каждого пациента также обрабатывают кушетку.
- Для поддержания высокого качества визуализации и обеспечения безопасности пациента в соответствии с рекомендациями производителя выполняют плановое техническое обслуживание аппаратуры.

ВОПРОСЫ ЭРГОНОМИКИ [2]

- Эргономика – раздел науки, занимающийся проблемой создания инструментов и оборудования, обеспечивающих оптимальную адаптацию человека к рабочей среде.
- Правильная эргономика в контексте УЗИ подразумевает создание максимально удобных помещений и регулируемого оборудования.
- Врачи ультразвуковой диагностики должны использовать оборудование таким образом, чтобы минимизировать вероятность получения травм опорно-двигательного аппарата в ходе работы.
- Основные рекомендации:
  - Следует избегать нахождения конечности в напряженных положениях сгибания, искривления, вытягивания, подъема и прижатия, а также работы в неудобной позе.
  - Необходимо размещать пациента максимально близко к себе, чтобы снизить частоту тянущихся движений и отведений плеча.
  - При перемещении пациента необходимо соблюдать правильную биомеханику.
  - В течение рабочего дня необходимо периодически делать перерывы – расслаблять напряженные мышцы.
  - Высоту и положение рабочего кресла необходимо отрегулировать таким образом, чтобы избегать работы в неудобной позе, а также обеспечить максимальный комфорт для суставов шеи, спины и верхних конечностей.
  - При появлении болевых ощущений необходимо сделать небольшую паузу, а также сменить положение тела.

ЛИТЕРАТУРА

1. AIUM practice parameters for the performance of an ultrasound of the abdomen and/or retroperitoneum. http://www.aium.org/resources/guidelines/abdominal.pdf. Accessed November 24, 2018.
2. Penny SM. *Introduction to Sonography and Patient Care*. Philadelphia, PA: Wolters Kluwer; 2016:58.
3. Sander RC, Hall-Terracciano BH. *Clinical Sonography: A Practical Guide*. 5th ed. Philadelphia, PA: Wolters Kluwer; 2016:21–38; 61–93.
4. Penny SM. *Examination Review for Ultrasound: Abdomen & Obstetrics and Gynecology*. 2nd ed. Philadelphia, PA: Wolters Kluwer; 2018:168–178.
5. AIUM practice parameter for the performance of the focused assessment with sonography for trauma (FAST) examination. https://www.aium.org/resources/guidelines/fast.pdf. Accessed November 24, 2018.

ГЛАВА 2

Поджелудочная железа

ВВЕДЕНИЕ

Визуализация поджелудочной железы в полном объеме порой не представляется возможной, поэтому данный орган нередко остается без должного внимания со стороны врача ультразвуковой диагностики. Наличие газа в кишечнике, а также ожирение пациента препятствуют распространению ультразвуковой энергии и зачастую становятся причинами неудовлетворительной визуализации. Несмотря на все вышесказанное, поджелудочная железа является жизненно важным органом брюшной полости, поэтому для полноценного исследования ее структуры необходимо потратить время на использование вспомогательных приемов, включающих позиционирование пациента в вертикальное положение и положение лежа на боку. Поджелудочная железа в очень редких случаях является единственным органом, требующим УЗИ, поэтому данный орган, как правило, оценивают вкупе с печенью и желчевыводящими путями в рамках УЗИ органов брюшной полости или ее правого верхнего квадранта.

РЕКОМЕНДАЦИИ AIUM В ОТНОШЕНИИ УЗИ ПОДЖЕЛУДОЧНОЙ ЖЕЛЕЗЫ [1]

- Структуру поджелудочной железы оценивают следующим образом:
  - В паренхиме органа выявляют патологические включения (например, опухоли, кисты, кальцификаты и др.).

- В области головки поджелудочной железы исследуют дистальную часть общего желчного протока.
- Измеряют диаметр главного протока поджелудочной железы на предмет его расширения.
- Оценивают анатомию прилежащих структур, исключая лимфаденопатию, псевдокисты поджелудочной железы и/или скопление жидкости.

ОСНОВНЫЕ СВЕДЕНИЯ ОБ АНАТОМИИ И ФИЗИОЛОГИИ ПОДЖЕЛУДОЧНОЙ ЖЕЛЕЗЫ [2, 3]

- Поджелудочная железа состоит из головки, крючковидного отростка, перешейка, тела и хвоста **(рис. 2-1)**.
- Поджелудочная железа локализуется в эпигастрии, в переднем отделе забрюшинного пространства (пересекает срединную линию тела), при этом головка железы окружена двенадцатиперстной кишкой, а хвост лежит медиально от ворот селезенки.

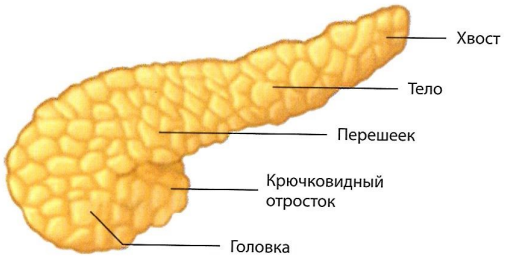

Рис. 2-1. Отделы поджелудочной железы. (Изображение использовано с разрешения Moore KL, Dalley AF II, Agur AMR, eds. *Clinically Oriented Anatomy*. 6th ed. Philadelphia, PA: Wolters Kluwer Health/Lippincott Williams & Wilkins; 2009.)

- Головка железы обычно располагается более каудально, чем тело и хвост.
- Главный проток поджелудочной железы также называют вирсунговым протоком.
- Объединяясь с общим желчным протоком в большом дуоденальном (фатеровом) сосочке, главный проток поджелудочной железы, снабженный сфинктером Одди, отвечает за выделение пищеварительного сока **(рис. 2-2)**.
- Поджелудочная железа является одновременно органом эндокринной и экзокринной секреции.
  - Эндокринная функция поджелудочной железы состоит в продуцировании глюкагона, инсулина и соматостатина.
  - Экзокринная функция поджелудочной железы включает секрецию пищеварительных ферментов (амилаза, липаза, бикарбонат натрия, трипсин, химотрипсин и карбоксипептидаза).
- Сосудистая анатомия в области поджелудочной железы **(рис. 2-3)**:
  - Головка поджелудочной железы находится справа от верхней брыжеечной вены, спереди от НПВ, снизу от воротной вены.
  - Крючковидный отросток находится сзади от верхней брыжеечной вены и спереди от брюшной аорты.
  - Перешеек поджелудочной железы находится спереди от конфлюенса воротной вены.
  - Тело поджелудочной железы находится спереди от верхней брыжеечной и селезеночной вен и верхней брыжеечной артерии.
  - Хвост поджелудочной железы находится спереди от селезеночной вены.

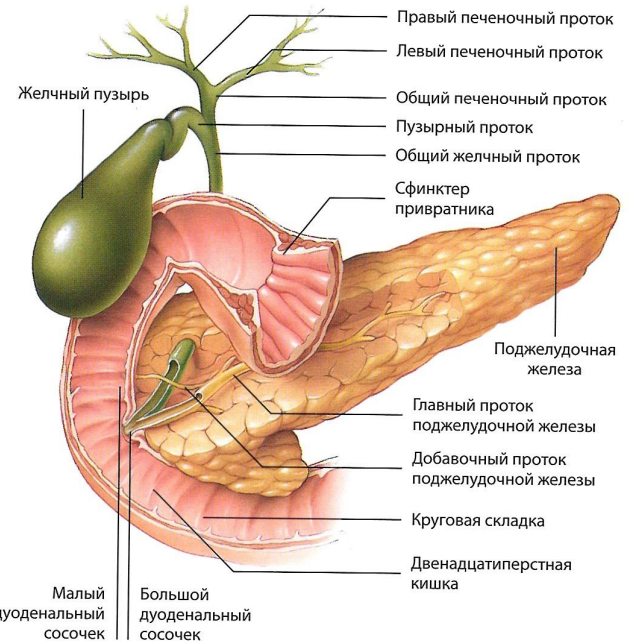

Рис. 2-2. Анатомия поджелудочной железы и желчевыводящих путей. (Изображение использовано с разрешения Anatomical Chart Company. *Digestive System Anatomical Chart*. Philadelphia, PA: Lippincott Williams & Wilkins; 2000.)

Рис. 2-3. Сосудистая анатомия области поджелудочной железы. (Изображение использовано с разрешения Moore KL, Dalley AF II, Agur AMR, eds. *Clinically Oriented Anatomy*. 7th ed. Philadelphia, PA: Wolters Kluwer Health/Lippincott Williams & Wilkins; 2013.)

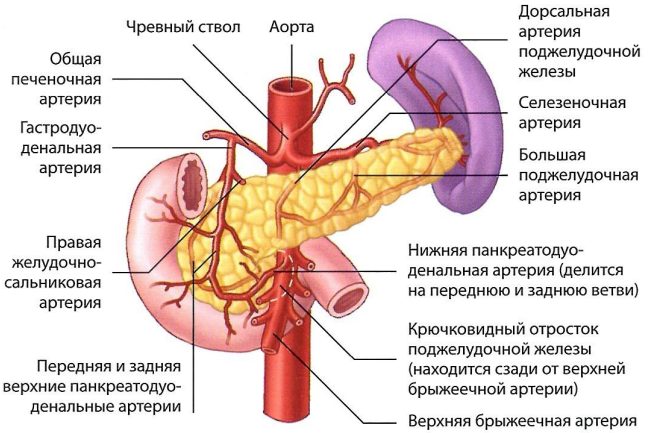

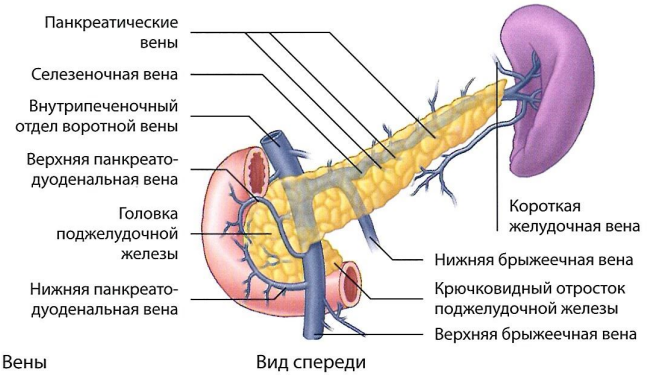

ПОДГОТОВКА ПАЦИЕНТА К УЗИ ПОДЖЕЛУДОЧНОЙ ЖЕЛЕЗЫ

- Основная задача – уменьшение объема газа в петлях кишечника, препятствующего распространению ультразвуковой энергии.
- Оптимальным условием является воздержание от приема пищи в течение 6–8 ч перед исследованием, однако этот временной промежуток может быть сокращен, в особенности у детей или в экстренных случаях.

РЕКОМЕНДОВАННОЕ ОБОРУДОВАНИЕ

- Датчик с рабочей частотой 3–5 МГц (у пациентов худощавого телосложения можно использовать более высокие рабочие частоты; использование крупного датчика, имеющего форму хоккейной клюшки, облегчает компрессию передней брюшной стенки).
- В большинстве ультразвуковых аппаратов имеется режим с предустановленными настройками для исследования органов брюшной полости.
- Мягкие валики для УЗИ в положении пациента лежа на боку.

ИЗУЧЕНИЕ МЕДИЦИНСКОЙ ДОКУМЕНТАЦИИ И СБОР АНАМНЕЗА

- Лабораторные показатели приведены в **таблице 2-1** [2, 4].
- Изучают предыдущие заключения и изображения, полученные при помощи КТ, МРТ, рентгенографии, эндоскопической ретроградной холангиопанкреатографии и других методов диагностики.

Таблица 2-1 **ИЗМЕНЕНИЯ ЛАБОРАТОРНЫХ ПОКАЗАТЕЛЕЙ ПРИ РАЗЛИЧНЫХ ЗАБОЛЕВАНИЯХ ПОДЖЕЛУДОЧНОЙ ЖЕЛЕЗЫ**

Лабораторный показатель	Возможная патология поджелудочной железы [2, 4]
↑ Билирубин и уробилин	Обструкция желчевыводящих путей, заболевания поджелудочной железы или печени
↑ Амилаза	Острый панкреатит, обструкция желчевыводящих путей или протоков поджелудочной железы, другое заболевание поджелудочной железы (рак)
↑ Липаза	Острый панкреатит, обструкция желчевыводящих путей или протоков поджелудочной железы, другое заболевание поджелудочной железы (рак)
↑ АЛТ	Заболевание желчевыводящих путей или сопутствующее заболевание поджелудочной железы
↑ ЩФ	Заболевание поджелудочной железы, хронический панкреатит, желчнокаменная болезнь, обструкция желчевыводящих путей или заболевание печени
↑ АСТ	Заболевание поджелудочной железы или сопутствующее заболевание печени
↑ Лейкоциты	Панкреатит, холецистит, холангит или другое воспалительное/инфекционное заболевание

- Основные клинические вопросы, уточняющие жалобы со стороны поджелудочной железы:
  - Когда впервые был выявлен панкреатит? *Ультразвуковая картина при остром и хроническом панкреатите может различаться. Для острого панкреатита харак-*

терны снижение эхогенности и увеличение размеров поджелудочной железы, в то время как для хронического – атрофия железы, наличие кальцификатов, а также расширение главного протока поджелудочной железы.

- Выполнялись ли хирургические вмешательства на органах брюшной полости (поджелудочная железа, желчный пузырь)? *Перенесенное хирургическое вмешательство на поджелудочной железе, в особенности связанное с удалением ее части, будет сопровождаться изменением ультразвуковой картины.*
- Испытываете ли вы боль в эпигастрии или спине? *Панкреатит может проявляться болью в эпигастрии и/или спине.*
- Испытывали ли вы тошноту и/или рвоту? *Пациенты, страдающие панкреатитом, могут испытывать тошноту и рвоту.*
- Страдаете ли вы желчнокаменной болезнью? *Наличие конкрементов в желчном пузыре может стать причиной панкреатита.*
- Измеряли ли вы температуру тела? *Панкреатит часто сопровождается лихорадкой.*
- Страдаете ли вы сахарным диабетом? *Сахарный диабет может привести к изменению эхогенности поджелудочной железы (нередко становится диффузно-гиперэхогенной).*
- Отмечаете ли вы снижение массы тела? *Рак поджелудочной железы и хронический панкреатит могут сопровождаться необъяснимой потерей массы тела.*

УЛЬТРАЗВУКОВЫЕ ХАРАКТЕРИСТИКИ ПОДЖЕЛУДОЧНОЙ ЖЕЛЕЗЫ В НОРМЕ

- В норме поджелудочная железа гиперэхогенна по сравнению с печенью, однако у пациентов худощавого телосложения может быть изо- и даже гипоэхогенна. Тем не менее при обнаружении увеличенной гипоэхогенной поджелудочной железы требуется тщательное клиническое обследование, поскольку результаты УЗИ могут свидетельствовать об остром панкреатите.
- Повышенная эхогенность может свидетельствовать о жировой инфильтрации поджелудочной железы.
- В толще головки поджелудочной железы могут определяться две анэхогенные структуры округлой формы.
  - Структура, находящаяся спереди, вероятнее всего, является гастродуоденальной артерией.
  - Структура, находящаяся сзади, вероятнее всего, является общим желчным протоком.
- Главный проток поджелудочной железы может визуализироваться как трубчатая структура линейной формы, прободающая тело поджелудочной железы.
- На поперечном срезе должны определяться анэхогенные сосудистые структуры – селезеночный отдел конфлюенса воротной вены и селезеночная вена, которые также очерчивают заднюю границу поджелудочной железы.

РЕКОМЕНДОВАННЫЙ ПРОТОКОЛ УЗИ ПОДЖЕЛУДОЧНОЙ ЖЕЛЕЗЫ

- Обзорное исследование поджелудочной железы в поперечной плоскости.



A

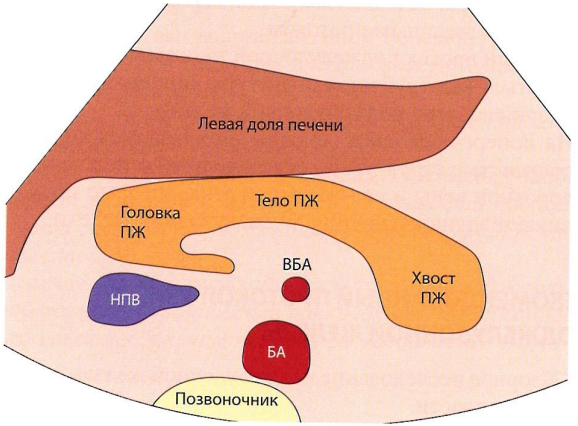

B

- Пациент находится в положении лежа на спине, поджелудочную железу на всем протяжении бегло сканируют в направлении «вверх–вниз».
- Записывают короткую кинопетлю.

- Исследование поджелудочной железы в поперечной плоскости (визуализация головки, перешейка и тела) **(рис. 2-4)**.
  - Датчик устанавливают в эпигастрии, по срединной линии тела, под мечевидным отростком грудины **(рис. 2-5)**.
  - Ориентируясь на левую долю печени, датчик слегка наклоняют книзу, визуализируя головку, перешеек и тело железы.
    - Для визуализации головки поджелудочной железы датчик может быть слегка наклонен или ротирован по направлению к правой стороне тела пациента.
    - В качестве анатомических ориентиров используют селезеночный отдел конфлюенса воротной вены и верхнюю брыжеечную вену, локализующиеся сзади от перешейка поджелудочной железы. Селезеночная вена локализуется сзади от тела железы **(рис. 2-6)**.
    - В толще головки поджелудочной железы могут определяться две анэхогенные структуры округлой формы. Структура, расположенная спереди, вероятнее всего, является гастродуоденальной артерией, а структура, расположенная сзади, – дистальной частью общего желчного протока **(рис. 2-7)**.

Рис. 2-4. Поджелудочная железа, поперечная плоскость. A, B. На поперечном срезе, проходящем через поджелудочную железу, определяются *левая доля печени*, головка (*головка ПЖ*), тело (*тело ПЖ*) и хвост поджелудочной железы (*хвост ПЖ*), верхняя брыжеечная артерия (*ВБА*), нижняя полая вена (*НПВ*), брюшная аорта (*БА*) и *позвоночник*.

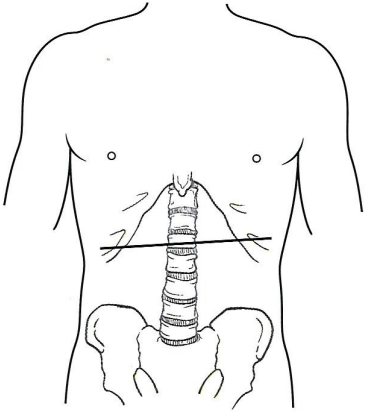

Рис. 2-5. Корректная плоскость поперечного сканирования поджелудочной железы. (Изображение использовано с разрешения Agur AMR, Dalley AF, eds. *Grant's Atlas of Anatomy*. 14th ed. Philadelphia, PA: Wolters Kluwer; 2016.)

- Оценивают границы и эхогенность поджелудочной железы.
  - В норме поджелудочная железа имеет однородную эхогенность.
- Измеряют диаметр главного протока поджелудочной железы, исключая его расширение.
- Находят патологические включения: солидные опухоли, конкременты в протоках, кальцификаты и кистозные образования.
- При необходимости оценивают размеры головки и тела поджелудочной железы (рис. 2-8 и 2-9).

• Исследование поджелудочной железы в поперечной плоскости (визуализация хвоста).

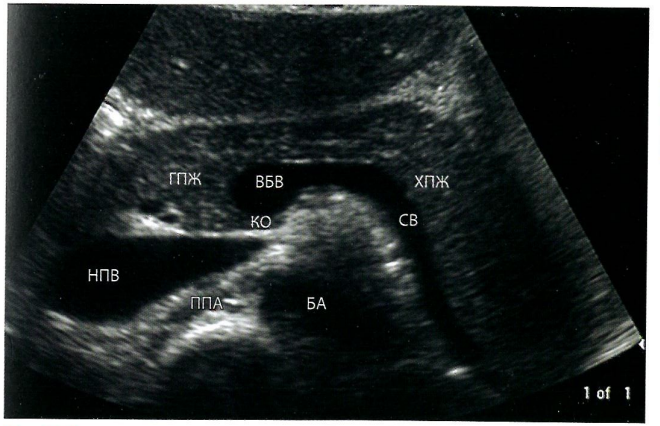

Рис. 2-6. УЗИ поджелудочной железы, поперечная плоскость. На эхограмме представлена сосудистая анатомия в области поджелудочной железы. Головка поджелудочной железы (*ГПЖ*) лежит латерально справа от верхней брыжеечной вены (*ВБВ*). Селезеночная вена (*СВ*) очерчивает заднюю границу хвоста поджелудочной железы (*ХПЖ*). *БА* – брюшная аорта; *НПВ* – нижняя полая вена; *ППА* – правая почечная артерия; *КО* – крючковидный отросток. (Рисунок использован с разрешения Philips Medical Systems, Bothell, WA.)

- Для визуализации хвоста поджелудочной железы датчик слегка наклоняют или ротируют в направлении левой стороны тела пациента.
  - Кзади от тела и хвоста железы находится селезеночная вена.
- При необходимости оценивают размеры хвоста поджелудочной железы (рис. 2-10).

• Продольное сканирование поджелудочной железы (рис. 2-11).

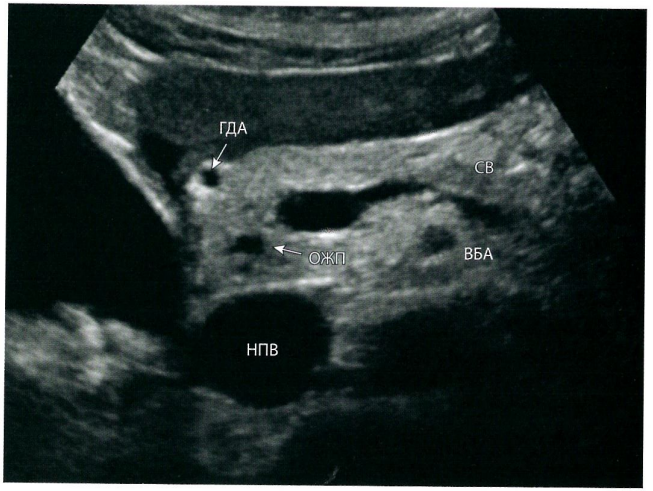

Рис. 2-7. УЗИ головки поджелудочной железы, поперечная плоскость. На эхограмме в толще головки определяются гастродуоденальная артерия (*ГДА*) и общий желчный проток (*ОЖП*). *НПВ* – нижняя полая вена; *ВБА* – верхняя брыжеечная артерия; *СВ* – селезеночная вена. (Рисунок использован с разрешения Kawamura D, Nolan T, eds. *Abdomen and Superficial Structures*. 4th ed. Philadelphia, PA: Wolters Kluwer; 2017.)

Рис. 2-9. Измерение размеров тела поджелудочной железы. Размеры тела (*маркеры-измерители*) оценивают на поперечном срезе. (Рисунок использован с разрешения Kawamura D, Nolan T, eds. *Abdomen and Superficial Structures*. 4th ed. Philadelphia, PA: Wolters Kluwer; 2017.)

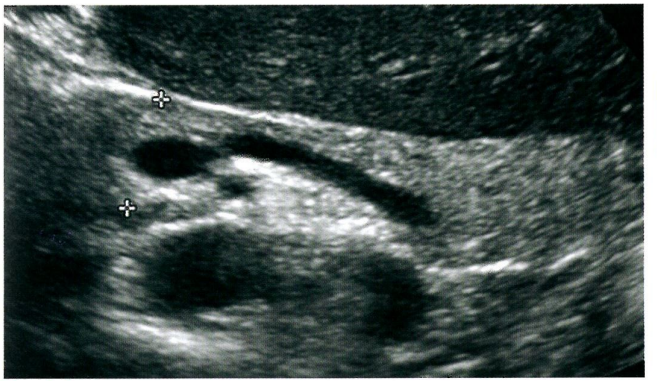

Рис. 2-8. Измерение размеров головки поджелудочной железы. Размеры головки (*маркеры-измерители*) оценивают на поперечном срезе. (Рисунок использован с разрешения Kawamura D, Nolan T, eds. *Abdomen and Superficial Structures*. 4th ed. Philadelphia, PA: Wolters Kluwer; 2017.)

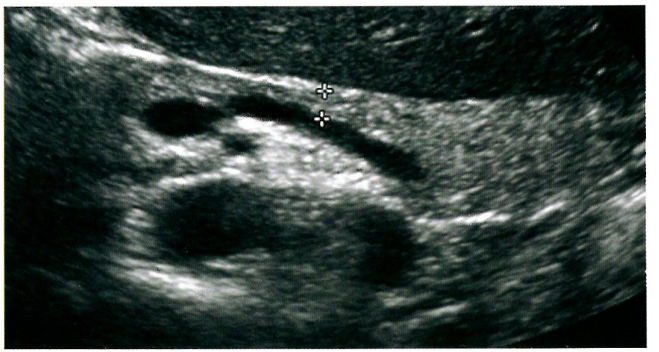

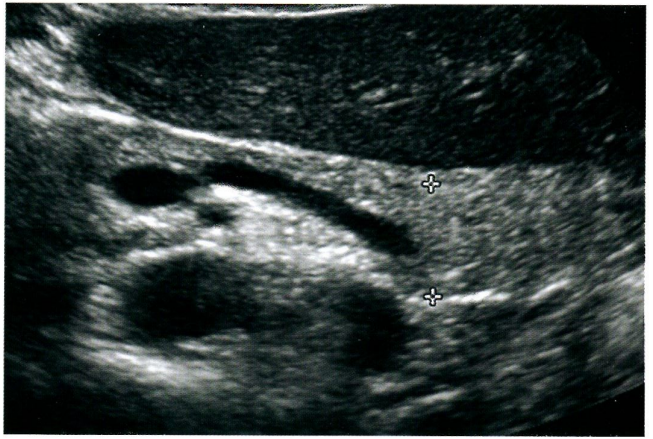

Рис. 2-10. Измерение размеров хвоста поджелудочной железы. Размеры хвоста (*маркеры-измерители*) оценивают на поперечном срезе. (Рисунок использован с разрешения Kawamura D, Nolan T, eds. *Abdomen and Superficial Structures*. 4th ed. Philadelphia, PA: Wolters Kluwer; 2017.)

Рис. 2-11. Продольное сканирование поджелудочной железы. А, В. На сагиттальном срезе, проходящем через поджелудочную железу, определяются левая доля печени, пищеводно-желудочный переход (*П*), чревный ствол (*ЧС*), поджелудочная железа (*ПЖ*), селезеночная вена (*СВ*), брюшная аорта (*БА*) и верхняя брыжеечная артерия (*ВБА*). (Изображения использованы с разрешения Kawamura D, Nolan T, eds. *Abdomen and Superficial Structures*. 4th ed. Philadelphia, PA: Wolters Kluwer; 2017.)

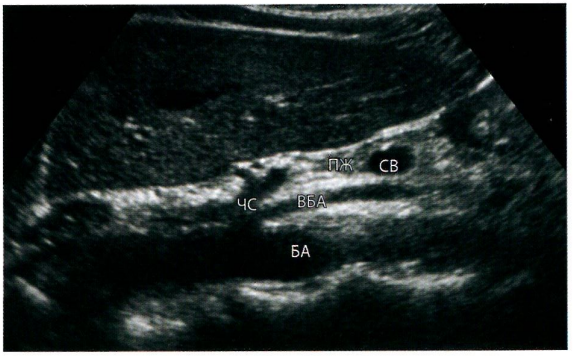

A

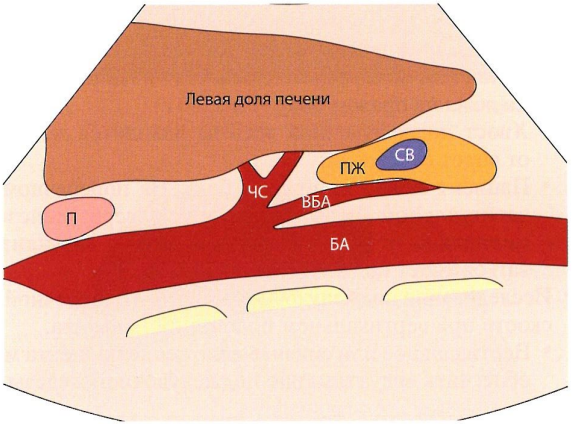

B

- Датчик устанавливают в сагиттальной плоскости под мечевидным отростком, чуть справа от срединной линии тела.
- Головка поджелудочной железы лежит спереди от НПВ и снизу от воротной вены.
- Сканируя влево от уровня головки, по левую сторону от срединной линии тела и кпереди от аорты и верхней брыжеечной артерии находят тело поджелудочной железы.
- Для исследования хвоста железы пациента переводят в положение лежа на правом боку, однако визуализация из данного положения может оказаться неудовлетворительной (см. «Дополнительные плоскости сканирования»).

- Дополнительные плоскости сканирования.
  - Сканирование хвоста поджелудочной железы в сагиттальной или поперечной плоскостях в положении пациента лежа на правом боку **(рис. 2-12)**.
    - Хвост поджелудочной железы находится медиально от ворот селезенки.
    - Пациент лежит на правом боку. На поперечном или сагиттальном срезе, проходящем через селезенку, медиально от ворот селезенки может визуализироваться хвост поджелудочной железы.
  - Исследование поджелудочной железы в поперечной плоскости при вертикальном положении пациента.
    - Вертикальное или сидячее положение пациента может облегчить визуализацию поджелудочной железы.



A

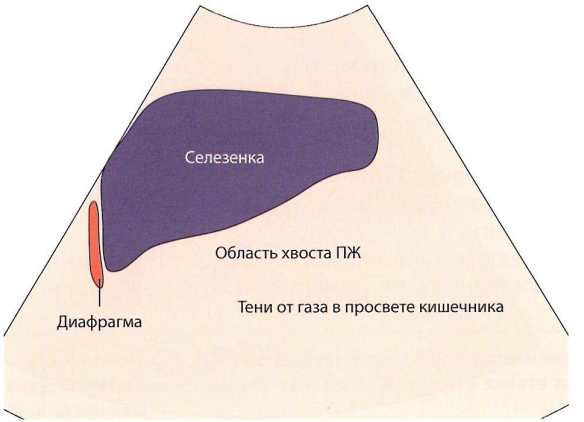

B

Рис. 2-12. Сканирование поджелудочной железы в положении пациента лежа на правом боку. A, B. На сагиттальном срезе, проходящем через селезенку, определяются ворота селезенки и область хвоста поджелудочной железы.

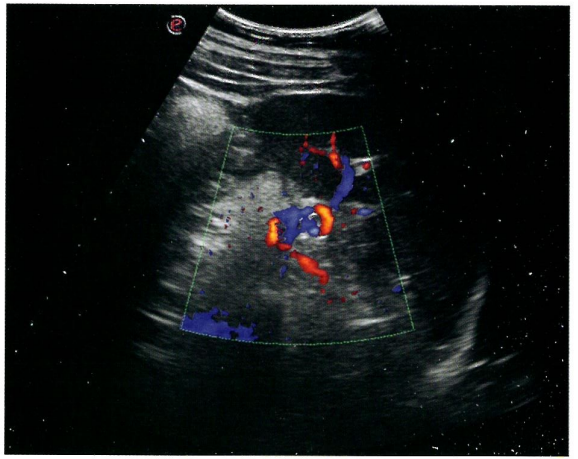

C

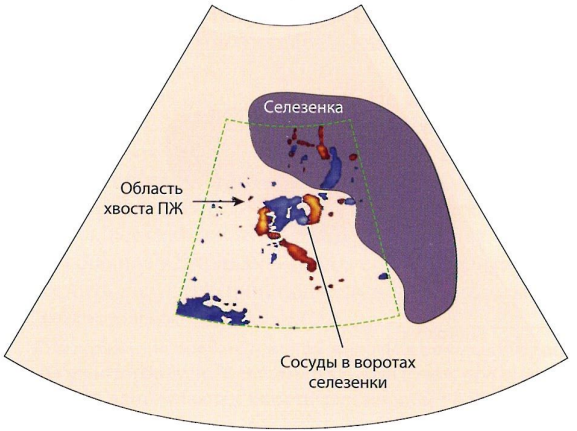

D

- Датчик устанавливают в эпигастрии, по срединной линии тела, под мечевидным отростком. При нахождении пациента в вертикальном положении следует сместить датчик несколько книзу.

СОВЕТЫ ПО ПРОВЕДЕНИЮ СКАНИРОВАНИЯ

- В качестве акустического окна используют левую долю печени.
- Путем надавливания на переднюю брюшную стенку смещают газ, находящийся в петлях кишечника в области поджелудочной железы.
- В ходе сканирования пациента просят произвести максимальный выдох.
- Пациента просят максимально выпятить живот либо напрячь мышцы передней брюшной стенки (проба Вальсальвы).
- В ходе сканирования пациента просят глубоко вдохнуть и задержать дыхание.
- При неудовлетворительной визуализации поджелудочной железы по завершении исследования пациента переводят в вертикальное положение, после чего исследование повторяют.
- При отсутствии противопоказаний пациента просят выпить небольшое количество воды. Вода, находящаяся в желудке и проксимальном отделе двенадцатиперстной кишки, может играть роль акустического окна для визуализации головки и других отделов поджелудочной железы.

Рис. 2-12 (*окончание*). **C, D. ЦДК, поперечный срез, проходящий через селезенку. Определяются ворота селезенки и область хвоста поджелудочной железы.**

- Для наиболее полной визуализации поджелудочной железы исследование выполняют в положениях пациента лежа на правом и левом боку.
- Акустическим окном, используемым для визуализации хвоста железы, является селезенка (место вблизи ворот селезенки).
- Если пациент перенес панкреатит или страдает им в настоящее время, следует тщательно исследовать сальниковую сумку на предмет псевдокисты поджелудочной железы.
- Если общий желчный проток в области головки поджелудочной железы расширен, выполняют исследование по ходу протока до уровня печени, отмечая признаки расширения желчевыводящих путей.

РАЗМЕРЫ ПОДЖЕЛУДОЧНОЙ ЖЕЛЕЗЫ В НОРМЕ [3, 5, 6]

- У мужчин железа в среднем имеет бóльшие размеры, чем у женщин.
- Переднезадний размер оценивают на срезе, полученном в истинно поперечной плоскости*.
  - Головка = 2–3,5 см.
  - Тело = 2–3 см.
  - Хвост = 1–2 см.
  - Главный проток поджелудочной железы = ~2 мм (вблизи головки может достигать 3,5 мм, на уровне тела – 2,5 мм, на уровне хвоста – 1,5 мм) **(рис. 2-13)**.

* При подозрении на увеличение размеров поджелудочной железы или главного протока необходимо соотнести данные УЗИ с результатами клинического обследования.



Рис. 2-13. Поджелудочная железа и главный проток поджелудочной железы, поперечная плоскость. В толще головки и тела железы определяется главный проток поджелудочной железы (*головка стрелки*). (Рисунок использован с разрешения Kawamura D, Nolan T, eds. *Abdomen and Superficial Structures*. 4th ed. Philadelphia, PA: Wolters Kluwer; 2017.)

ОСНОВНЫЕ ЗАБОЛЕВАНИЯ ПОДЖЕЛУДОЧНОЙ ЖЕЛЕЗЫ [2]

- Острый панкреатит – воспаление поджелудочной железы **(рис. 2-14)**.
  - Клиническая картина:
    - Повышение уровней амилазы, липазы, лейкоцитов, АЛТ и других показателей функции печени.
    - Снижение гематокрита (сопровождает геморрагический панкреонекроз).
    - Боль в спине или животе.

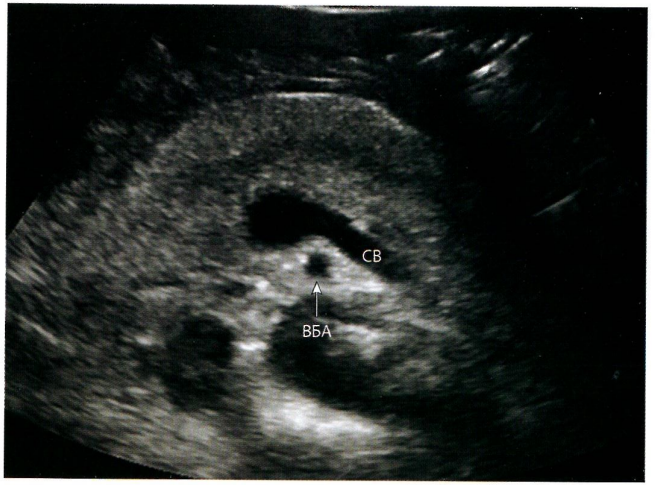

Рис. 2-14. Острый панкреатит. УЗИ поджелудочной железы у пациента, страдающего острым панкреатитом, поперечная плоскость. Поджелудочная железа увеличена и отечна. *ВБА* – верхняя брыжеечная артерия; *СВ* – селезеночная вена. (Рисунок использован с разрешения Kawamura D, Nolan T, eds. *Abdomen and Superficial Structures*. 4th ed. Philadelphia, PA: Wolters Kluwer; 2017.)

- Лихорадка.
- Тошнота и рвота.

- УЗИ:
  - Видимые изменения могут отсутствовать.
  - Поджелудочная железа диффузно увеличена, эхогенность снижена.
  - Очаговый панкреатит может проявляться очаговым увеличением железы со снижением эхогенности.
  - Перипанкреатический отек.

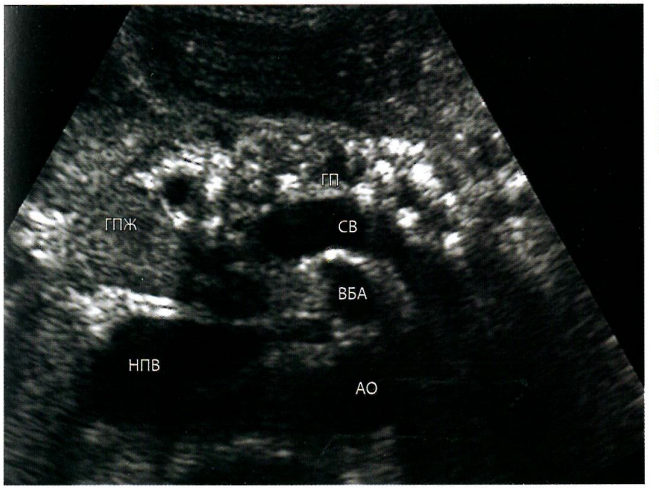

Рис. 2-15. Хронический панкреатит. УЗИ поджелудочной железы у пациента, страдающего хроническим панкреатитом, поперечная плоскость. В толще тела и хвоста железы определяются кальцификаты. *АО* – аорта; *ГП* – главный проток поджелудочной железы; *НПВ* – нижняя полая вена; *ГПЖ* – головка поджелудочной железы; *ВБА* – верхняя брыжеечная артерия; *СВ* – селезеночная вена. (Рисунок использован с разрешения Philips Medical Systems, Bothell, WA.)

  - Псевдокиста поджелудочной железы (чаще всего локализуется в сальниковой сумке).
  - Расширение желчевыводящих путей.
  - Исключают тромбоз селезеночной вены и псевдоаневризмы селезеночной артерии.
- Хронический панкреатит – хроническое воспаление поджелудочной железы, сопровождающееся атрофическими изменениями **(рис. 2-15)**.

- Клиническая картина:
  - Возможно повышение уровней амилазы, липазы и ЩФ.
  - Симптомы могут отсутствовать.
  - Хроническая боль в эпигастрии.
  - Желтуха.
  - Боль в спине.
  - Анорексия.
  - Рвота.
  - Потеря массы тела.
  - Запоры.
- УЗИ:
  - Железа неоднородная или гиперэхогенная.
  - Границы нечеткие, в паренхиме содержатся кальцификаты.
  - Псевдокиста поджелудочной железы (чаще всего локализуется в сальниковой сумке).
  - Расширение главного протока поджелудочной железы.
  - Конкременты в просвете главного протока.
  - Исключают тромбоз воротной и селезеночной вен.

- Рак поджелудочной железы (самая частая локализация – головка железы) **(рис. 2-16)**.
  - Клиническая картина:
    - Повышение уровней амилазы, липазы, ЩФ и других показателей функции печени.
    - Потеря массы тела.
    - Анорексия.
    - Желтуха.
    - Симптом Курвуазье (желчный пузырь увеличен, легко пальпируется).
    - Боль в эпигастрии.

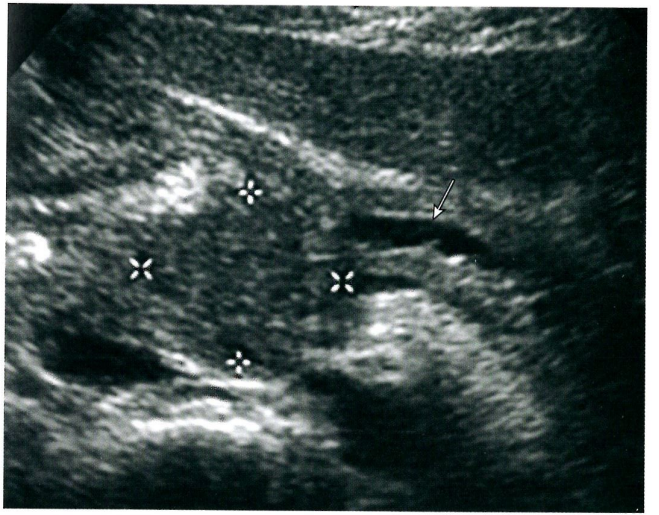

Рис. 2-16. Рак поджелудочной железы. В толще головки железы определяется солидная, гипоэхогенная опухоль (*маркеры-измерители*), главный проток поджелудочной железы расширен (*стрелка*). (Рисунок использован с разрешения Siegel MJ, ed. *Pediatric Sonography*. 4th ed. Philadelphia, PA: Wolters Kluwer Health/Lippincott Williams & Wilkins; 2010.)

- УЗИ:
  - Гипоэхогенная опухоль в толще головки поджелудочной железы (в некоторых случаях опухоль может содержать кистозный компонент).
  - Расширение общего желчного протока проксимально от опухоли.
  - Расширение главного протока поджелудочной железы.
  - Увеличение размеров желчного пузыря.

- Проводят тщательный поиск метастазов в печени и других органах брюшной полости.

ДОПОЛНИТЕЛЬНЫЕ ЗОНЫ ИНТЕРЕСА

- При подозрении на расширение главного протока поджелудочной железы исследуют желчевыводящие пути на всем протяжении, отмечая признаки расширения, наличие конкрементов или обструкции.
- При указании на ранее диагностированный панкреатит в брюшной полости выполняют тщательный поиск псевдокисты поджелудочной железы. Образование может иметь преимущественно кистозное строение либо содержать солидные компоненты.

ЛУЧЕВАЯ КАРТИНА ПРИ ДРУГИХ МЕТОДАХ ВИЗУАЛИЗАЦИИ

- Поджелудочная железа в норме, КТ и МРТ **(рис. 2-17)**.
- Острый панкреатит, КТ **(рис. 2-18)**.
- Хронический панкреатит, КТ **(рис. 2-19)**.

Рис. 2-17. Поджелудочная железа в норме, КТ и МРТ. А. Примерный уровень получения срезов, представленных на рисунках В и С. В. КТ, поперечный срез на уровне поджелудочной железы. С. МРТ, поперечный срез на уровне поджелудочной железы. (Изображения использованы с разрешения Erkonen WE, Smith WL, eds. *Radiology 101*. 3rd ed. Philadelphia, PA: Wolters Kluwer Health/Lippincott Williams & Wilkins; 2009.)

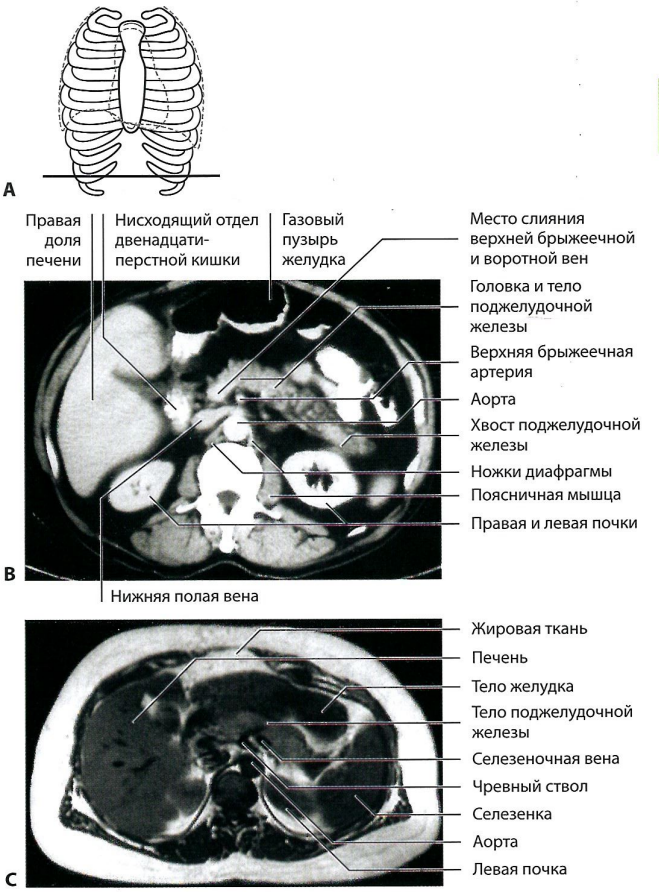

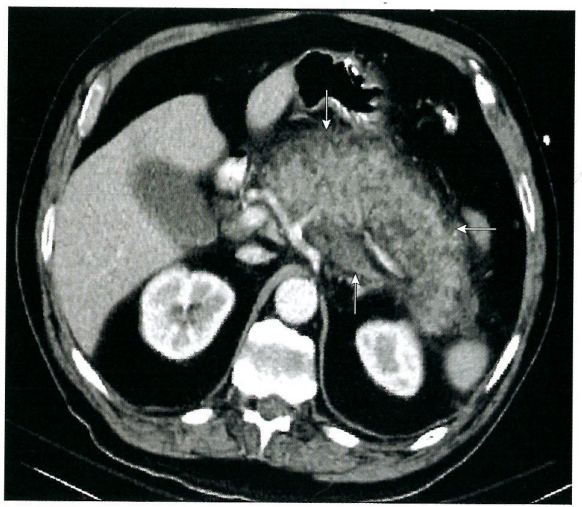

Рис. 2-18. КТ, острый панкреатит. Визуализируется увеличенная поджелудочная железа (*стрелки*), что характерно для острого панкреатита. (Рисунок использован с разрешения Mulholland MW, Lillemoe KD, Doherty GM, Maier RV, Upchurch GR, eds. *Greenfield's Surgery*. 4th ed. Philadelphia, PA: Lippincott Williams & Wilkins; 2005.)

Рис. 2-19. КТ, хронический панкреатит. А. Бесконтрастная КТ, срез через тело поджелудочной железы. В толще железы определяется значительное количество кальцификатов (*белые стрелки*). В. Тот же пациент. КТ с контрастированием, срез на уровне головки поджелудочной железы. Отмечается выраженная кальцификация головки поджелудочной железы (*белая стрелка*). Кроме того, в расширенном желчном пузыре определяется густая желчь (*черная стрелка*). (Рисунки использованы с разрешения Pope TL Jr, Harris JH Jr, eds. *Harris & Harris' The Radiology of Emergency Medicine*. 5th ed. Philadelphia, PA: Wolters Kluwer Health/Lippincott Williams & Wilkins; 2012.)



ЛИТЕРАТУРА

1. AIUM practice parameters for the performance of an ultrasound of the abdomen and/or retroperitoneum. http://www.aium.org/resources/guidelines/abdominal.pdf. Accessed June 27, 2018.
2. Penny SM. *Examination Review for Ultrasound: Abdomen & Obstetrics and Gynecology.* 2nd ed. Philadelphia, PA: Wolters Kluwer; 2018:1–78.
3. Kawamura DM, Nolan TD. *Diagnostic Medical Sonography: Abdomen and Superficial Structures.* 4th ed. Philadelphia, PA: Wolters Kluwer; 2018:171–212.
4. Hopkins TB. *Lab Notes: Guide to Lab and Diagnostic Tests.* 2nd ed. Philadelphia, PA: F.A. Davis Company; 2009.
5. Curry RA, Tempkin BB. *Sonography: Introduction to Normal Structure and Function.* 4th ed. St. Louis, MO: Elsevier; 2016.
6. Rumack CM, Wilson SR, Charboneau JW, et al. *Diagnostic Ultrasound.* 4th ed. St. Louis, MO: Elsevier; 2011.

ГЛАВА 3

Печень

ВВЕДЕНИЕ

В большинстве случаев печень исследуют в ходе УЗИ органов правого верхнего квадранта брюшной полости, однако данный орган могут оценивать прицельно, например в рамках наблюдения по поводу того или иного заболевания, диагностированного с помощью КТ или другого метода визуализации. Поэтому за редким исключением печень исследуют в сочетании с окружающими структурами, к которым относятся брюшной отдел аорты, НПВ, желчный пузырь, желчевыводящие пути, правая почка и поджелудочная железа.

РЕКОМЕНДАЦИИ AIUM В ОТНОШЕНИИ УЗИ ПЕЧЕНИ [1]

- Печень оценивают следующим образом:
  - По отдельности исследуют каждую долю печени (правую, левую и хвостатую), а также (желательно) правую половину диафрагмы и соответствующую плевральную полость.
  - Выявляют очаговые и диффузные изменения в паренхиме печени.
  - Сравнивают эхогенность печени и правой почки.
  - Исследуют основные сосуды печени и околопеченочного пространства: НПВ, печеночную вену, основной ствол воротной вены, а также (желательно) правую и левую ветви воротной вены.

- С помощью высокочастотного датчика оценивают поверхность печени (бугристость контура характерна для цирроза печени).
- По результатам допплеровского исследования в заключении описывают характеристики и направление кровотока. К исследуемым сосудистым структурам относятся печеночная артерия и ее ветви, печеночные вены, основной ствол и внутрипеченочные ветви воротной вены, внутрипеченочный отдел НПВ, венозные коллатерали и трансъюгулярный внутрипеченочный портосистемный шунт.
- При подозрении на фиброз печени выполняют эластографию.

ОСНОВНЫЕ СВЕДЕНИЯ ОБ АНАТОМИИ И ФИЗИОЛОГИИ ПЕЧЕНИ

- Печень является самым крупным паренхиматозным органом человеческого организма – она практически полностью занимает правый верхний квадрант брюшной полости и пересекает срединную линию тела. В некоторых случаях печень может граничить с селезенкой.
- Печень состоит из 3 основных долей: правой, левой и хвостатой.
  - Границу между правой и левой долями печени образуют средняя печеночная вена, главная междолевая борозда и ямка желчного пузыря.
  - Правая доля печени:
    - Локализуется преимущественно в правой половине брюшной полости.
    - Состоит из переднего и заднего сегментов, отделенных друг от друга правой печеночной веной.

  - Левая доля печени:
    - Локализуется преимущественно по срединной линии тела.
    - Состоит из медиального и латерального сегментов, отделенных друг от друга левой печеночной веной.
  - Хвостатая доля печени:
    - Локализуется по срединной линии тела, кзади от левой доли.
    - Спереди отграничена венозной связкой, сзади – НПВ.
  - Согласно хирургической классификации, в печени выделяют 8 сегментов **(рис. 3-1)**.
- Ворота печени представляют собой анатомическую область, где в печень входят основной ствол воротной вены и печеночная артерия и выходит общий желчный проток **(рис. 3-2)**.
- Основной ствол воротной вены образуется в результате слияния верхней брыжеечной и селезеночной вен.
  - Основной ствол воротной вены входит в печень, принося кровь от брыжейки и других органов, после чего делится на правую и левую ветви.
    - Левая ветвь воротной вены делится на медиальную и латеральную ветви.
    - Правая ветвь воротной вены делится на переднюю и заднюю ветви.
- Правая, средняя и левая печеночные вены впадают в НПВ **(рис. 3-3)**.
- Печеночная артерия является ветвью чревного ствола.
- Печень выполняет ряд жизненно важных функций, обеспечивающих гомеостаз, но не ограничивается ими:
  - Депонирование крови.
  - Обезвреживание и экскреция продуктов жизнедеятельности.
  - Депонирование витаминов и микроэлементов.

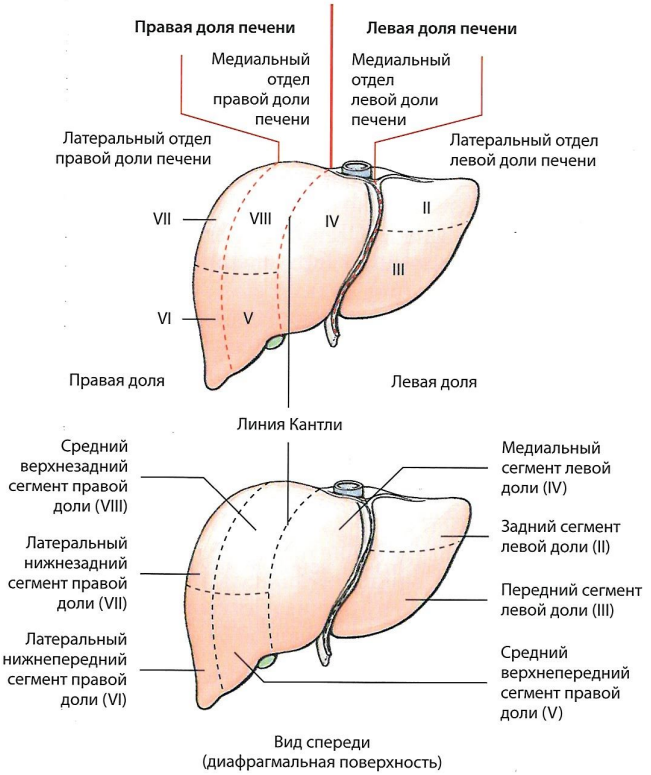

Вид спереди
(диафрагмальная поверхность)

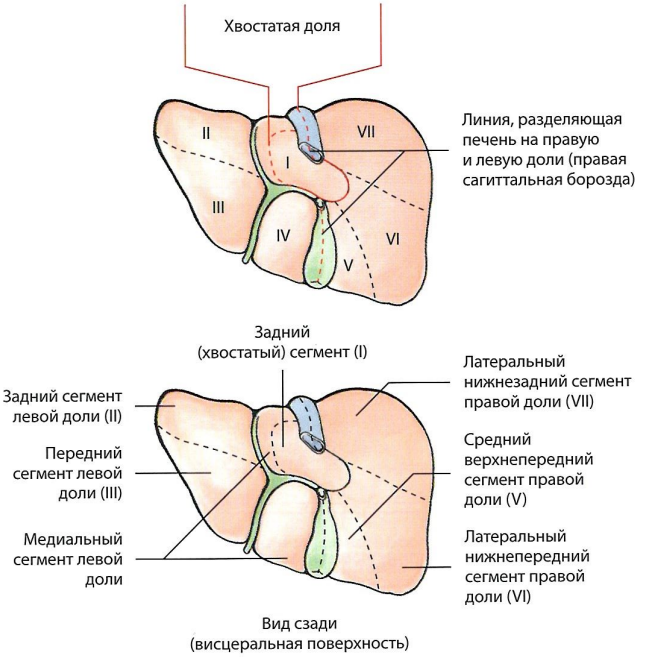

Вид сзади
(висцеральная поверхность)

Рис. 3-1. Отделы и сегменты печени. Каждый составной элемент печени обозначен соответствующим наименованием; сегменты печени также пронумерованы римскими цифрами. (Изображения использованы с разрешения Moore KL, Dalley AF, Agur AM, eds. *Clinically Oriented Anatomy*. 7th ed. Philadelphia, PA: Wolters Kluwer Health/Lippincott Williams & Wilkins; 2013.)



Рис. 3-2. Структуры, локализующиеся в области ворот печени. (Изображение использовано с разрешения Kawamura D, Nolan T, eds. *Abdomen and Superficial Structures*. 4th ed. Philadelphia, PA: Wolters Kluwer; 2017.)

- Продукция желчи.
- Метаболизм углеводов, жиров и аминокислот.

ПОДГОТОВКА ПАЦИЕНТА К ИССЛЕДОВАНИЮ

- Основные задачи подготовки: уменьшение объема газа в петлях кишечника, максимальное растяжение желчного пузыря к моменту исследования.

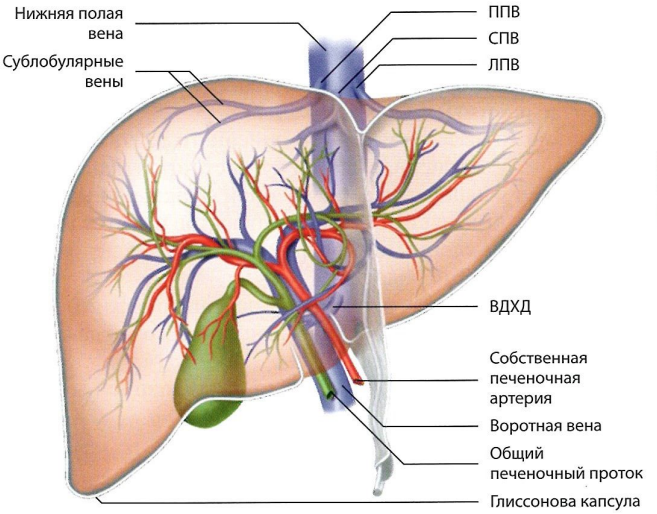

Рис. 3-3. Сосудистая анатомия печени: воротная вена, печеночные вены и печеночная артерия. *ППВ* – правая печеночная вена; *СПВ* – средняя печеночная вена; *ЛПВ* – левая печеночная вена; *ВДХД* – вена, дренирующая хвостатую долю. (Изображение использовано с разрешения Kawamura D, Nolan T, eds. *Abdomen and Superficial Structures*. 4th ed. Philadelphia, PA: Wolters Kluwer; 2017.)

- Оптимальным условием является воздержание от приема пищи в течение 6–8 ч перед исследованием, однако этот временной промежуток может быть сокращен, в особенности у детей или в экстренных случаях.
- Если исследование выполняется не натощак, необходимо задокументировать данный факт в заключении.

РЕКОМЕНДОВАННОЕ ОБОРУДОВАНИЕ [1]

- Датчик с рабочей частотой 3–5 МГц (у пациентов худощавого телосложения можно использовать более высокие рабочие частоты).
- С помощью высокочастотного линейного датчика оценивают контуры печени, выявляя бугристость и неровности (особенно у пациентов с нарушенной функцией печени).
- В большинстве ультразвуковых аппаратов имеется режим с предустановленными настройками для исследования органов брюшной полости.
- Ложные эхосигналы устраняют с помощью режимов тканевой гармоники или дополнительных методов подавления артефактов.
- Мягкие валики для УЗИ в положении пациента лежа на боку.

ИЗУЧЕНИЕ МЕДИЦИНСКОЙ ДОКУМЕНТАЦИИ И СБОР АНАМНЕЗА

- Характерные изменения лабораторных показателей представлены в **таблице 3-1** [2].
- Изучают предыдущие заключения и изображения, полученные при помощи КТ, МРТ, рентгенографии и других методов диагностики.
- Основные вопросы, уточняющие анамнез заболевания:
  - Испытывали ли вы тошноту и/или рвоту? *Пациенты, предъявляющие жалобы со стороны желчевыводящей системы, часто страдают тошнотой и/или рвотой.*
  - Испытывали ли вы боль в правом верхнем квадранте живота? *В случае утвердительного ответа уточняют давность и локализацию болевых ощущений.*

Таблица 3-1 ИЗМЕНЕНИЯ ЛАБОРАТОРНЫХ ПОКАЗАТЕЛЕЙ ПРИ ЗАБОЛЕВАНИЯХ ПЕЧЕНИ [2]

Лабораторный показатель	Возможная патология
↑ АЛТ	Обструкция желчевыводящих путей, гепатит, печеночно-клеточная недостаточность, механическая желтуха
↑ ЩФ	Цирроз, внепеченочная обструкция желчевыводящих путей, желчнокаменная болезнь, гепатит, рак печени, рак поджелудочной железы
↑ АСТ	Цирроз, жировой гепатоз, гепатит, метастазы в печень
↑ ГГТ	Диффузное поражение печени и внепеченочная обструкция
↑ Лактатдегидрогеназа (ЛДГ)	Цирроз, гепатит, механическая желтуха
↑ Билирубин в сыворотке крови	Обструкция желчевыводящих путей, острая печеночно-клеточная недостаточность, цирроз, гепатит, поражение гепатоцитов иной этиологии
↓ Альбумин	Хроническое заболевание печени и цирроз
Протромбиновое время	Увеличено = метастазы в печень или гепатит
	Укорочено = внепеченочная обструкция желчевыводящих путей
↑ α-фетопротеин	Печеночно-клеточный рак

- Выполнялись ли хирургические вмешательства на органах брюшной полости? *Пациент мог ранее перенести холецистэктомию или иную операцию на желчевыводящих путях или печени.*

- Страдаете ли вы гепатитом? *На фоне гепатита ультразвуковая картина печени может быть изменена.*
- Страдаете ли вы алкоголизмом или циррозом печени? *При подозрении на цирроз (признаки портальной гипертензии, тромбоза воротной вены и других осложнений) необходимо тщательным образом исследовать печень. Пациентам с циррозом печени и установленным трансъюгулярным внутрипеченочным портосистемным шунтом выполняют допплеровское исследование шунта и других сосудов печени.*

УЛЬТРАЗВУКОВЫЕ ХАРАКТЕРИСТИКИ ПЕЧЕНИ В НОРМЕ

- В норме печень имеет однородную структуру; ее эхогенность несколько превышает или соответствует таковой правой почки.
- Печень, как правило, изо- или гипоэхогенна по сравнению с селезенкой.
- В паренхиме печени в норме периодически встречаются анэхогенные сосудистые структуры.

РЕКОМЕНДОВАННЫЙ ПРОТОКОЛ УЗИ ПЕЧЕНИ

- Обзорное исследование печени в поперечной или сагиттальной плоскостях:
  - Пациента просят вытянуть правую руку над головой (расширяются межреберные промежутки).
  - Пациент находится в положении лежа на спине; выполняют обзорное сканирование печени в направлениях «вверх–вниз» (поперечный срез) или «медиально–латерально» (сагиттальный срез).

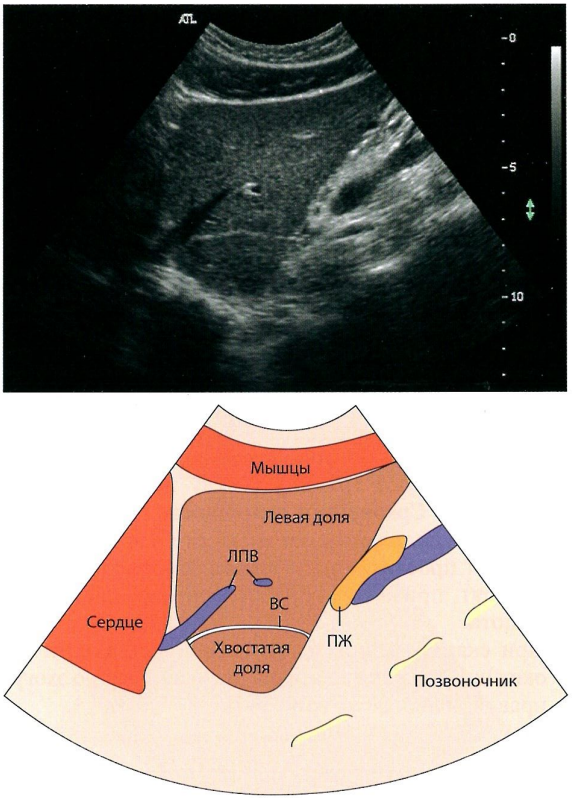

A

B

Рис. 3-4. Левая доля печени, сагиттальная плоскость. A, B. Срез проходит через левую и хвостатую доли печени. На эхограмме также определяются венозная связка (*ВС*), поджелудочная железа (*ПЖ*), левая печеночная вена (*ЛПВ*), мышцы передней брюшной стенки, сердце и позвоночник.

- В ходе сканирования в продольной и поперечной плоскостях записывают короткие кинопетли.

- Исследование печени в сагиттальной плоскости:
  - Левую долю печени оценивают по срединной линии тела, исследование продолжают в направлении «медиально–латерально». Датчик постепенно смещают к левой стороне тела пациента, оценивая левую долю печени в полном объеме **(рис. 3-4)**.
  - На сагиттальном срезе визуализируют хвостатую долю печени и внутрипеченочный отдел НПВ.
  - Датчик, установленный по срединной линии тела, наклоняют к правой стороне тела пациента, визуализируя паренхиму правой доли (желательно).
  - Получают срез на уровне серповидной связки и главной междолевой борозды **(рис. 3-5)**.
  - Датчик устанавливают с правой стороны тела пациента и исследуют правую долю печени.
    - Визуализируют границу между печенью и почкой **(рис. 3-6)**. Сравнивают эхогенность печени и правой почки, выполняют поиск жидкости в правом подпеченочном пространстве (кармане Моррисона), а также находят признаки правостороннего плеврального выпота.
    - При сканировании через имеющиеся акустические окна путем наклона датчика получают серию эхограмм правой доли печени **(рис. 3-7)**.

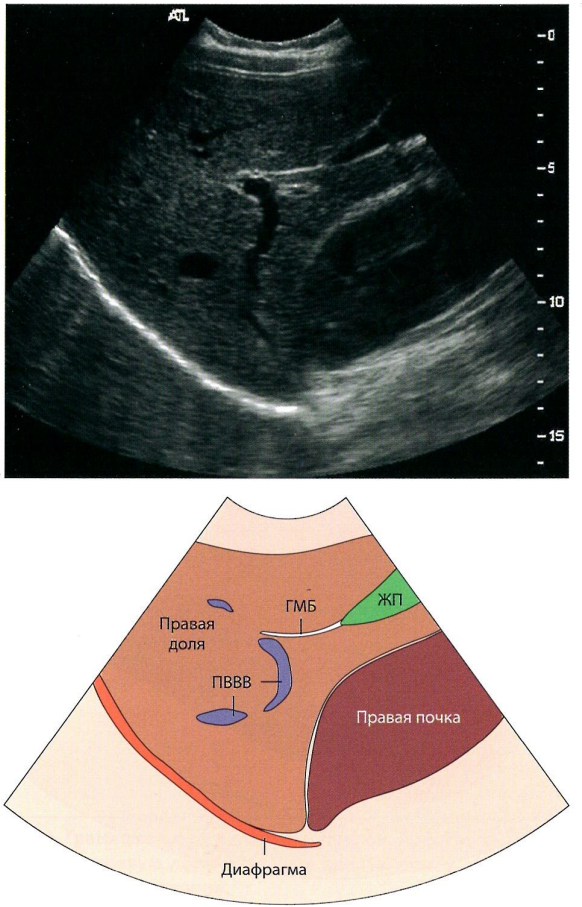

Рис. 3-5. Сагиттальный срез, проходящий через главную междолевую борозду. А, В. На эхограмме различимы главная междолевая борозда (*ГМБ*), желчный пузырь (*ЖП*) и правая ветвь воротной вены (*ПВВВ*). Помимо правой доли печени также определяются правая почка и диафрагма.

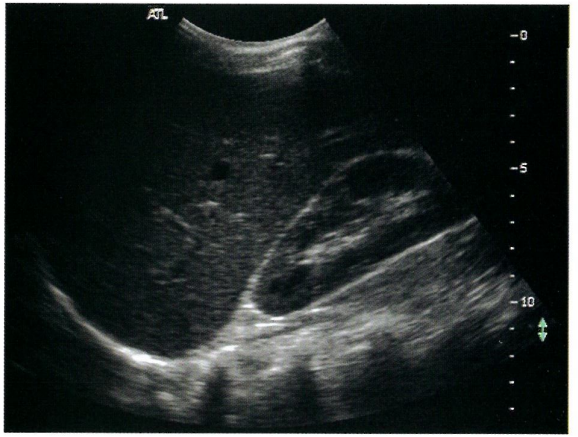

A

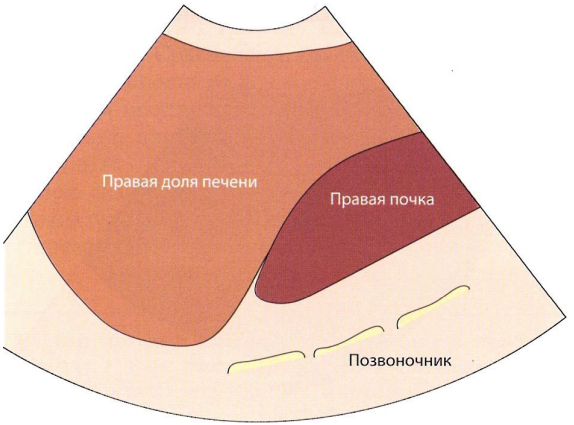

B

Рис. 3-6. Граница между печенью и почкой. A, B. На срезе, проходящем через правую долю печени и правую почку, можно сравнить эхогенность двух органов.

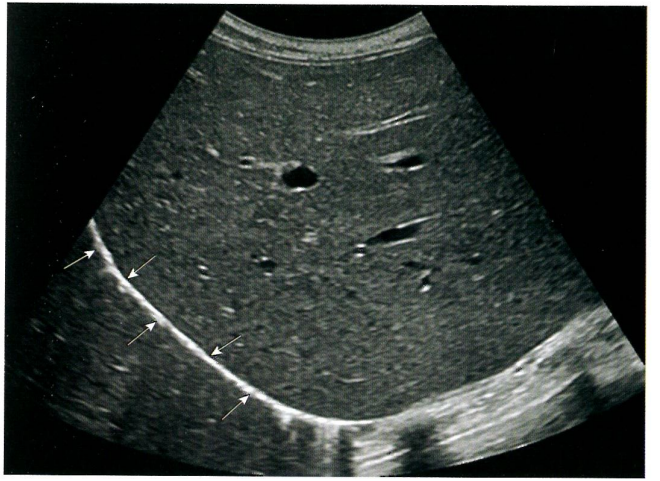

Рис. 3-7. Правая доля печени, сагиттальная плоскость. На эхограмме представлена ультразвуковая картина правой доли печени и диафрагмы (*стрелки*) в норме. (Рисунок использован с разрешения Kawamura D, Lunsford B, eds. *Abdomen and Superficial Structures*. 3rd ed. Philadelphia, PA: Wolters Kluwer Health/Lippincott Williams & Wilkins; 2012.)

- Исследование печени в поперечной плоскости:
  - Левую и хвостатую доли печени оценивают по срединной линии тела, исследование продолжают в направлении «вверх–вниз» **(рис. 3-8)**.
  - Датчик, установленный по срединной линии тела, наклоняют латерально и вверх, по направлению к правому плечу пациента, визуализируя паренхиму правой доли (желательно). При необходимости датчик может быть ориентирован косо.
    - Визуализируют печеночные вены и НПВ **(рис. 3-9)**.
    - Визуализируют воротную вену и ее ветви **(рис. 3-10)**.
  - Датчик устанавливают с правой стороны тела пациента и исследуют правую долю печени.
    - Получают серию эхограмм правой доли печени, в том числе верхнего и нижнего краев.
    - Визуализируют ворота печени и ветви воротной вены (желательно) **(рис. 3-11)**.
    - При сканировании через имеющиеся акустические окна путем наклона датчика получают серию эхограмм правой доли печени.
  - Дополнительные плоскости сканирования:
    - Согласно протоколам некоторых медицинских учреждений, при выполнении УЗИ органов брюшной полости или ее правого верхнего квадранта необходимо визуализировать поджелудочную железу, желчный пузырь, желчевыводящие пути и правую

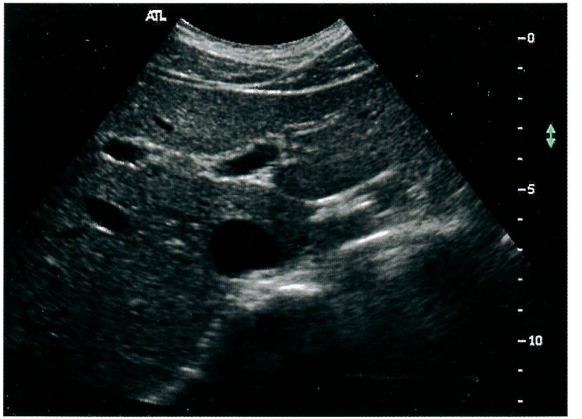

A

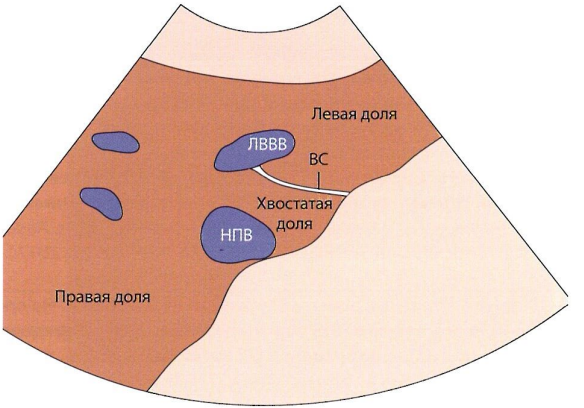

B

Рис. 3-8. Левая доля печени, поперечная плоскость. А, В. На эхограмме представлены левая и хвостатая доли печени. Между долями определяется венозная связка (*ВС*), кзади от хвостатой доли проходит нижняя полая вена (*НПВ*). Кроме того, визуализируются левая ветвь воротной вены (*ЛВВВ*) и правая доля печени.

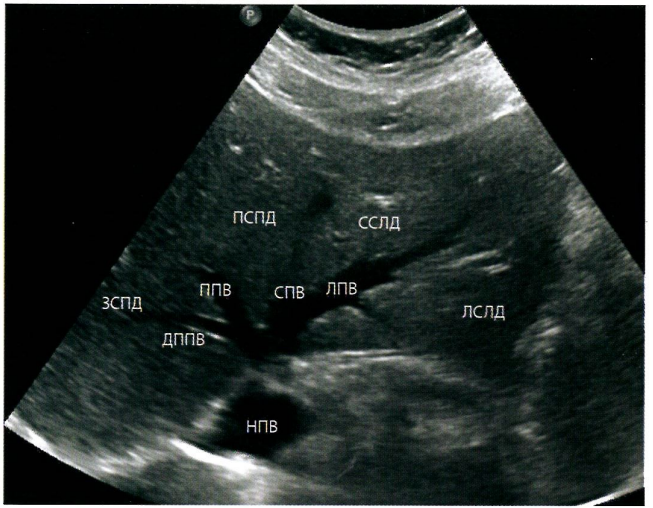

Рис. 3-9. Печеночные вены, поперечная плоскость. Срез проходит через печень на уровне печеночных вен. *ПСПД* – передний сегмент правой доли; *ДППВ* – добавочная правая печеночная вена; *ЛСЛД* – латеральный сегмент левой доли; *ЛПВ* – левая печеночная вена; *СПВ* – средняя печеночная вена; *ССЛД* – средний сегмент левой доли; *ЗСПД* – задний сегмент правой доли; *ППВ* – правая печеночная вена. (Рисунок использован с разрешения Kawamura D, Nolan T, eds. *Abdomen and Superficial Structures*. 4th ed. Philadelphia, PA: Wolters Kluwer; 2017.)

Рис. 3-10. Ветви воротной вены, поперечная плоскость. А. На срезе, проходящем через левую ветвь воротной вены (*ЛВВВ*), определяются ее медиальная (*М*) и латеральная (*Л*) ветви. В. На срезе, проходящем через правую ветвь воротной вены (*ПВВВ*), визуализируются ее передняя (*П*) и задняя (*З*) ветви. (Рисунок А использован с разрешения Kawamura D, Nolan T, eds. *Abdomen and Superficial Structures*. 4th ed. Philadelphia, PA: Wolters Kluwer; 2017.)



А

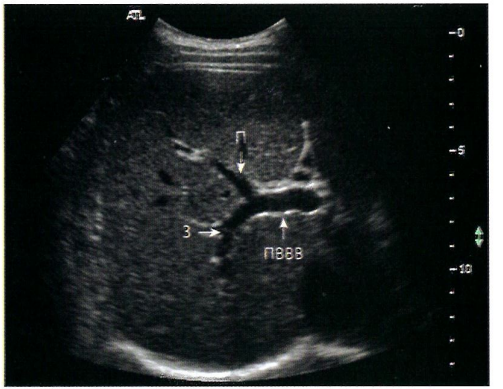

В

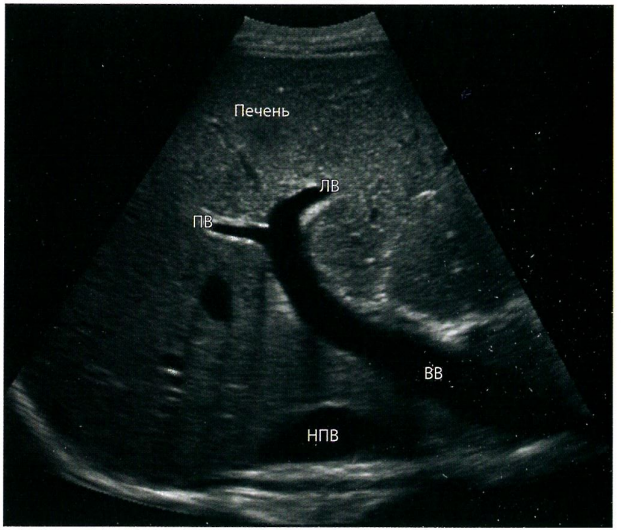

Рис. 3-11. УЗИ органов правого верхнего квадранта брюшной полости, косой срез. Визуализируется воротная вена (*ВВ*), которая входит в печень, после чего делится на правую (*ПВ*) и левую (*ЛВ*) ветви. (Рисунок использован с разрешения Philips Medical System, Bothell, WA.)

Рис. 3-12. Исследование сосудов печени в допплеровских режимах. A. ЦДК печеночной артерии (*ПА*). *ВВ* – основной ствол воротной вены. B. ЦДК и спектральная допплерография печеночной артерии в норме. C. ЦДК и спектральная допплерография основного ствола воротной вены в норме. D. ЦДК и спектральная допплерография средней печеночной вены в норме. (Рисунки использованы с разрешения Kawamura D, Nolan T, eds. *Abdomen and Superficial Structures*. 4th ed. Philadelphia, PA: Wolters Kluwer; 2017.)

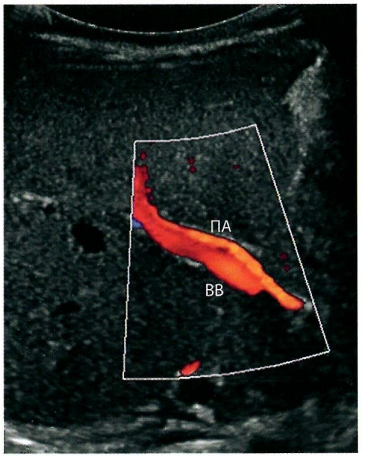

A

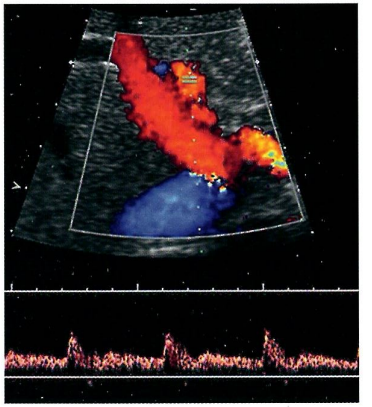

B

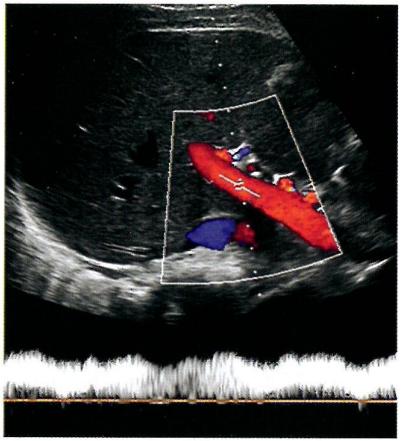

C

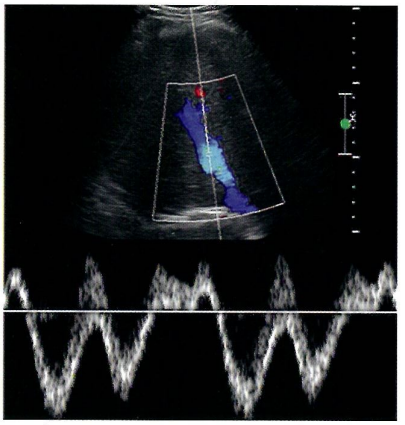

D

Рис. 3-12 (*окончание*)

почку. Для дополнительной информации см. главы, посвященные соответствующим органам.

- Допплеровское исследование сосудов печени:
  - При помощи допплеровских режимов визуализируют основной ствол воротной вены, печеночную артерию и печеночные вены, убеждаясь в отсутствии патологических изменений характера кровотока **(рис. 3-12)**.
    - При допплерографии основного ствола воротной вены в норме регистрируется монофазный гепатопетальный (направленный к печени) кровоток. Характер кровотока в основном стволе воротной вены может изменяться в зависимости от фазы дыхательного цикла; кроме того, для воротной вены характерно усиление кровотока в ответ на прием пищи.
    - При допплерографии печеночных вен в норме регистрируется трехфазный гепатофугальный (удаляющийся от печени) кровоток.
- При допплерографии печеночной артерии регистрируют низкорезистентный гепатопетальный кровоток.
- При необходимости в соответствии с положениями протокола, предоставленного конкретным медицинским учреждением, оценивают размеры правой доли печени.
- При подозрении на цирроз печени, используя высокочастотный линейный датчик, визуализируют поверхность левой доли печени **(рис. 3-13)**.

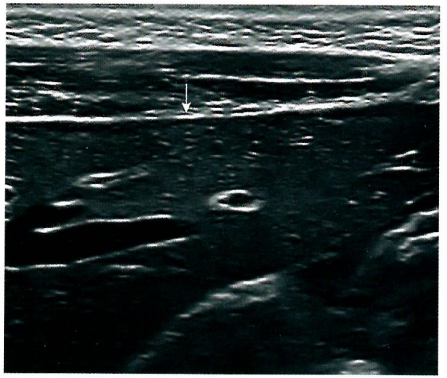

A

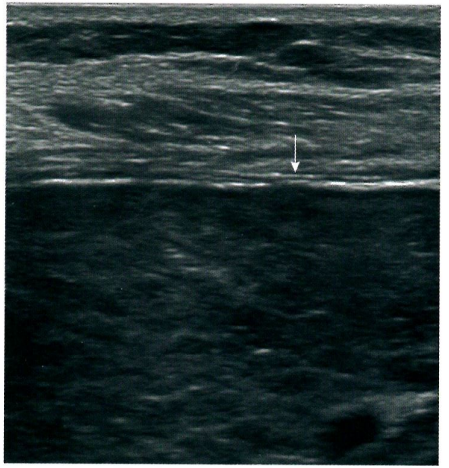

B

Рис. 3-13. УЗИ поверхности печени, выполненное с помощью линейного датчика. А. В норме печень имеет гладкую поверхность (*стрелка*). В. При циррозе поверхность печени обычно становится бугристой (*стрелка*). (Рисунки использованы с разрешения Kawamura D, Nolan T, eds. *Abdomen and Superficial Structures*. 4th ed. Philadelphia, PA: Wolters Kluwer; 2017.)

СОВЕТЫ ПО ПРОВЕДЕНИЮ СКАНИРОВАНИЯ

- Задержка дыхания на высоте вдоха позволяет отчетливо визуализировать весь объем печени у большинства пациентов.
- На фоне жирового гепатоза или у пациентов с ожирением может потребоваться корректировка параметров распространения ультразвуковой энергии.
- Качество визуализации можно улучшить при УЗИ в положении пациента лежа на правом боку.

РАЗМЕРЫ ПЕЧЕНИ В НОРМЕ [3–5]

- По среднеключичной линии ≤15 см **(рис. 3-14)**.
- Гепатомегалию можно заподозрить визуально, когда правая доля печени выходит за нижний полюс правой почки.

ОСНОВНЫЕ ЗАБОЛЕВАНИЯ ПЕЧЕНИ [2]

- Очаговые образования:
  - Кавернозная гемангиома – доброкачественная опухоль печени, чаще всего встречающаяся у женщин:
    - Клиническая картина:
      - Симптомы отсутствуют.

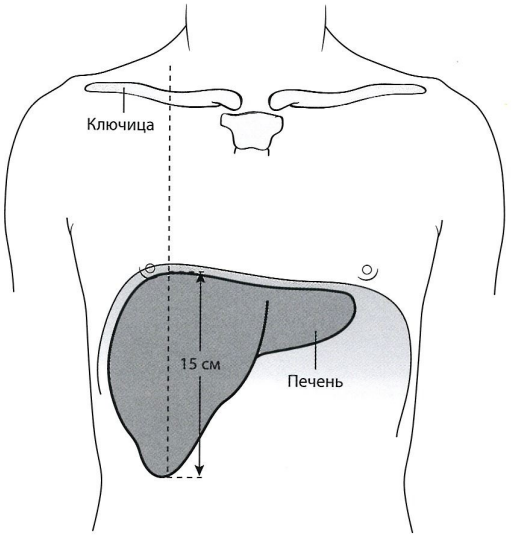

Рис. 3-14. Размеры печени по среднеключичной линии. (Изображение использовано с разрешения Sanders RC, ed. *Clinical Sonography: A Practical Guide*. 5th ed. Philadelphia, PA: Wolters Kluwer; 2015.)

- УЗИ:
  - Гиперэхогенное образование правой (чаще всего) доли печени **(рис. 3-15)**.
- Киста печени:
  - Клиническая картина:
    - Симптомы отсутствуют, лабораторные показатели функции печени могут быть не изменены.
    - Пациент также может страдать аутосомно-доминантным поликистозом почек.

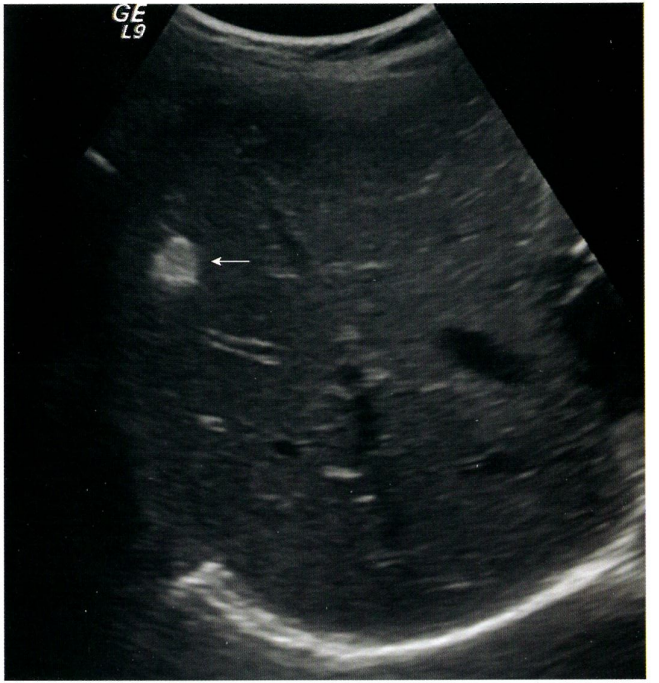

Рис. 3-15. Кавернозная гемангиома (*стрелка*). Полученная ультразвуковая картина гиперэхогенного образования является типичной для кавернозной гемангиомы*. (Рисунок использован с разрешения Kawamura D, Nolan T, eds. *Abdomen and Superficial Structures*. 4th ed. Philadelphia, PA: Wolters Kluwer; 2017.)

* На рисунке 3-15 представлена капиллярная гемангиома. – *Прим. ред.*



A

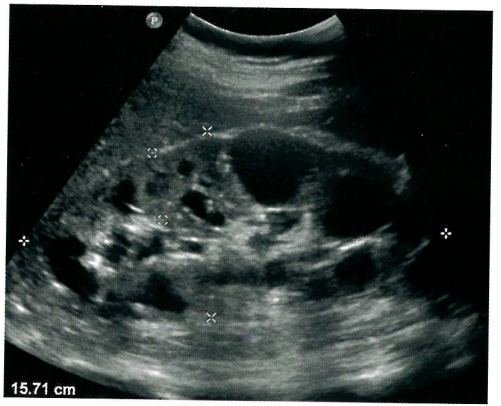

B

Рис. 3-16. Кисты печени. А. Кисты паренхимы печени визуализируются как анэхогенные полости. В. У данного пациента также были обнаружены кисты в почках (аутосомно-доминантный поликистоз почек). (Рисунок использован с разрешения Kawamura D, Lunsford B, eds. *Abdomen and Superficial Structures*. 3rd ed. Philadelphia, PA: Wolters Kluwer Health/Lippincott Williams & Wilkins; 2012.)

- Геморрагические и крупные кисты могут приводить к появлению болевых ощущений и дискомфорта.
- УЗИ:
  - Анэхогенное образование с дистальным усилением **(рис. 3-16)**.
  - Может иметь неправильную форму; кисты могут быть множественными.

- Диффузные заболевания печени:
  - Жировой гепатоз (стеатоз):
    - Клиническая картина:
      - Симптомы отсутствуют.
      - Злоупотребление алкоголем.
      - Сахарный диабет.
      - Повышение уровней лабораторных показателей функции печени (АСТ и АЛТ).
      - Гиперлипидемия.
      - Ожирение.
      - Беременность.
    - УЗИ:
      - Эхогенность печени диффузно повышена **(рис. 3-17)**:
        - Промежутки, свободные от жировой инфильтрации: вблизи желчного пузыря, ворот печени или в объеме всей доли может определяться гипоэхогенная зона, свободная от жировых включений.
        - Очаговая инфильтрация: визуализируется гиперэхогенный очаг.

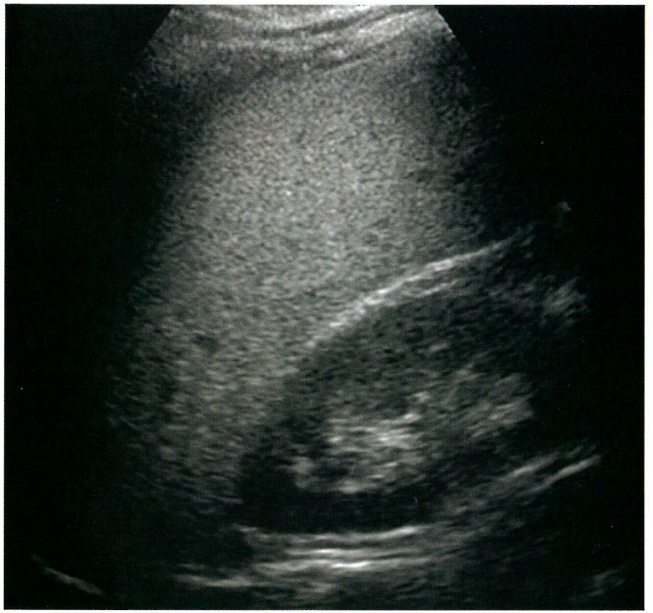

Рис. 3-17. Жировой гепатоз. УЗИ печени, пораженной стеатозом. Обращают внимание выраженное ослабление ультразвукового сигнала по мере прохождения через ткань печени, отсутствие четких границ органа и невозможность визуализации сосудов. (Рисунок использован с разрешения Kawamura D, Nolan T, eds. *Abdomen and Superficial Structures*. 4th ed. Philadelphia, PA: Wolters Kluwer; 2017.)

- Выраженное ослабление ультразвукового сигнала.
- Визуализация сосудов печени может быть затруднена.

- Цирроз печени:
  - Клиническая картина:
    - Асцит.
    - Диарея.
    - Повышение уровней лабораторных показателей функции печени.
    - Утомляемость.
    - Первичная гепатомегалия.
    - Желтуха.
    - Спленомегалия.
    - Потеря массы тела.
  - УЗИ:
    - Первичная гепатомегалия.
    - Правая доля уменьшена, гиперэхогенна **(рис. 3-18)**.
    - Хвостатая и левая доли увеличены.
    - Бугристая поверхность печени (визуализируется наиболее отчетливо при использовании высокочастотного линейного датчика).
    - Спленомегалия.
    - Асцит.
    - Монофазный профиль кривой скорости кровотока в печеночных венах.
    - Гепатофугальный кровоток в ветвях воротной вены.
- Метастазы в печень:
  - Клиническая картина:
    - Измененные показатели функции печени.
    - Потеря массы тела.
    - Желтуха.
    - Боль в правом верхнем квадранте живота.
    - Гепатомегалия.
    - Отечность органов брюшной полости и асцит.



Рис. 3-18. Цирроз печени. УЗИ печени, пораженной циррозом. Определяется асцит. (Рисунок использован с разрешения Kawamura D, Nolan T, eds. *Abdomen and Superficial Structures*. 4th ed. Philadelphia, PA: Wolters Kluwer; 2017.)

- УЗИ:
  - Гиперэхогенное, гипоэхогенное, кальцифицированное, кистозное или неоднородное образование (рис. 3-19).
  - Образование, окруженное отчетливым гипоэхогенным ободком и содержащее в центре эхогенный компонент.
  - Диффузно-неоднородная эхоструктура печени.
  - Возможен асцит.



Рис. 3-19. Метастазы в печень. В паренхиме печени визуализируется несколько образований, представляющих собой метастазы. (Рисунок использован с разрешения Kawamura D, Lunsford B, eds. *Abdomen and Superficial Structures*. 3rd ed. Philadelphia, PA: Wolters Kluwer Health/Lippincott Williams & Wilkins; 2012.)

ДОПОЛНИТЕЛЬНЫЕ ЗОНЫ ИНТЕРЕСА

- Печень тщательно исследуют на наличие признаков обструкции желчевыводящих путей. При выявлении таковых внимательно сканируют желчный пузырь и поджелудочную железу, выявляя конкретную причину обструкции.

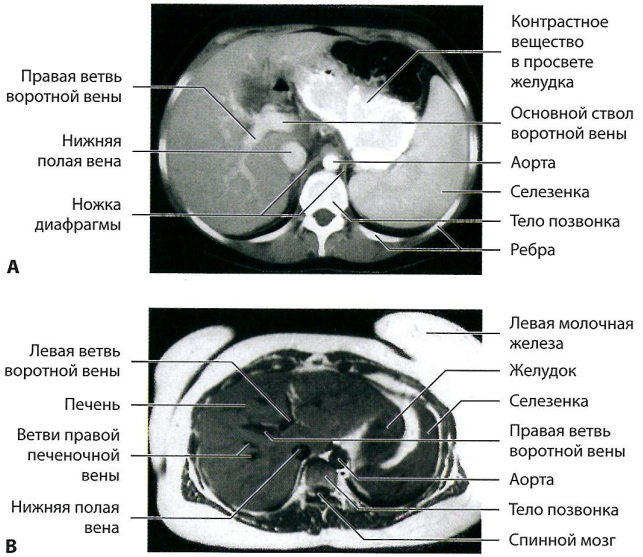

Рис. 3-20. A. КТ органов брюшной полости, поперечный срез, проходящий через печень и селезенку. B. МРТ органов брюшной полости, поперечный срез, проходящий через печень и селезенку. Норма. (Рисунки использованы с разрешения Erkonen WE, Smith WL, eds. *Radiology 101*. 3rd ed. Philadelphia, PA: Wolters Kluwer Health/Lippincott Williams & Wilkins; 2009.)

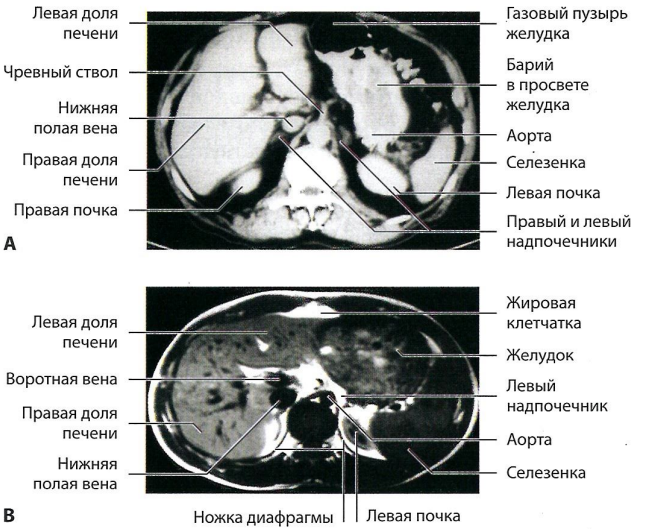

Рис. 3-21. КТ и МРТ печени на уровне правой доли. Плоскость среза находится несколько каудальнее по сравнению с аналогичным срезом, представленным на рисунке 3-20. A. КТ органов брюшной полости, поперечный срез, проходящий через печень и селезенку. B. МРТ органов брюшной полости, поперечный срез, проходящий через печень и селезенку. (Рисунки использованы с разрешения Erkonen WE, Smith WL, eds. *Radiology 101*. 3rd ed. Philadelphia, PA: Wolters Kluwer Health/Lippincott Williams & Wilkins; 2009.)

- При подозрении на цирроз печени следует тщательно оценить левую ветвь воротной вены на наличие признаков реканализации околопупочных вен. Последнее служит ультразвуковым симптомом портальной гипертензии.
- При подозрении на цирроз печени следует оценить размеры селезенки, исключая сопутствующую спленомегалию.
- При обнаружении кист в печени выполняют тщательное исследование почек на наличие в них кист.

ЛУЧЕВАЯ КАРТИНА ПРИ ДРУГИХ МЕТОДАХ ВИЗУАЛИЗАЦИИ

- КТ и МРТ печени **(рис. 3-20** и **3-21)**.

ЛИТЕРАТУРА

1. AIUM practice parameters for the performance of an ultrasound of the abdomen and/or retroperitoneum. http://www.aium.org/resources/guidelines/abdominal.pdf. Accessed September 19, 2018.
2. Penny SM. *Examination Review for Ultrasound: Abdomen & Obstetrics and Gynecology.* 2nd ed. Philadelphia, PA: Wolters Kluwer; 2018:1–67.
3. Rumack CM, Wilson SR, Charboneau JW, et al. *Diagnostic Ultrasound.* 4th ed. Philadelphia, PA: Elsevier; 2011:78–145.
4. Federle MF, Jeffrey RB Jr, Woodward PJ, Borhani A. *Diagnostic Imaging Abdomen.* 2nd ed. Altona, Manitoba, Canada: Amirsys; 2010:III:1:1–173.
5. Sanders RC, Hall-Terracciano B. *Clinical Sonography: A Practical Guide.* 5th ed. Philadelphia, PA: Wolters Kluwer; 2016:408–422.

ГЛАВА 4

Желчный пузырь и желчевыводящие пути

ВВЕДЕНИЕ

Ультразвуковая диагностика является «золотым стандартом» визуализации желчного пузыря и особенно часто используется для диагностики желчнокаменной болезни и сопутствующего холецистита. Облегчить диагностику желчнокаменной болезни позволяют различные варианты позиционирования пациента. При наличии водянки желчного пузыря, в особенности сопровождающейся расширением желчевыводящих путей, выполняют тщательное исследование последних на всем протяжении, выявляя конкретную причину нарушения.

РЕКОМЕНДАЦИИ AIUM В ОТНОШЕНИИ УЗИ ЖЕЛЧНОГО ПУЗЫРЯ И ЖЕЛЧЕВЫВОДЯЩИХ ПУТЕЙ [1]

- Желчный пузырь оценивают следующим образом:
  - Желчный пузырь должен быть растянут, поэтому исследование рекомендуется выполнять натощак. Продолжительность отказа от приема пищи зависит от возраста и общего состояния здоровья пациента.
  - Исследование должно включать сканирование по длинной оси органа и в поперечной плоскости в положении пациента лежа на спине. Желательно также выполнить сканирование в положении пациента лежа на боку.

Дополнительные диагностические сведения могут быть получены при УЗИ в положении пациента стоя или лежа на животе.
  - Следует оценить размеры желчного пузыря.
- Проверяют наличие симптома Мерфи (болезненность, возникающая при надавливании датчиком в проекции желчного пузыря) **(рис. 4-1)**.
  - Желчевыводящие пути оценивают следующим образом:
    - Состояние внутрипеченочных протоков можно оценить на срезе печени, проходящем через правую и левую ветви воротной вены.
    - Для дифференцирования печеночных артерий и вен от желчевыводящих путей используют допплеровское картирование.

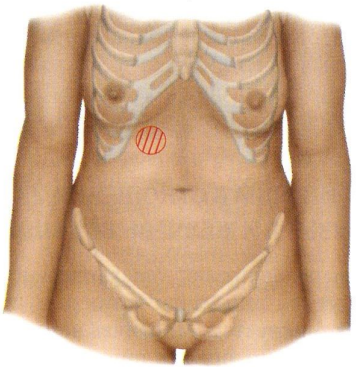

Рис. 4-1. Симптом Мерфи. Данный симптом проявляется болезненностью, возникающей при надавливании датчиком непосредственно в точке проекции желчного пузыря. (Изображение использовано с разрешения Bickley LS, Szilagyi P, eds. *Bates' Guide to Physical Examination and History Taking*. 8th ed. Philadelphia, PA: Lippincott Williams & Wilkins; 2003.)

  - Внутри- и внепеченочные желчные протоки оценивают на наличие расширений, утолщения стенок, внутрипросветных включений и других изменений.
  - Рекомендуется измерить и указать в заключении диаметр желчного протока в области ворот печени.
  - Рекомендуется оценить дистальный отдел общего желчного протока, находящийся в области головки поджелудочной железы, если таковой визуализируется.

ОСНОВНЫЕ СВЕДЕНИЯ ОБ АНАТОМИИ И ФИЗИОЛОГИИ ЖЕЛЧНОГО ПУЗЫРЯ И ЖЕЛЧЕВЫВОДЯЩИХ ПУТЕЙ [2]

- Желчный пузырь **(рис. 4-2)**:
  - Желчный пузырь сообщается с желчевыводящими путями посредством пузырного протока.
  - Желчный пузырь имеет форму приспущенного воздушного шара и состоит из шейки, тела и дна.
  - Шейка является самым узким сегментом желчного пузыря, поэтому конкременты чаще всего задерживаются именно в ней.
  - Самым широким сегментом желчного пузыря является тело.
  - Дно желчного пузыря расположено ниже остальных его частей, поэтому конкременты в первую очередь следует искать в нем.
  - Желчный пузырь выполняет функцию резервуара для желчи.
  - При попадании пищи в двенадцатиперстную кишку клетки последней выделяют холецистокинин, под

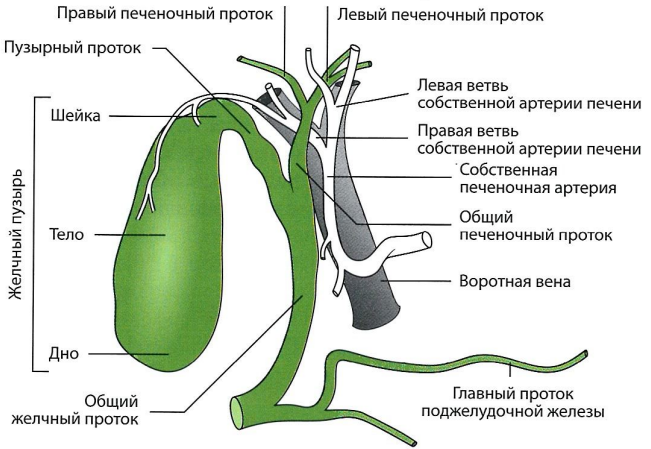

Рис. 4-2. Анатомия желчного пузыря. (Изображение использовано с разрешения Siegel MJ, ed. *Pediatric Sonography*. 4th ed. Philadelphia, PA: Wolters Kluwer Health/Lippincott Williams & Wilkins; 2010.)

действием которого желчный пузырь сокращается и частично освобождается от желчи.
  - Кровоснабжение желчного пузыря обеспечивается пузырной артерией, которая в большинстве случаев является ветвью правой печеночной артерии.
- Желчевыводящие пути (см. рис. 4-2):
  - По желчевыводящим путям из печени в двенадцатиперстную кишку попадает желчь, где она смешивается с непереваренной пищей.
  - В состав желчи входят холестерин, билирубин, биливердин и желчные кислоты.

  - В паренхиме печени распределены желчные капилляры, представляющие собой наиболее проксимальные сегменты желчевыводящих путей.
  - Постепенно сливаясь, желчные капилляры образуют правый и левый печеночные протоки.
  - В результате слияния правого и левого печеночных протоков образуется общий печеночный проток.
  - Желчный пузырь сообщается с желчевыводящими путями посредством пузырного протока, который имеет в составе небольшие структуры, препятствующие его спадению (спиральные складки Гейстера).
  - Общий желчный проток представляет собой сегмент, локализующийся дистально от пузырного протока.
  - Вблизи головки поджелудочной железы общий желчный проток соединяется с главным протоком поджелудочной железы, благодаря чему в проксимальный отдел двенадцатиперстной кишки попадают пищеварительный сок поджелудочной железы и желчь.

ПОДГОТОВКА ПАЦИЕНТА К УЗИ ЖЕЛЧНОГО ПУЗЫРЯ И ЖЕЛЧЕВЫВОДЯЩИХ ПУТЕЙ [2, 3]

- Основная задача подготовки – максимальное растяжение желчного пузыря к моменту исследования.
- Оптимальным условием является воздержание от приема пищи в течение 6–8 ч перед исследованием, однако этот временной промежуток может быть сокращен, в особенности у детей или в экстренных случаях.
- Если исследование выполняется не натощак, необходимо задокументировать данный факт в заключении.

РЕКОМЕНДОВАННОЕ ОБОРУДОВАНИЕ

- Датчик с рабочей частотой 3–5 МГц (у пациентов худощавого телосложения можно использовать более высокие рабочие частоты).
- В большинстве ультразвуковых аппаратов имеется режим с предустановленными настройками для исследования органов брюшной полости.
- Ложные эхосигналы устраняют с помощью режимов тканевой гармоники или дополнительных методов подавления артефактов.
- Мягкие валики для УЗИ в положении пациента лежа на боку.

ИЗУЧЕНИЕ МЕДИЦИНСКОЙ ДОКУМЕНТАЦИИ И СБОР АНАМНЕЗА

- Характерные изменения лабораторных показателей представлены в **таблице 4-1** [2, 4].
- Изучают предыдущие заключения и изображения, полученные при помощи КТ, МРТ, рентгенографии, эндоскопической ретроградной холангиопанкреатографии и других методов диагностики.
- Основные вопросы, уточняющие анамнез заболевания:
  - Выполнялась ли вам холецистэктомия **(рис. 4-3)**? *Данный вопрос имеет принципиальное значение, особенно при невозможности визуализации желчного пузыря в правом верхнем квадранте брюшной полости. Следует помнить, что у пациентов, перенесших холецистэктомию, общий желчный проток может быть расширен.*
  - Испытывали ли вы боль в правом верхнем квадранте живота? *Пациенты, страдающие холециститом, часто предъявляют жалобы на боли в правом верхнем квадранте живота.*
  - Страдаете ли вы желчнокаменной болезнью? *Некоторые пациенты могут сообщить, что им ранее выставлялся диагноз желчнокаменной болезни. Конкременты могут*

Таблица 4-1 ИЗМЕНЕНИЯ ЛАБОРАТОРНЫХ ПОКАЗАТЕЛЕЙ ПРИ ЗАБОЛЕВАНИЯХ ЖЕЛЧНОГО ПУЗЫРЯ И ЖЕЛЧЕВЫВОДЯЩИХ ПУТЕЙ

Лабораторный показатель	Возможная патология желчного пузыря и желчевыводящих путей [2, 4]
↑ Билирубин или уробилин	Обструкция желчевыводящих путей, заболевание печени или поджелудочной железы
↑ Амилаза	Обструкция желчевыводящих путей, сопутствующая обструкция выводных протоков либо другое заболевание поджелудочной железы
↑ Липаза	Обструкция желчевыводящих путей, сопутствующая обструкция выводных протоков либо другое заболевание поджелудочной железы
↑ АЛТ	Заболевание желчевыводящих путей либо сопутствующее заболевание поджелудочной железы
↑ ЩФ	Желчнокаменная болезнь или обструкция желчевыводящих путей, заболевание печени или поджелудочной железы
↑ АСТ	Заболевание печени или поджелудочной железы
↑ ГГТ	Заболевание печени, обструкция желчевыводящих путей, холангит
↑ Лейкоциты	Холецистит, холангит либо другое воспалительное заболевание или инфекция

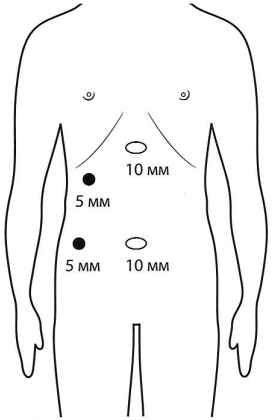

Рис. 4-3. Типичная локализация рубцов, остающихся на коже передней брюшной стенки после лапароскопической холецистэктомии. Если желчный пузырь не визуализируется, а пациент не может однозначно ответить, выполнялась ли ему холецистэктомия, следует осмотреть кожу передней брюшной стенки на наличие рубцов в указанных точках. (Адаптировано с разрешения Fischer J, ed. *Fischer's Mastery of Surgery*. 7th ed. Philadelphia, PA: Wolters Kluwer; 2018.)

стать причиной обструкции желчевыводящих путей и острого холецистита.

- Отмечаете ли вы боль в правом верхнем квадранте живота после приема пищи? *Боль в правом верхнем квадранте живота, возникающая после приема жирной пищи, может быть симптомом острого холецистита.*
- Отмечаете ли вы боль в плече или грудной клетке? *Болезненность указанной локализации может быть симптомом острого холецистита.*
- Испытывали ли вы тошноту и/или рвоту? *Пациенты, страдающие острым холециститом или обструкцией желчевыводящих путей, могут предъявлять жалобы на тошноту и рвоту.*
- Страдаете ли вы заболеваниями печени или поджелудочной железы? *Любое перенесенное заболевание печени или поджелудочной железы является показанием для тщательного УЗИ желчного пузыря и желчевыводящих путей.*

УЛЬТРАЗВУКОВЫЕ ХАРАКТЕРИСТИКИ ЖЕЛЧНОГО ПУЗЫРЯ И ЖЕЛЧЕВЫВОДЯЩИХ ПУТЕЙ В НОРМЕ

- Желчный пузырь:
  - Желчный пузырь в норме полностью анэхогенен и имеет форму воздушного шара.
  - Желчный пузырь должен иметь тонкую стенку (<3 мм).
  - В области шейки, тела или дна могут определяться складки.
- Желчевыводящие пути:
  - Внутрипеченочные протоки могут визуализироваться как две параллельные гиперэхогенные линии (в норме не определяются).
  - На плоскости, продольной по отношению к воротам печени, общий печеночный и общий желчный протоки визуализируются как трубчатые структуры с анэхогенным просветом.
  - На поперечном срезе, проходящем на уровне поджелудочной железы, дистальный отдел общего желчного протока может определяться в толще головки поджелудочной железы кзади от гастродуоденальной артерии.

РЕКОМЕНДОВАННЫЙ ПРОТОКОЛ УЗИ ЖЕЛЧНОГО ПУЗЫРЯ И ЖЕЛЧЕВЫВОДЯЩИХ ПУТЕЙ

- Желчный пузырь:
  - Обзорное исследование желчного пузыря:
    - Чтобы визуализировать ложе желчного пузыря, находят главную междолевую борозду печени **(рис. 4-4)**.
    - Пациент находится в положении лежа на спине, желчный пузырь бегло сканируют в сагиттальной и/или поперечной плоскостях.



A

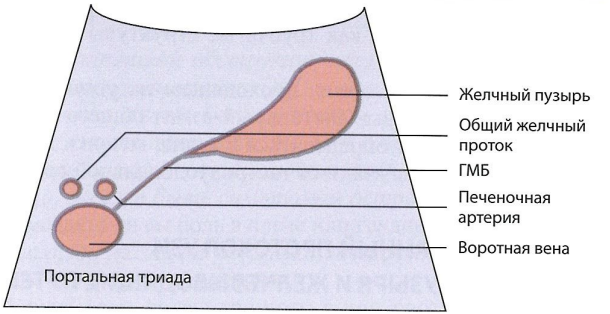

B Срез через ГМБ

Рис. 4-4. Главная междолевая борозда может служить анатомическим ориентиром для обнаружения желчного пузыря. А. Борозда «соединяет» шейку желчного пузыря с воротной веной. В. На рисунке показано взаимное расположение главной междолевой борозды (*ГМБ*) и желчного пузыря. (Изображения использованы с разрешения Cosby KS, Kendall JL, eds. *Practical Guide to Emergency Ultrasound*. 2nd ed. Philadelphia, PA: Wolters Kluwer Health/Lippincott Williams & Wilkins; 2013.)

- Может быть выполнена запись кинопетли.

- Исследование желчного пузыря в сагиттальной плоскости (рис. 4-5):
  - Плоскость сканирования должна соответствовать длинной оси желчного пузыря, поэтому датчик может быть ориентирован косо. Необходимо визуализировать шейку, тело и дно желчного пузыря (рис. 4-6).
  - Наклоняя или смещая (более латерально) датчик, желчный пузырь визуализируют в полном объеме. Плоскость сканирования должна оставаться продольно ориентированной по отношению к желчному пузырю.
  - Оценивают наличие симптома Мерфи – при надавливании датчиком пациент будет отмечать дискомфорт.
  - Оценивают наличие включений в просвете желчного пузыря – конкрементов, полипов, объемных образований.
  - Исключают утолщение стенки и наличие околопузырного скопления жидкости.
- Исследование желчного пузыря в поперечной плоскости (рис. 4-7):
  - Плоскость сканирования располагают перпендикулярно длинной оси желчного пузыря, поэтому для получения таких срезов датчик может быть ориентирован косо.
  - Наклоняя или смещая (сверху вниз) датчик, желчный пузырь визуализируют в полном объеме. Плоскость сканирования должна оставаться поперечно ориентированной по отношению к желчному пузырю.
  - Исследуют шейку, тело и дно желчного пузыря. Шейка в норме локализуется вблизи ворот печени, поэтому при наклоне/смещении датчика кверху будет

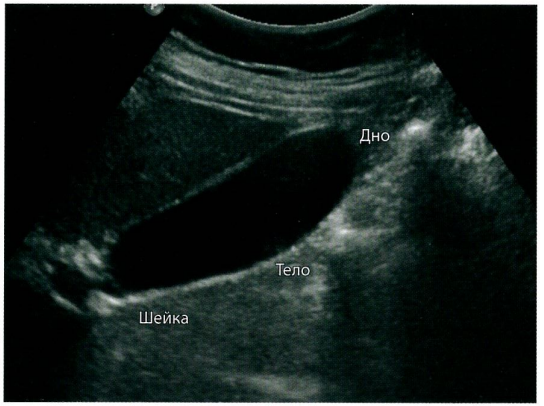

A

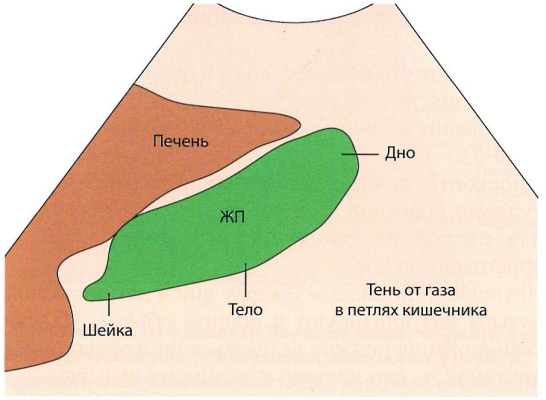

B

Рис. 4-5. УЗИ желчного пузыря, сагиттальная плоскость. А, В. На сагиттальном срезе определяются шейка, тело и дно желчного пузыря (*ЖП*). (Рисунок А использован с разрешения Kawamura D, Nolan T, eds. *Abdomen and Superficial Structures*. 4th ed. Philadelphia, PA: Wolters Kluwer; 2017.)

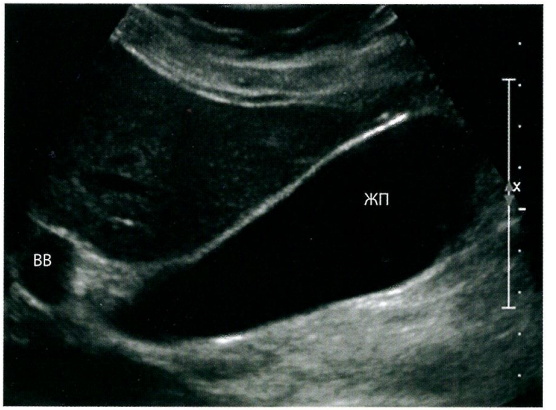

A

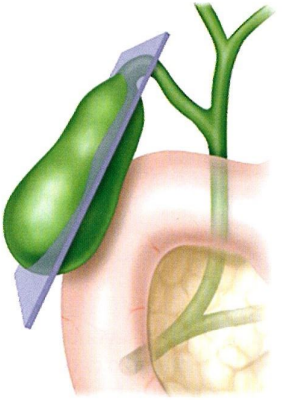

B

Рис. 4-6. Для получения истинно продольного среза датчик должен быть ориентирован косо. А. Продольное сканирование желчного пузыря (*ЖП*). *ВВ* – воротная вена. В. На рисунке показано расположение плоскости, необходимое для получения истинно продольного среза желчного пузыря. (Изображения использованы с разрешения Kawamura D, Nolan T, eds. *Abdomen and Superficial Structures*. 4th ed. Philadelphia, PA: Wolters Kluwer; 2017.)

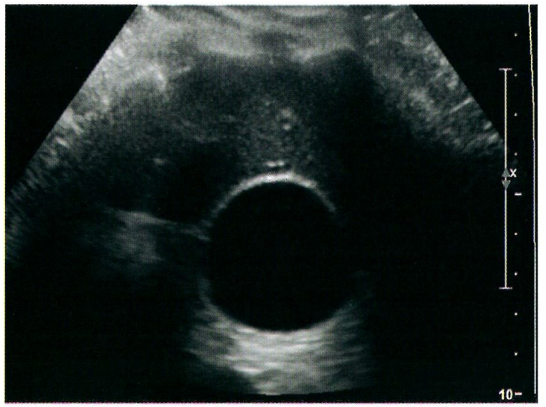

A

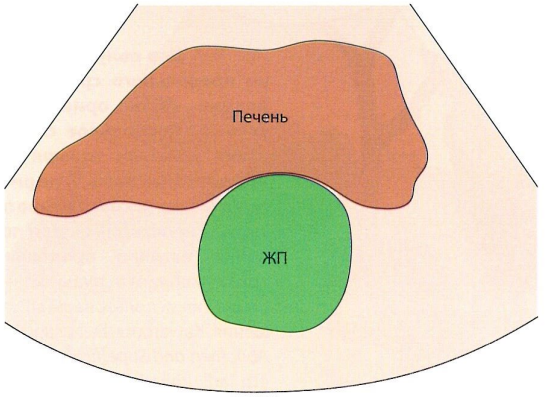

B

Рис. 4-7. УЗИ желчного пузыря, поперечная плоскость. Срез проходит через тело желчного пузыря (*ЖП*). (Рисунок А использован с разрешения Kawamura D, Nolan T, eds. *Abdomen and Superficial Structures*. 4th ed. Philadelphia, PA: Wolters Kluwer; 2017.)

визуализироваться шейка, а при наклоне/смещении книзу – дно.
- Оценивают наличие симптома Мерфи – при надавливании датчиком пациент будет отмечать дискомфорт.
- Оценивают наличие включений в просвете желчного пузыря – конкрементов, полипов и объемных образований.
- Исключают утолщение стенки и наличие околопузырного скопления жидкости.

- Оценка размеров желчного пузыря на поперечном или сагиттальном срезах (**рис. 4-8** и **4-9**):
  - В некоторых медицинских учреждениях предпочтение отдают поперечной плоскости, в других – сагиттальной.
  - Перед оценкой размеров необходимо убедиться в том, что датчик расположен перпендикулярно стенке пузыря. Измерение толщины стенки на косом срезе может привести к ложноположительной диагностике ее утолщения.
- Сканирование в положении пациента лежа на левом боку:
  - Исследование в сагиттальной (см. рис. 4-5) и поперечной (см. рис. 4-7) плоскостях повторяют в положении пациента лежа на левом боку.
  - Оценивают наличие включений в просвете желчного пузыря – конкрементов, полипов и объемных образований.
  - Исключают утолщение стенки и наличие околопузырного скопления жидкости.

- Дополнительные плоскости сканирования:
  - По возможности УЗИ желчного пузыря дополнительно выполняют в положении пациента стоя и лежа на животе.

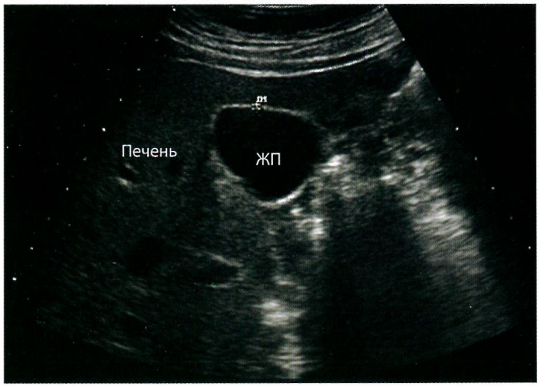

A

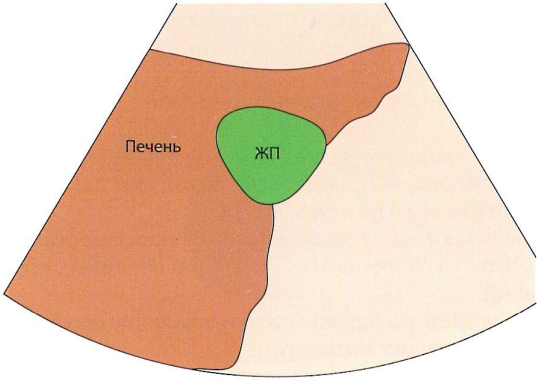

B

Рис. 4-8. Измерение толщины стенки желчного пузыря, поперечная плоскость. A, B. Толщина стенки желчного пузыря (*ЖП*) измерена (между *маркерами-измерителями*) на поперечном срезе.



A

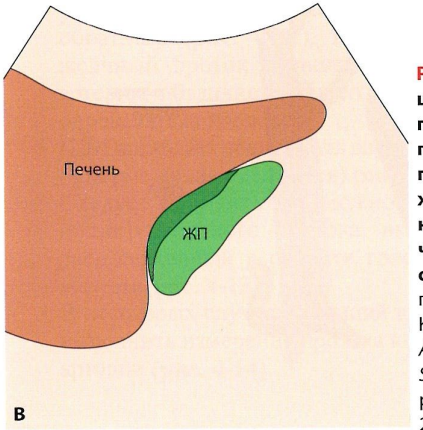

B

Рис. 4-9. Измерение толщины стенки желчного пузыря, сагиттальная плоскость. A, B. На сагиттальном срезе, проходящем через желчный пузырь (*ЖП*), отмечается утолщение его стенки. (Рисунок A использован с разрешения Kawamura D, Nolan T, eds. *Abdomen and Superficial Structures*. 4th ed. Philadelphia, PA: Wolters Kluwer; 2017.)

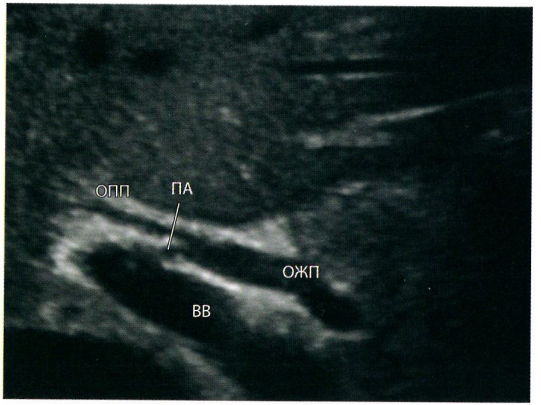

A

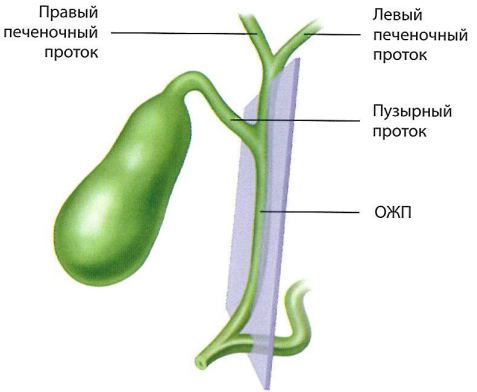

B

Рис. 4-10. УЗИ ворот печени, продольное сканирование. На эхограмме (A) и рисунке (B) показано взаимное расположение общего желчного протока (*ОЖП*), печеночной артерии (*ПА*) и основного ствола воротной вены (*ВВ*). *ОПП* – общий печеночный проток. (Изображения использованы с разрешения Kawamura D, Nolan T, eds. *Abdomen and Superficial Structures*. 4th ed. Philadelphia, PA: Wolters Kluwer; 2017.)

- Желчевыводящие пути:
  - Общий желчный проток (по длиннику):
    - Плоскость сканирования должна быть ориентирована вдоль длинной оси ворот печени – это позволяет оценить длины общего печеночного и общего желчного протоков **(рис. 4-10)**.
    - Диаметр протока оценивают между его внутренними стенками.
    - Общий желчный проток обычно обнаруживается спереди от печеночной артерии, однако в некоторых случаях это взаимное расположение может быть обратным **(рис. 4-11)**. Идентифицировать общий желчный проток позволяет ЦДК – в печеночной артерии, в отличие от общего желчного протока, будет определяться кровоток.
    - ЦДК позволяет обнаружить внутрипеченочные протоки (в норме не определяются) **(рис. 4-12)**.
    - Следует получить как можно более длинный срез общего желчного протока, включающий сегмент, расположенный в области головки поджелудочной железы **(рис. 4-13)**.
    - В некоторых случаях лечащий врач может попросить выполнить измерение протока кпереди от печеночной артерии **(рис. 4-14)**.

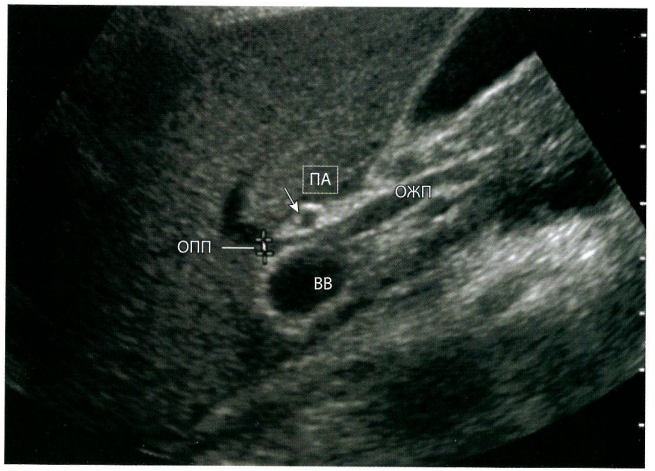

Рис. 4-11. Обратное взаимное расположение общего желчного протока (*ОЖП*) и печеночной артерии (*ПА*). В данном случае артерия локализуется кпереди от протока (более типичная локализация – между протоком и воротной веной – *ВВ*). *ОПП* – общий печеночный проток. (Рисунок использован с разрешения Kawamura D, Lunsford B, eds. *Abdomen and Superficial Structures*. 3rd ed. Philadelphia, PA: Wolters Kluwer Health/Lippincott Williams & Wilkins; 2012.)

Рис. 4-12. Размеры желчных протоков в норме. Диаметр желчного протока измеряют между его внутренними стенками. A. Внутрипеченочный проток (между *маркерами-измерителями*). B. Диаметры общего желчного (<8 мм) и (C) общего печеночного (<6 мм) протоков измерены в воротах печени. D. Измерение диаметра желчных протоков в воротах печени (норма). *ОЖП* – общий желчный проток (между *маркерами-измерителями*); *ОПП* – общий печеночный проток; *ПА* – печеночная артерия; *ВВ* – воротная вена. (Рисунки использованы с разрешения Kawamura D, Nolan T, eds. *Abdomen and Superficial Structures*. 4th ed. Philadelphia, PA: Wolters Kluwer; 2017.)

A

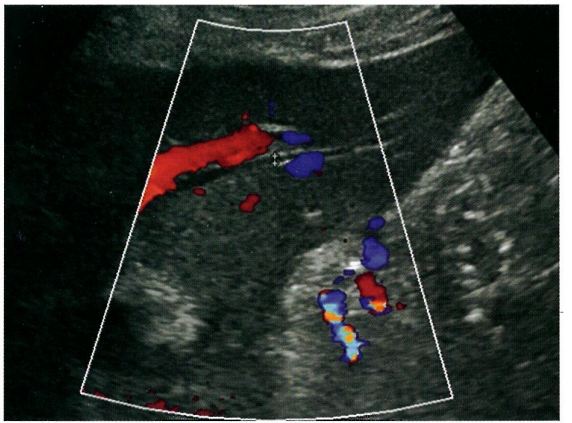

B



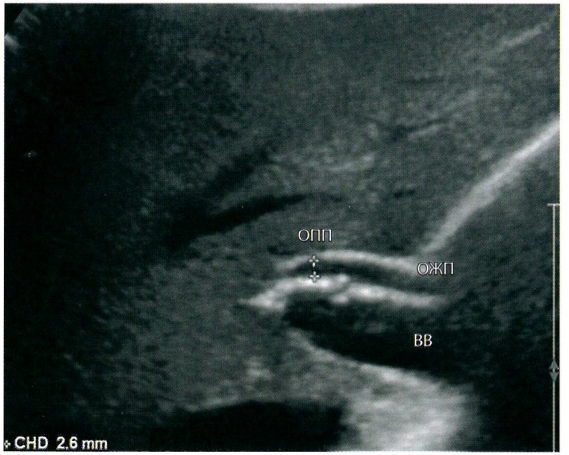

C

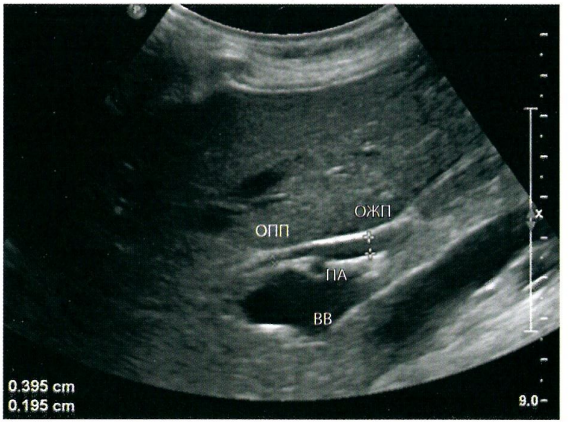

D

Рис. 4-12 (*окончание*)

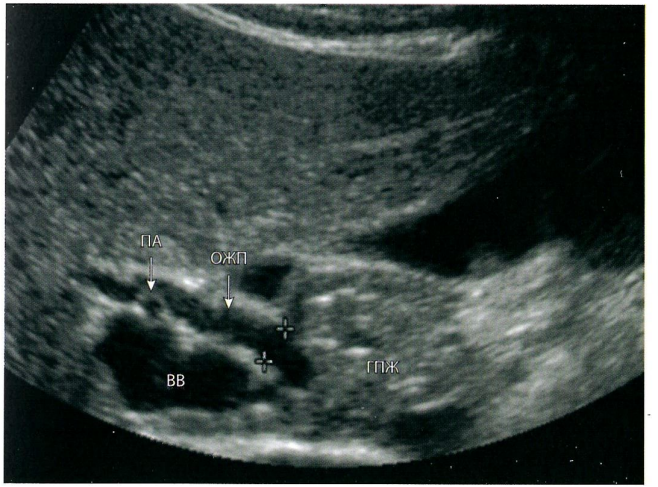

Рис. 4-13. Дистальный сегмент общего желчного протока. Общий желчный проток (*ОЖП;* между *маркерами-измерителями*) может визуализироваться в области головки поджелудочной железы (*ГПЖ*). *ВВ* – воротная вена; *ПА* – печеночная артерия. (Рисунок использован с разрешения Kawamura D, Lunsford B, eds. *Abdomen and Superficial Structures*. 3rd ed. Philadelphia, PA: Wolters Kluwer Health/Lippincott Williams & Wilkins; 2012.)



Рис. 4-14. Измерение общего желчного протока (*ОЖП*) спереди от печеночной артерии (*ПА*). *ВВ* – воротная вена. (Рисунок использован с разрешения Kawamura D, Lunsford B, eds. *Abdomen and Superficial Structures*. 3rd ed. Philadelphia, PA: Wolters Kluwer Health/Lippincott Williams & Wilkins; 2012.)

СОВЕТЫ ПО ПРОВЕДЕНИЮ СКАНИРОВАНИЯ

- Желчный пузырь:
  - При задержке дыхания на высоте глубокого вдоха желчный пузырь смещается вниз.
  - Желчный пузырь сканируют из межреберных промежутков правой стороны тела. Можно воспользоваться датчиком с небольшой рабочей поверхностью.
  - В случае невозможности визуализации желчного пузыря:
    - Уточняют, не выполнялась ли ранее холецистэктомия.
    - Уточняют время последнего приема пищи.

    - Может присутствовать симптом акустической тени от стенки желчного пузыря (wall-echo-shadow, WES-симптом): если просвет желчного пузыря целиком заполнен конкрементами, будет визуализироваться только ближайшая к датчику стенка. Отчетливо определяется акустическая тень, идущая от ложа желчного пузыря.
  - Тело и дно желчного пузыря могут свободно перемещаться. В процессе перемены положения тела активное сканирование желчного пузыря не прекращают.
  - Шейку желчного пузыря оценивают на наличие конкрементов (последние часто фиксируются в ней как в самой узкой части желчного пузыря).
  - Конкременты, как правило, свободно перемещаются и создают акустические тени, в то время как полипы обычно фиксированы и не дают теней.
  - Форма желчного пузыря может варьировать:
    - «Фригийский колпак» – складка, находящаяся в дне желчного пузыря **(рис. 4-15)**.
    - Пограничная складка – складка, находящаяся в шейке желчного пузыря **(рис. 4-16)**.
- Желчные протоки:
  - Задержка дыхания на высоте глубокого вдоха позволяет сместить печень книзу.
  - Сканирование из положения пациента лежа на левом боку, а также использование межреберных промежутков с правой стороны тела позволяют облегчить визуализацию желчевыводящих путей.
  - Исследование ворот печени в режиме ЦДК позволяет дифференцировать общий желчный проток от печеночной артерии.
  - В случае расширения желчевыводящих путей следуют по ходу общего желчного протока до головки поджелу-



Рис. 4-15. «Фригийский колпак». «Фригийским колпаком» называют складку, находящуюся в дне желчного пузыря. (Рисунок использован с разрешения Kawamura D, Nolan T, eds. *Abdomen and Superficial Structures*. 4th ed. Philadelphia, PA: Wolters Kluwer; 2017.)

Рис. 4-16. Пограничная складка. Пограничная складка находится в шейке желчного пузыря. А. Поперечная плоскость. В. Сагиттальная плоскость. (Рисунки использованы с разрешения Kawamura D, Lunsford B, eds. *Abdomen and Superficial Structures*. 3rd ed. Philadelphia, PA: Wolters Kluwer Health/Lippincott Williams & Wilkins; 2012.)

A



B



дочной железы, исключая холедохолитиаз или опухоль, сдавливающую головку поджелудочной железы.

РАЗМЕРЫ ЖЕЛЧНОГО ПУЗЫРЯ И ЖЕЛЧЕВЫВОДЯЩИХ ПУТЕЙ В НОРМЕ

- Желчный пузырь [3]:
  - Размеры: 8–10 см в длину и 4–5 см в диаметре.
  - Толщина стенки желчного пузыря в норме ≤3 мм.
- Желчевыводящие пути [2, 3]:
  - Диаметр внутрипеченочных протоков ≤2 мм.
  - Диаметр общего печеночного протока ≤7–8 мм (зависит от возраста пациента и других факторов)*.
  - Диаметр общего желчного протока ≤7–8 мм (зависит от возраста пациента и других факторов)*.
  - Толщина стенки желчного протока ≤5 мм.

ОСНОВНЫЕ ЗАБОЛЕВАНИЯ ЖЕЛЧНОГО ПУЗЫРЯ И ЖЕЛЧЕВЫВОДЯЩИХ ПУТЕЙ [2]

- Патология желчного пузыря:
  - Холелитиаз – желчнокаменная болезнь.
    - Клиническая картина:
      - Бессимптомное течение.
      - Желчная колика.
      - Боль в животе после приема жирной пищи.
      - Боль в эпигастрии.
      - Тошнота и рвота.
      - Боль, иррадиирующая в плечо или грудную клетку.
    - УЗИ (**рис. 4-17**):
      - Гиперэхогенное, свободно перемещающееся образование (или несколько образований), дающее акустическую тень.
      - Находят признаки холецистита (см. далее «Острый холецистит»).
  - Густая желчь:
    - Клиническая картина:
      - Бессимптомное течение.
      - Стаз желчи (длительное голодание, полное парентеральное питание).
    - УЗИ (**рис. 4-18**):
      - Низкоинтенсивные, оседающие, расслаивающиеся эхосигналы, не создающие акустических теней.
  - Полипы желчного пузыря:
    - Клиническая картина:
      - Симптомы отсутствуют.
    - УЗИ (**рис. 4-19**):
      - Гиперэхогенное, неподвижное и не дающее акустических теней образование (или несколько образований), фиксированное к стенке желчного пузыря и проецирующееся в его просвет.
      - При обнаружении полипа длиной более 1 см следует заподозрить рак желчного пузыря.
  - Аденомиоматоз – накопление кристаллов холестерина в стенке желчного пузыря:
    - Клиническая картина:
      - Симптомы отсутствуют.
    - УЗИ (**рис. 4-20**):
      - Очаговое утолщение стенки желчного пузыря; артефакт по типу «хвоста кометы», идущий от стенки.

* Диаметр желчных протоков может увеличиваться после холецистэктомии, а также с возрастом. При подозрении на расширение желчевыводящих путей необходимо соотнести данные УЗИ с результатами клинического обследования.

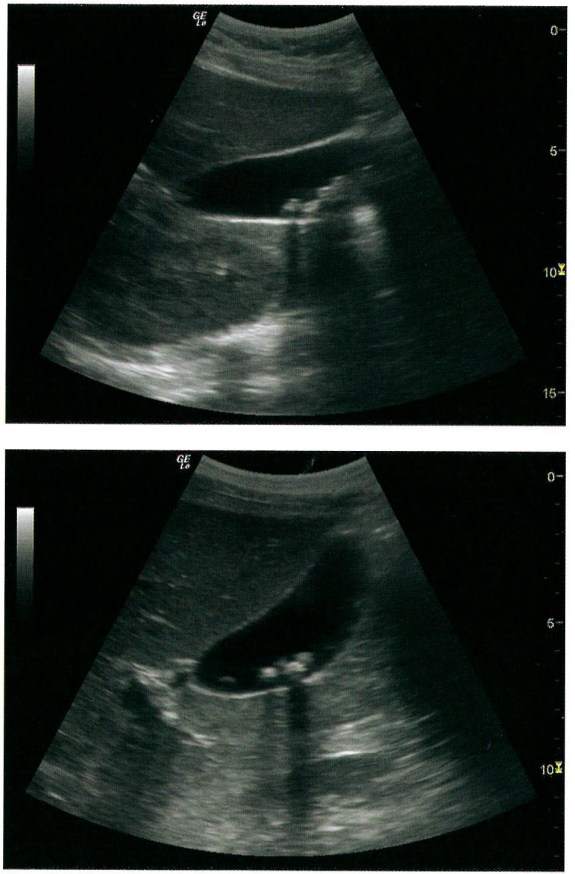



Рис. 4-18. Густая желчь. (Рисунок использован с разрешения Philips Healthcare, Bothell, WA.)

Рис. 4-17. Желчнокаменная болезнь. А. В дне желчного пузыря определяется несколько конкрементов. В. После перемены положения тела конкременты сместились. (Рисунки использованы с разрешения Cosby KS, Kendall JL, eds. *Practical Guide to Emergency Ultrasound*. 2nd ed. Philadelphia, PA: Wolters Kluwer Health/Lippincott Williams & Wilkins; 2013.)

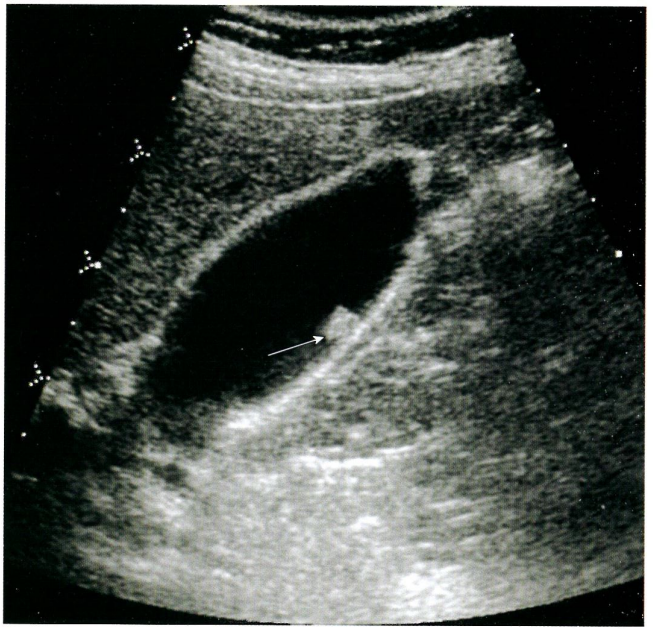

Рис. 4-19. Полип желчного пузыря. В просвете желчного пузыря определяется полип (*стрелка*). (Рисунок использован с разрешения Yamada T, Alpers DH, Laine L, Kaplowitz N, Owyang C, Powell DW, eds. *Textbook of Gastroenterology*. 4th ed. Philadelphia, PA: Lippincott Williams & Wilkins; 2003.)

- Острый холецистит – воспаление желчного пузыря:
  - Клиническая картина:
    - Боль в правом верхнем квадранте живота, в эпигастрии или иррадиирующая в плечо или грудную клетку.



Рис. 4-20. Аденомиоматоз. От ближайшей к датчику стенки желчного пузыря берет начало артефакт по типу «хвоста кометы», свидетельствующий о наличии аденомиоматоза. (Рисунок использован с разрешения Kawamura D, Lunsford B, eds. *Abdomen and Superficial Structures*. 3rd ed. Philadelphia, PA: Wolters Kluwer Health/Lippincott Williams & Wilkins; 2012.)

    - Повышение уровней лейкоцитов, ЩФ, АЛТ, ГГТ и, возможно, билирубина на фоне обструкции.
    - Лихорадка.
    - Тошнота и рвота.
  - УЗИ **(рис. 4-21)**:
    - Конкременты в желчном пузыре*.

* У пациентов с бескаменным холециститом присутствуют все клинические и ультразвуковые симптомы, однако конкременты не визуализируются.

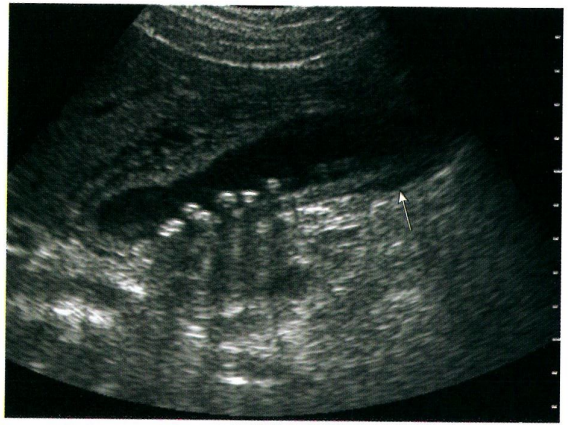

A

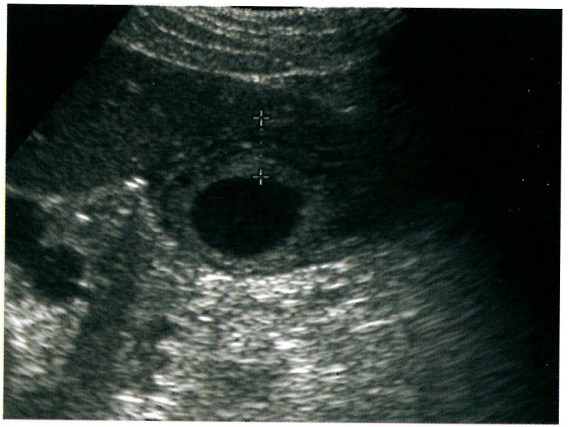

B

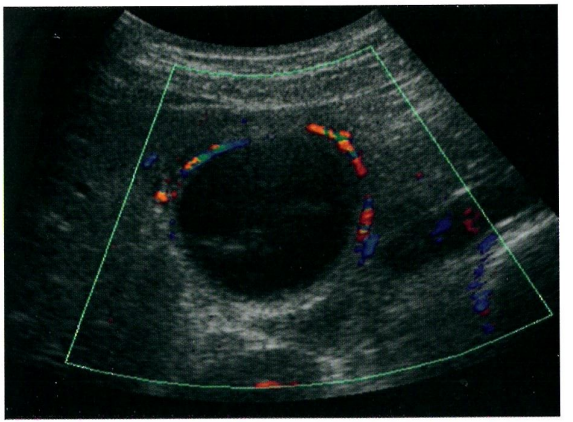

C

Рис. 4-21. Острый холецистит. A. Эхограмма пациента с положительным симптомом Мерфи, сагиттальная плоскость. Определяются конкременты, густая желчь, утолщенная и отечная стенка, а также околопузырное скопление жидкости (*стрелка*). B. УЗИ, выполненное у другого пациента с острым холециститом, поперечная плоскость. Визуализируется утолщенная стенка (*маркеры-измерители*). C. При ЦДК, выполненном у пациента с положительным симптомом Мерфи, густой желчью и острым холециститом, определяется водянка желчного пузыря, сопровождающаяся усилением кровотока. D. ЦДК, выполненное по поводу острого холецистита, продольное сканирование. Определяются конкремент в просвете желчного пузыря, густая желчь и усиление кровотока. (Рисунки использованы с разрешения Kawamura D, Nolan T, eds. *Abdomen and Superficial Structures*. 4th ed. Philadelphia, PA: Wolters Kluwer; 2017.)

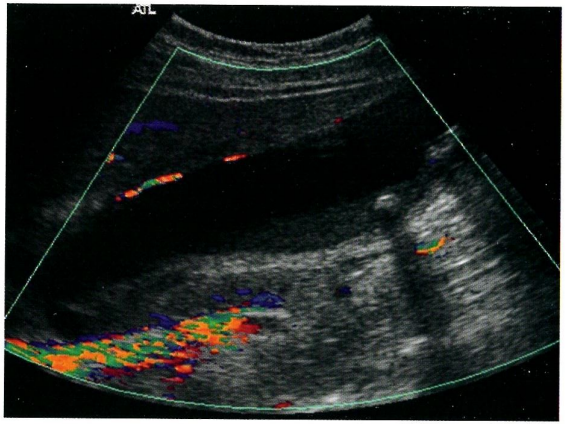

D

Рис. 4-21 (*окончание*)

Рис. 4-22. Холедохолитиаз. А. УЗИ, выполненное у пациента молодого возраста, продольное сканирование. Общий желчный проток (между *маркерами-измерителями*) расширен до 7 мм. В. На уровне головки поджелудочной железы определяется эхогенное образование диаметром 4 мм (*стрелка*), дающее акустическую тень. С. ЦДК. Кзади от конкремента визуализируется мерцающий артефакт. (Рисунки использованы с разрешения Lee E, ed. *Pediatric Radiology: Practical Imaging Evaluation of Infants and Children*. Philadelphia, PA: Wolters Kluwer; 2017.)

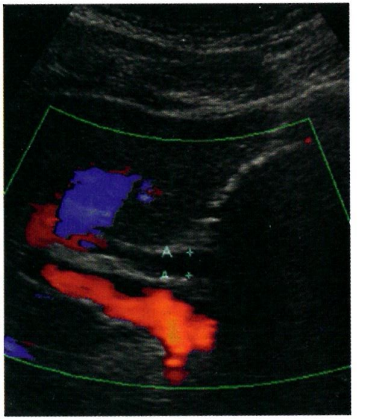

A

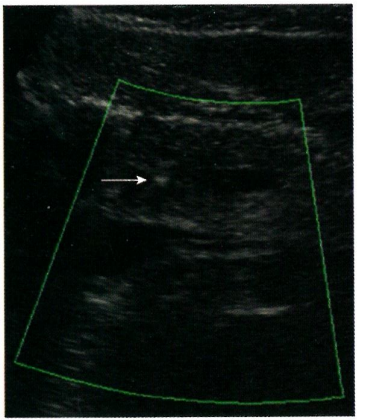

B

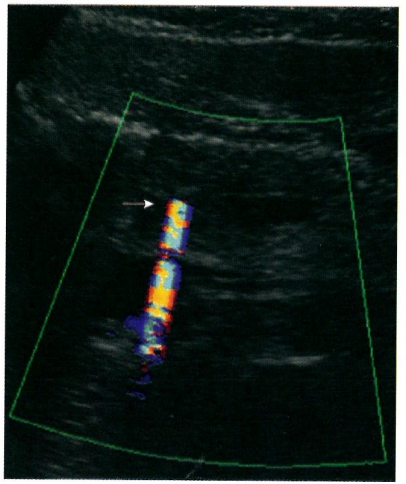

C

Рис. 4-22 (*окончание*)

- Положительный симптом Мерфи.
- Утолщение стенки желчного пузыря.
- Увеличение желчного пузыря (водянка).
- Околопузырное скопление жидкости.
- Густая желчь.

- Патология желчевыводящих путей:
  - Холедохолитиаз – наличие конкремента в желчном протоке:
    - Клиническая картина:
      - Боль в правом верхнем квадранте живота.
      - Желтуха.
      - Увеличение уровней ЩФ, АЛТ, ГГТ и билирубина на фоне обструкции.

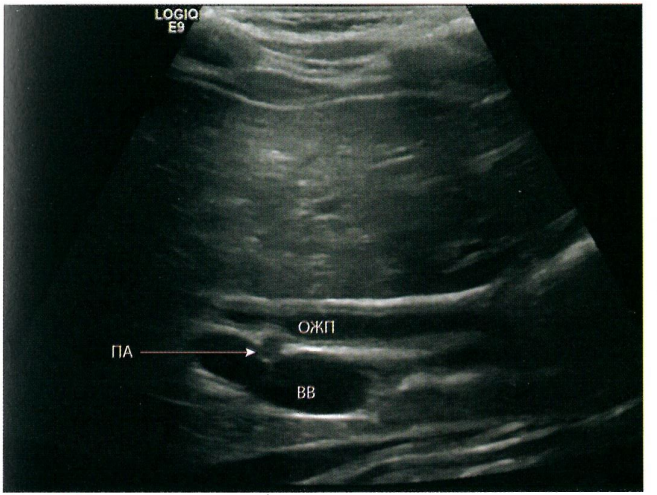

Рис. 4-23. Холангит. Стенка общего желчного протока (*ОЖП*) утолщена. *ПА* – печеночная артерия; *ВВ* – воротная вена. (Рисунок использован с разрешения Kawamura D, Lunsford B, eds. *Abdomen and Superficial Structures*. 3rd ed. Philadelphia, PA: Wolters Kluwer Health/Lippincott Williams & Wilkins; 2012.)

- УЗИ (**рис. 4-22**):
  - Гиперэхогенное образование (или несколько образований) в просвете желчного протока, дающее акустическую тень.
  - Возможны расширение желчевыводящих путей и увеличение желчного пузыря.
  - При ЦДК позади конкремента будет определяться мерцающий артефакт (см. рис. 4-22C).

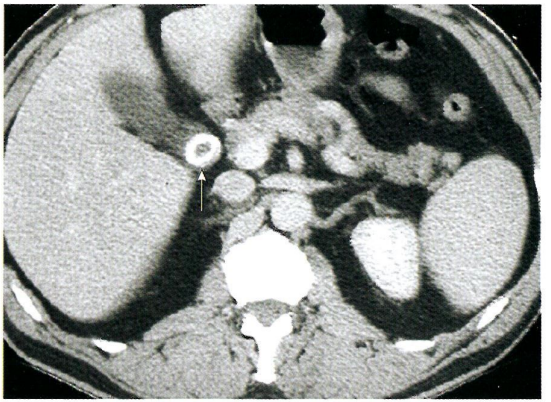

A

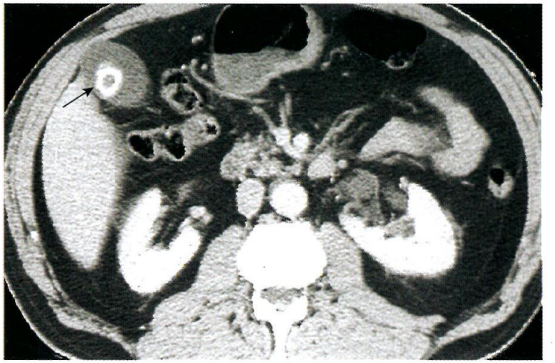

B

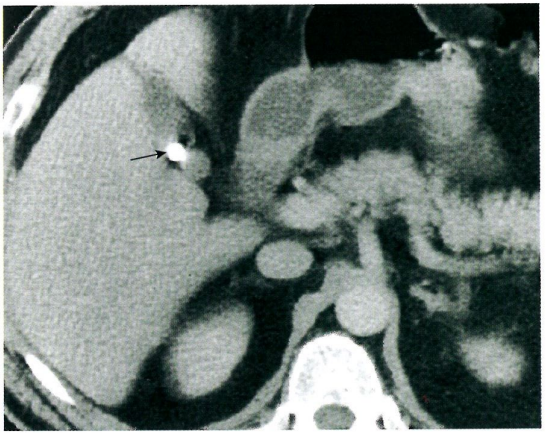

C

Рис. 4-24. КТ, случайно обнаруженные конкременты в желчном пузыре. A. При КТ с контрастным усилением в шейке желчного пузыря определяется конкремент овальной формы (*стрелка*), кальцифицированный по периферии. B. Срез, проходящий через дно желчного пузыря. Визуализируется крупный конкремент с фестончатыми краями (*стрелка*). C. КТ, выполненная другому пациенту. Срез проходит через шейку желчного пузыря. Определяется равномерно кальцифицированный конкремент (*стрелка*) диаметром 9 мм. D. КТ, выполненная другому пациенту. Срез проходит через дно желчного пузыря. Визуализируются конкременты, заполненные воздухом (*стрелки*). (Рисунки использованы с разрешения Pope TL Jr, Harris JH Jr, eds. *Harris & Harris' The Radiology of Emergency Medicine*. 5th ed. Philadelphia, PA: Wolters Kluwer Health/Lippincott Williams & Wilkins; 2012.)

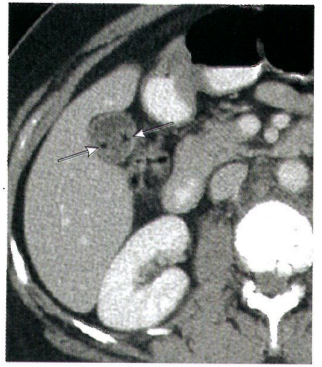

D

Рис. 4-24 (*окончание*)

- Холангит – воспаление желчных протоков:
  - Клиническая картина:
    - Лихорадка.
    - Боль в правом верхнем квадранте живота.
    - Желтуха.
    - Увеличение уровней лейкоцитов, ЩФ, АЛТ, ГГТ и билирубина на фоне обструкции.
  - УЗИ **(рис. 4-23)**:
    - Расширение желчевыводящих путей.
    - Густая желчь.
    - Утолщение стенок желчного протока.
    - Возможен холедохолитиаз.

ДОПОЛНИТЕЛЬНЫЕ ЗОНЫ ИНТЕРЕСА

- В первую очередь исследуют печень на наличие признаков расширения внутрипеченочных желчных протоков.



Рис. 4-25. КТ, холецистит. При КТ с контрастным усилением определяются утолщение стенки желчного пузыря и околопузырное скопление жидкости (*стрелка*), обусловленные острым холециститом. (Рисунок использован с разрешения Singh A. *Gastrointestinal Imaging: The Essentials*. Philadelphia, PA: Wolters Kluwer; 2016.)

- Следует помнить, что расширение желчевыводящих путей обычно возникает проксимальнее уровня обструкции, поэтому необходимо исследовать общий желчный проток на всем протяжении.
- Головку поджелудочной железы тщательно оценивают на наличие признаков объемного образования, особенно в случае расширения желчевыводящих путей или увеличения желчного пузыря.

ЛУЧЕВАЯ КАРТИНА ПРИ ДРУГИХ МЕТОДАХ ВИЗУАЛИЗАЦИИ

- КТ, желчнокаменная болезнь **(рис. 4-24)**.
- КТ, острый холецистит **(рис. 4-25)**.

ЛИТЕРАТУРА

1. AIUM practice parameters for the performance of an ultrasound of the abdomen and/or retroperitoneum. http://www.aium.org/resources/guidelines/abdominal.pdf. Accessed June 27, 2018.
2. Penny SM, ed. *Examination Review for Ultrasound: Abdomen & Obstetrics and Gynecology.* 2nd ed. Philadelphia, PA: Wolters Kluwer; 2018:1–78.
3. Kawamura DM, Nolan TD, eds. *Diagnostic Medical Sonography: Abdomen and Superficial Structures.* 4th ed. Philadelphia, PA: Wolters Kluwer; 2018:171–212.
4. Hopkins TB. *Lab Notes: Guide to Lab and Diagnostic Tests.* 2nd ed. Philadelphia, PA: F. A. Davis Company; 2009.

ГЛАВА 5

Мочевыделительная система

ВВЕДЕНИЕ

УЗИ почек и мочевыводящих путей выполняется сравнительно часто и как скрининговый метод позволяет диагностировать ряд нарушений. Точное обнаружение патологии мочевыделительной системы возможно только при неукоснительном следовании положениям протокола исследования. В настоящей главе представлены основные сведения об анатомии, физиологии, пороках развития и заболеваниях почек и мочевыводящих путей, а также приведен рекомендуемый протокол УЗИ. Кроме того, в соответствующих разделах описана клиническая картина, включая лабораторные показатели, относящиеся к возможным заболеваниям мочевыделительной системы.

РЕКОМЕНДАЦИИ AIUM В ОТНОШЕНИИ УЗИ МОЧЕВЫДЕЛИТЕЛЬНОЙ СИСТЕМЫ [1]

- Органы мочевыделительной системы оценивают следующим образом:
  - Почки (включая сосудистую систему и надпочечники):
    - Почки сканируют по длинной оси и в поперечной плоскости.
    - Необходимо оценить максимальную длину органа.
    - Исследование в положении пациента лежа на боку, на животе или стоя может повысить качество визуализации почек.

- Эхогенность правой почки сравнивают с печенью, левой почки – с селезенкой.
- Необходимо измерить толщину коркового вещества почки.
- Корковое вещество, почечные синусы, почечные лоханки и околопочечное пространство исследуют на наличие признаков расширения собирательной системы почек, конкрементов и объемных образований.
- Обнаружить почечные конкременты позволяет ЦДК (по наличию мерцающего артефакта).
- Исследование сосудистой системы почки:
  - Оценивают проходимость почечных артерии и вены.
  - При подозрении на стеноз почечной артерии рекомендуется измерить пиковую систолическую скорость (ПСС) в проксимальном, среднем и дистальном сегментах экстраренального отдела основного ствола почечной артерии, выполнив коррекцию угла сканирования.
  - Необходимо задокументировать ПСС в прилегающем отделе брюшной аорты (используется для расчета отношения ПСС в почечной артерии к ПСС в аорте).
  - Спектральная допплерография интраренальных артерий в некоторых случаях позволяет выявить косвенные признаки проксимального стеноза основного ствола почечной артерии.
- Мочевой пузырь:
  - Наполненный мочевой пузырь исследуют в поперечной и сагиттальной плоскостях.
  - Исследуют полость и стенку органа, выявляя возможные нарушения.
  - При подозрении на обструкцию мочевыводящих путей исследуют дистальный отдел мочеточника, в том числе выявляя мочеточниковые выбросы при помощи допплеровского картирования.
  - Для обнаружения конкрементов в дистальном отделе мочеточника у женщин может использоваться трансвагинальное УЗИ.
  - Объем остаточной мочи может быть определен при проведении поперечного и продольного сканирования.
  - Возможно выявление гинекологических заболеваний; у мужчин можно оценить размеры предстательной железы.
- Надпочечники:
  - Рекомендуется оценивать область надпочечников у взрослых пациентов, однако у детей старшего возраста и взрослых надпочечники визуализируются не всегда.
  - Необходимо задокументировать факт наличия любых объемных образований.
  - У новорожденных и младенцев можно оценить надпочечники при продольном и поперечном сканировании, особенно при наличии клинических показаний.

ОСНОВНЫЕ СВЕДЕНИЯ ОБ АНАТОМИИ И ФИЗИОЛОГИИ МОЧЕВЫДЕЛИТЕЛЬНОЙ СИСТЕМЫ

- В состав мочевыделительной системы входят почки, мочеточники, мочевой пузырь и мочеиспускательный канал.
  - Анатомия и физиология почек:
    - Почка является парным органом, имеет бобовидную форму, находится ретроперитонеально в задней части правого и левого верхних квадрантов живота (рис. 5-1 и 5-2).

- Каждая почка состоит из двух основных компонентов – почечной паренхимы и почечного синуса.
  - Почечная паренхима включает мозговое и корковое вещество.
  - Почечный синус включает собирательную систему почки, состоящую из чашек и лоханки.
- В составе почки можно выделить верхний полюс, среднюю часть (к которой относятся ворота почки) и нижний полюс.
- Почки выполняют ряд жизненно важных функций, включая обезвреживание токсинов, фильтрацию крови, регулирование артериального давления, а также поддержание нормальных уровней pH, железа и минеральных веществ в крови.
- Существует несколько анатомических вариантов, при которых внешний вид почки различается (табл. 5-1).

- Анатомия мочеточников:
  - Мочеточник является парным органом, представляя собой небольшую трубчатую структуру, посредством которой почка сообщается с мочевым пузырем.
  - Проксимальной частью мочеточник соединяется с почечной лоханкой, образуя лоханочно-мочеточниковый сегмент.

Рис. 5-1. Внешнее и внутреннее строение почек. A. Правая почка. B. Почечный синус, вид со стороны ворот почки. C. Передняя губа ворот почки удалена, чтобы продемонстрировать почечную лоханку и чашки, находящиеся в почечном синусе. D. На фронтальном срезе показано внутреннее строение почки. Почечные пирамиды состоят из собирательных трубочек и образуют мозговое вещество почки. Корковое вещество почки содержит почечные тельца. (Изображения использованы с разрешения Moore KL, Dalley AF, Agur AM, eds. *Clinically Oriented Anatomy*. 7th ed. Philadelphia, PA: Wolters Kluwer Health/ Lippincott Williams & Wilkins; 2013.)

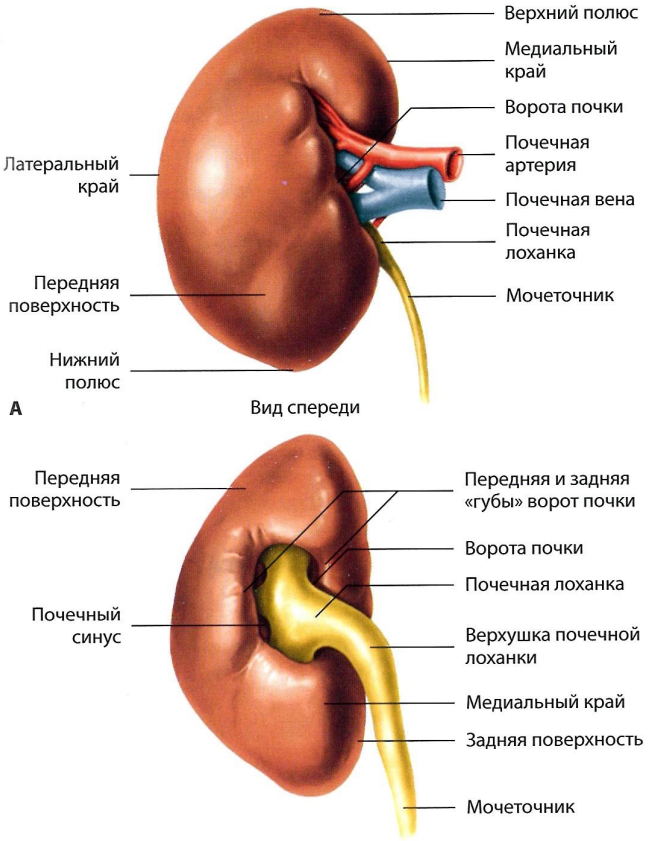

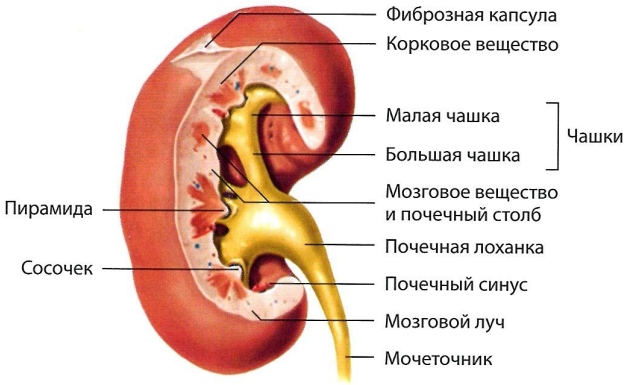

C Вид на почечные чашки спереди

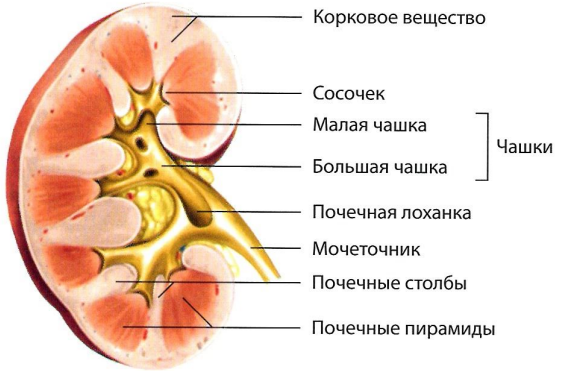

D Вид спереди, фронтальный срез

Рис. 5-1 (*окончание*)

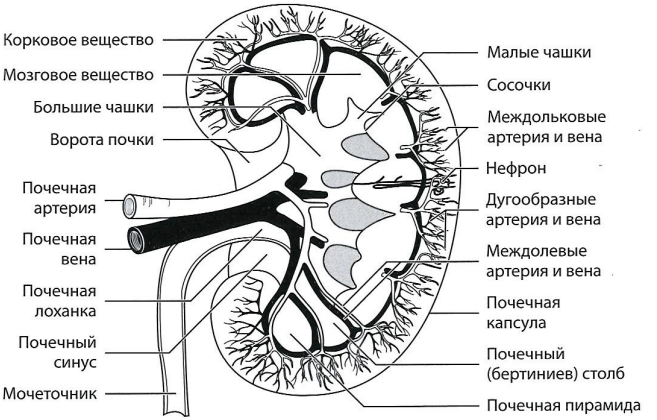

Рис. 5-2. Сосудистая анатомия почки. (Изображение использовано с разрешения Penny SM, ed. *Examination Review for Ultrasound*. Philadelphia, PA: Wolters Kluwer Health/Lippincott Williams & Wilkins; 2010.)

- Дистальной частью мочеточник впадает в мочевой пузырь, образуя пузырно-мочеточниковый сегмент.
- Посредством мочеточников моча доставляется из почек в мочевой пузырь.

- Анатомия мочевого пузыря и мочеиспускательного канала:
  - Мочевой пузырь локализуется в передней части малого таза и играет роль временного резервуара для мочи.

Таблица 5-1 ВАРИАНТЫ АНАТОМИЧЕСКОГО СТРОЕНИЯ ПОЧЕК

Основные анатомические варианты	Описание
Удвоение собирательной системы почки (рис. 5-3)	Две самостоятельные собирательные системы почки
Соединительная линия (или дефект соединения паренхимы) (рис. 5-4)	Эхогенная линия или структура треугольной формы, локализующаяся в верхнем (чаще всего) полюсе почки и возникающая в результате слияния двух эмбриологических элементов, образующих почки
Горбатая почка (рис. 5-5)	Выбухание на латеральной поверхности левой (чаще всего) почки
Эктопия почки (тазовая почка)	Анатомически неправильное расположение почки (чаще всего – в малом тазу)
Экстраренальная лоханка (рис. 5-6)	Почечная лоханка, локализующаяся за пределами ворот почки
Подковообразная почка (рис. 5-7)	Сращение нижних полюсов почек с формированием перешейка

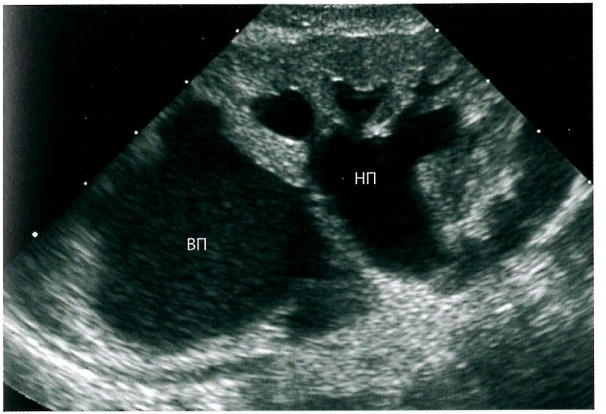

Рис. 5-3. Удвоение собирательной системы почки. В верхнем (*ВП*) и нижнем (*НП*) полюсах определяются отдельные расширенные собирательные системы. (Рисунок использован с разрешения Siegel MJ, Coley B, eds. *Core Curriculum: Pediatric Imaging*. Philadelphia, PA: Lippincott Williams & Wilkins; 2005.)

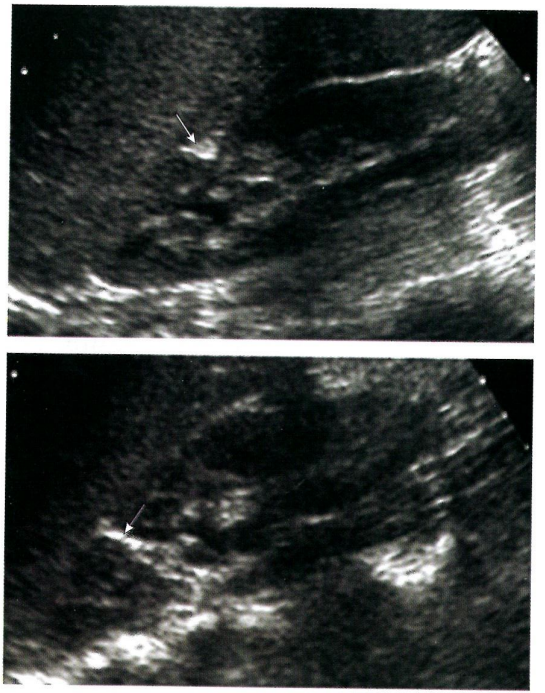

Рис. 5-4. Соединительная линия. А, В. Определяется дефект паренхимы (*стрелка*). (Рисунки использованы с разрешения Siegel MJ, ed. *Pediatric Sonography*. 4th ed. Philadelphia, PA: Wolters Kluwer Health/Lippincott Williams & Wilkins; 2010.)

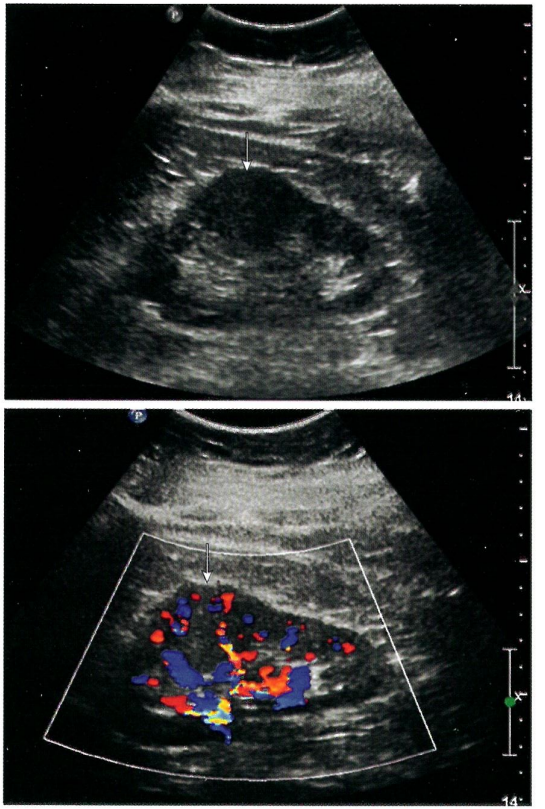

Рис. 5-5. Горбатая почка. А, В. На эхограммах в средней части почки определяется экстраренальное выбухание контура почки (*стрелка*). (Рисунки использованы с разрешения Sanders RC, ed. *Clinical Sonography: A Practical Guide*. 5th ed. Philadelphia, PA: Wolters Kluwer; 2015.)



Рис. 5-6. Экстраренальная лоханка. Почечная лоханка (*звездочка*) локализуется за пределами ворот правой почки. (Рисунок использован с разрешения Kawamura D, Nolan T, eds. *Abdomen and Superficial Structures*. 4th ed. Philadelphia, PA: Wolters Kluwer; 2017.)

- В мочевом пузыре выделяют область, именуемую мочепузырным треугольником, вершинами которого являются устья мочеточников и мочеиспускательный канал **(рис. 5-8)**.
- Мочеиспускательный канал представляет собой трубчатую структуру, берущую начало от мочепузырного треугольника.
- Мочеиспускание – процесс опорожнения мочевого пузыря через мочеиспускательный канал.



Рис. 5-7. Подковообразная почка. Правая (*ПП*) и левая (*ЛП*) почки соединены тонким мостиком – перешейком, который визуализируется кпереди от позвоночника. (Рисунок использован с разрешения MacDonald MG, Seshia MM, eds. *Avery's Neonatology*. 7th ed. Philadelphia, PA: Wolters Kluwer; 2015.)

ПОДГОТОВКА ПАЦИЕНТА К УЗИ МОЧЕВЫДЕЛИТЕЛЬНОЙ СИСТЕМЫ

- Специфическая подготовка, как правило, не требуется, однако в некоторых медицинских учреждениях исследование рекомендуется выполнять при наполненном мочевом пузыре.
- Для качественной визуализации патологии мочевого пузыря последний обязательно должен быть наполнен.

РЕКОМЕНДОВАННОЕ ОБОРУДОВАНИЕ [1]

- Датчик с рабочей частотой 3,5–5 МГц:

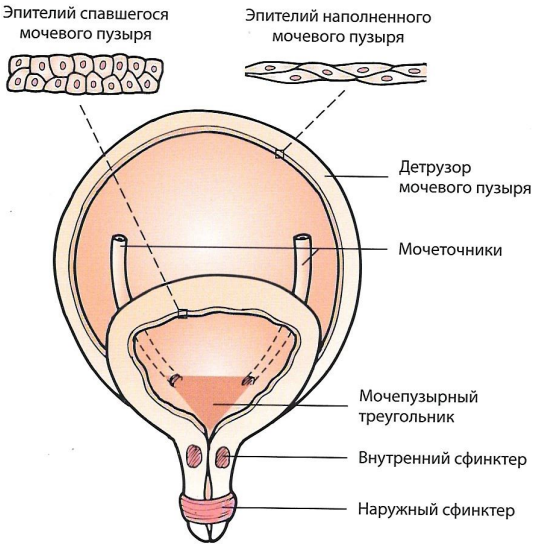

Рис. 5-8. Анатомия мочевого пузыря. (Изображение использовано с разрешения Porth C, ed. *Essentials of Pathophysiology*. 4th ed. Philadelphia, PA: Wolters Kluwer; 2014.)

  - У пациентов худощавого телосложения можно использовать более высокие рабочие частоты. В случае узких межреберных промежутков используют малый датчик, имеющий форму хоккейной клюшки.
- В большинстве ультразвуковых аппаратов имеется режим с предустановленными настройками для исследования органов брюшной полости или почек.
- Мягкие валики для УЗИ в положении пациента лежа на боку.

ИЗУЧЕНИЕ МЕДИЦИНСКОЙ ДОКУМЕНТАЦИИ И СБОР АНАМНЕЗА [2]

- Характерные изменения лабораторных показателей представлены в **таблице 5-2**:
  - Изучают предыдущие заключения и изображения, полученные при помощи КТ, МРТ, рентгенографии и других методов диагностики.
- Основные вопросы, уточняющие анамнез заболевания:
  - Переносили ли вы инфекции мочевыводящих путей? *Часто рецидивирующие инфекции мочевых путей могут привести к повреждению почечной ткани. Находят признаки почечных конкрементов, детрита в собирательной системе почки или мочевом пузыре, пиелонефрита и утолщения стенки мочевого пузыря.*
  - Выполнялась ли вам нефрэктомия или любая другая операция на мочевыводящих путях (например, на мочевом пузыре)? *В случае утвердительного ответа станет известен не только факт отсутствия почки, но и причина резекции. Например, большое значение имеет указание на перенесенный рак почки, поскольку это потребует тщательного исследования оставшейся почки на наличие признаков злокачественного новообразования.*
  - Страдаете ли вы мочекаменной болезнью? *Проводят тщательный поиск почечных конкрементов, особенно при наличии соответствующих клинических симптомов.*
  - Страдаете ли вы сахарным диабетом или артериальной гипертензией? *Сахарный диабет и артериальная гипертензия могут привести к снижению функции почек. При неконтролируемом течении этих заболева-*

Таблица 5-2 ИЗМЕНЕНИЯ ЛАБОРАТОРНЫХ ПОКАЗАТЕЛЕЙ ПРИ ЗАБОЛЕВАНИЯХ МОЧЕВЫВОДЯЩИХ ПУТЕЙ

Лабораторный показатель	Возможная патология
↑ Лейкоциты (лейкоцитоз)	Инфекция или воспаление мочевых путей
↓ Лейкоциты (лейкопения)	Химиотерапия, лучевая терапия, токсическая реакция
↓ Гематокрит	Острое кровотечение
↑ Азот мочевины крови	Почечная недостаточность, паренхиматозное заболевание почек, обструкция мочевых путей, обезвоживание, сахарный диабет, кровотечение
↓ Азот мочевины крови	Заболевание печени, пониженное питание, гипергидратация, курение, беременность
↑ Креатинин	Почечная недостаточность, хронический нефрит, обструкция мочевых путей, сахарный диабет, недостаточность почечного кровотока
↓ Скорость клубочковой фильтрации	Почечная недостаточность или хроническая болезнь почек
↑ ЛДГ	Инфаркт почки или хроническая болезнь почек
↑ Бактерии в моче (бактериурия)	Острый пиелонефрит или инфекция мочевых путей
Пиурия	Инфекция мочевых путей
Гематурия	Острый или хронический пиелонефрит, мочекаменная болезнь, почечно-клеточный рак, инфаркт или травма почки

Таблица 5-2 (*окончание*)

Лабораторный показатель	Возможная патология
↑ Белок в моче (протеинурия)	Инфекция мочевых путей, гломерулонефрит, опухоль мочевыводящих путей, нефротический синдром, пиелонефрит, мочекаменная болезнь
↑ Удельный вес мочи	Обезвоживание
↓ Удельный вес мочи	Почечная недостаточность и пиелонефрит

ний может измениться структура и, как следствие, ультразвуковая картина почек.

- Отмечали ли вы кровь в моче (или, возможно, вам выполнялось исследование на скрытую кровь в моче)? *Гематурия может быть симптомом мочекаменной болезни, инфекции или злокачественного процесса.*
- Известно ли вам о наличии у вас пороков развития почек? *Некоторые пациенты могут быть осведомлены о наличии у них таких пороков, как удвоение собирательной системы почки, односторонняя агенезия почки или подковообразная почка.*

УЛЬТРАЗВУКОВЫЕ ХАРАКТЕРИСТИКИ МОЧЕВЫДЕЛИТЕЛЬНОЙ СИСТЕМЫ В НОРМЕ

- Почки в норме имеют бобовидную форму. Корковое вещество, как правило, представлено эхосигналами средней и низкой интенсивности, в то время как синус имеет более высокую эхогенность. Корковое вещество почек в норме изо- или гипоэхогенно по сравнению с интактной паренхимой печени или селезенки.

- Мочеточники при УЗИ в норме не визуализируются. В противном случае необходимо исключить обструкцию мочевых путей.
- Наполненный мочевой пузырь визуализируется как анэхогенная структура, очерченная тонкой гиперэхогенной стенкой. На поперечном срезе растянутый мочевой пузырь может определяться как анэхогенная структура квадратной формы.
- Пузырно-мочеточниковые сегменты наиболее отчетливо визуализируются на поперечном срезе и имеют вид симметричных бугорков, расположенных в задненижней части мочевого пузыря.

РЕКОМЕНДОВАННЫЙ ПРОТОКОЛ УЗИ МОЧЕВЫДЕЛИТЕЛЬНОЙ СИСТЕМЫ [1]

- Обзорное исследование почек:
  - Исследование начинают с правой стороны. К сканированию левой почки или мочевого пузыря переходят только после завершения полного протокола исследования правой почки.
  - Пациента просят вытянуть руки над головой (для расширения межреберных промежутков).
    - Задержка дыхания или глубокий вдох могут облегчить визуализацию почек.
  - Пациент находится в положении лежа на спине, почку бегло сканируют в направлении «вверх–вниз» (поперечная плоскость) или «медиально–латерально» (продольная плоскость).
  - Корковое вещество, синусы, лоханки и околопочечное пространство исследуют на наличие признаков расширения собирательной системы почек, почечных конкрементов и опухолей.
  - При сканировании в продольной и поперечной плоскостях записывают кинопетли.
- Исследование почки (правой или левой) в продольной плоскости (повторить с противоположной стороны):
  - Получают продольный срез почки, для этого датчик может быть ориентирован несколько косо.
  - Эхогенность коркового вещества почки сравнивают с эхогенностью печени или селезенки.
  - Необходимо убедиться в том, что корковое вещество вокруг синуса отчетливо визуализируется.
  - Измеряют длину почки **(рис. 5-9)**.
    - Также может быть оценен переднезадний размер.
  - При необходимости оценивают васкуляризацию почки в режиме ЦДК. Данный режим также позволяет обнаружить небольшие почечные конкременты по наличию мерцающего артефакта.
- Исследование медиальной части почки (правой или левой) в продольной плоскости (повторить с противоположной стороны):
  - Визуализируют медиальную часть почки, отмечая область лоханки.
  - Исследуют область надпочечников – у взрослых железа обычно находится медиально от верхнего полюса почки.
- Исследование латеральной части почки (правой или левой) в продольной плоскости (повторить с противоположной стороны):
  - Визуализируют латеральную часть почки.
- Исследование верхнего полюса почки (правой или левой) в поперечной плоскости (повторить с противоположной стороны):

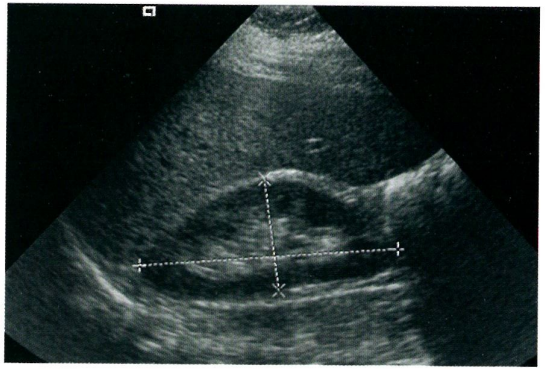

A

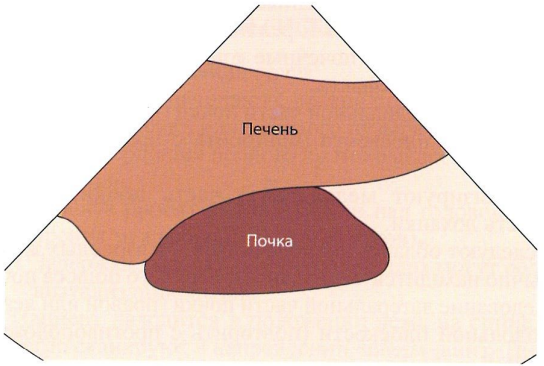

B

Рис. 5-9. Продольное сканирование с измерением длины почки (А – эхограмма, В – рисунок). (Рисунок А использован с разрешения Kawamura D, Nolan T, eds. *Abdomen and Superficial Structures*. 4th ed. Philadelphia, PA: Wolters Kluwer; 2017.)

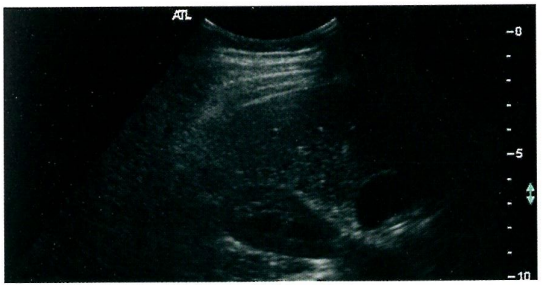

A

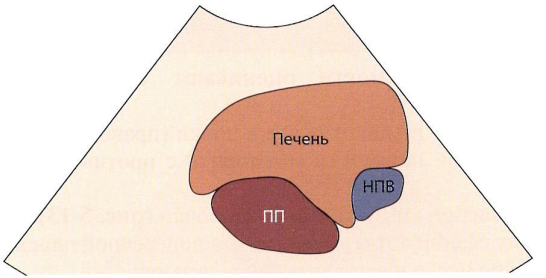

B

Рис. 5-10. УЗИ верхнего полюса почки, поперечная плоскость. На эхограмме верхний полюс правой почки (*ПП*) прилежит к нижней полой вене (*НПВ*) и находится кзади от правой доли печени.

- Датчик поворачивают перпендикулярно ранее полученной продольной плоскости, исследование начинают с верхнего полюса почки **(рис. 5-10)**.
- Почку сканируют по всей длине в поперечной плоскости.

- Исследование средней части почки (правой или левой) в поперечной плоскости (повторить с противоположной стороны):
  - Ворота почки визуализируются как участок почки, где непрерывность паренхимы нарушается медиально идущими почечными сосудами. Таким образом, средняя часть почки имеет С-образную форму.
  - ЦДК ворот почки позволяет визуализировать почечные сосуды и дифференцировать их от расширенной почечной лоханки **(рис. 5-11)**.
  - При необходимости оценивают толщину почки **(рис. 5-12)**.
- Исследование нижнего полюса почки (правой или левой) в поперечной плоскости (повторить с противоположной стороны):
  - Визуализируют нижний полюс почки **(рис. 5-13)**.
  - Почку сканируют по всей длине в поперечной плоскости.
- Обзорное исследование мочевого пузыря:
  - Пациент находится в положении лежа на спине, мочевой пузырь бегло сканируют в направлении «вверх–вниз» (поперечная плоскость) или «влево–вправо» (продольная плоскость).
  - При необходимости записывают кинопетлю.
- Исследование мочевого пузыря в продольной плоскости:
  - Мочевой пузырь визуализируют в продольной плоскости **(рис. 5-14)**.
  - Мочевой пузырь сканируют по всей ширине в направлении «влево–вправо», оценивая полость и стенку органа.

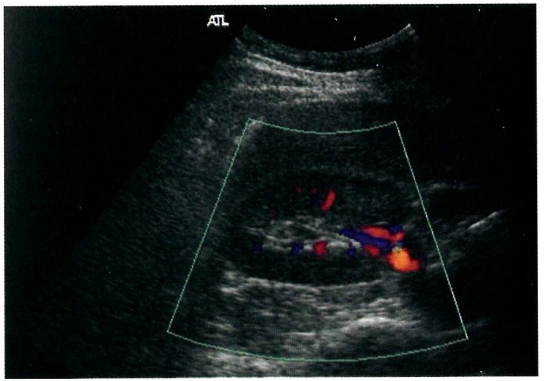

A

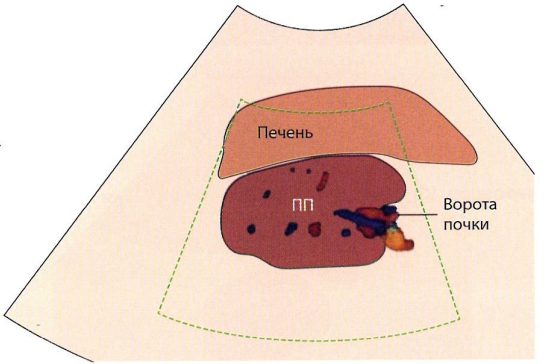

B

Рис. 5-11. ЦДК средней части почки, поперечная плоскость. *ПП* – правая почка.

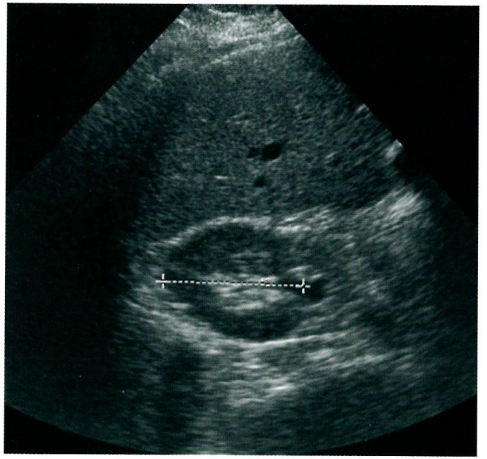

A

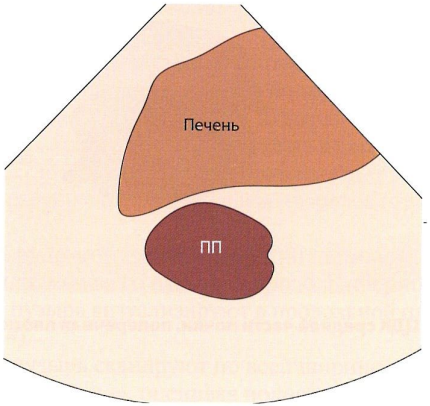

B

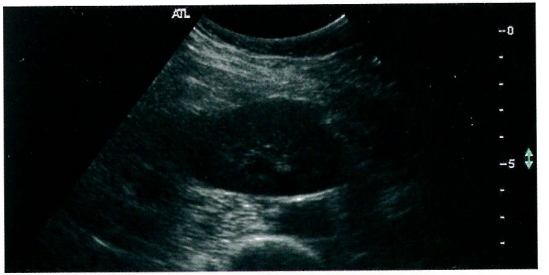

A

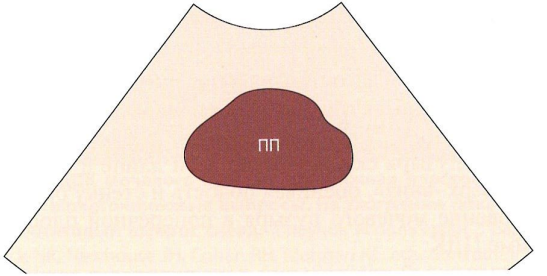

B

Рис. 5-13. УЗИ нижнего полюса правой почки (*ПП*), поперечная плоскость.

Рис. 5-12. УЗИ с измерением ширины средней части почки, поперечная плоскость. *ПП* – правая почка. (Рисунок А использован с разрешения Kawamura D, Nolan T, eds. *Abdomen and Superficial Structures*. 4th ed. Philadelphia, PA: Wolters Kluwer; 2017.)

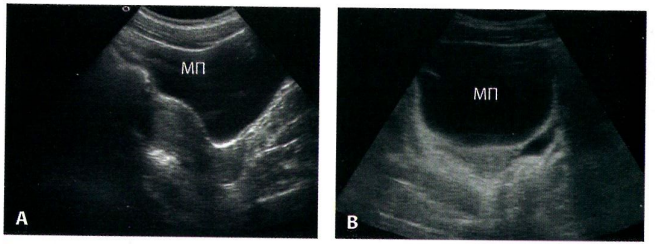

Рис. 5-14. УЗИ мочевого пузыря (*МП*) в продольной (А) и поперечной (В) плоскостях. (Рисунки использованы с разрешения Cosby KS, Kendall JL, eds. *Practical Guide to Emergency Ultrasound*. 2nd ed. Philadelphia, PA: Wolters Kluwer Health/Lippincott Williams & Wilkins; 2013.)

- Исследование мочевого пузыря в поперечной плоскости:
  - Мочевой пузырь визуализируют в поперечной плоскости **(рис. 5-14)**.
  - Мочевой пузырь сканируют по всей длине в направлении «вверх–вниз», оценивая полость и стенку органа.
- Исследование мочевого пузыря в поперечной плоскости в режиме ЦДК:
  - Мочепузырный треугольник локализуется в задненижней части мочевого пузыря.
  - Мочепузырный треугольник исследуют в режиме ЦДК.
  - Подтверждением проходимости мочеточников служит визуализация мочеточниковых выбросов в обоих пузырно-мочеточниковых сегментах. Из каждого сегмента должен исходить поток, кодируемый цветом **(рис. 5-15)**.
- Дополнительные манипуляции:
  - В некоторых медицинских учреждениях требуется измерять толщину паренхимы почки. Толщину измеряют

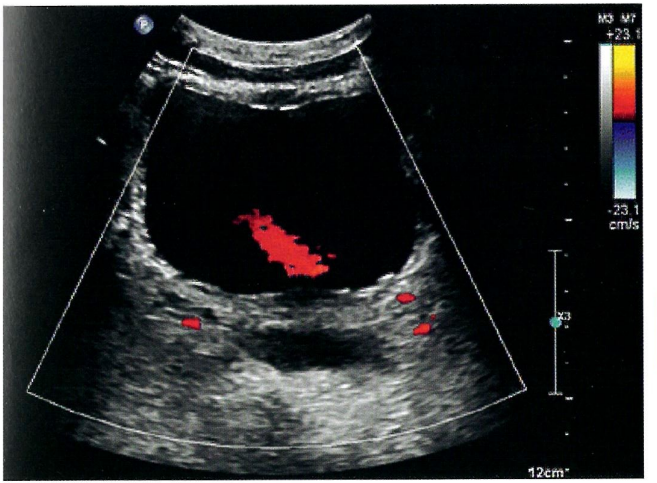

Рис. 5-15. ЦДК мочевого пузыря, поперечная плоскость. Визуализируются мочеточниковые выбросы. На эхограмме показан только мочеточниковый выброс слева. (Рисунок использован с разрешения Dunnick NR, Newhouse JH, Cohan RH, Maturen KE, eds. *Genitourinary Radiology*. 6th ed. Philadelphia, PA: Wolters Kluwer; 2017.)

на продольном срезе, от наружной границы коркового вещества до наружной границы почечного синуса.
  - Также могут быть измерены объем мочи до мочеиспускания и остаточный объем мочи после мочеиспускания. Для этого получают поперечный и сагиттальный срезы и оценивают объем мочи по трем измерениям.
  - В некоторых медицинских учреждениях требуется исследовать брюшную аорту на наличие признаков аневризм и других сосудистых заболеваний.

- В случае выявления гидронефроза дополнительными диагностическими сведениями обладает исследование мочевого пузыря и почек после мочеиспускания.

СОВЕТЫ ПО ПРОВЕДЕНИЮ СКАНИРОВАНИЯ

- Не стоит сразу же поворачивать пациента набок – в некоторых случаях почки могут отчетливее визуализироваться в положении пациента лежа на спине.
- В некоторых случаях глубокий вдох облегчает визуализацию почек; в остальных случаях будет достаточно задержки дыхания.
- Использование маленького датчика, имеющего форму хоккейной клюшки, у пациентов худощавого телосложения с узкими межреберными промежутками позволяет качественнее визуализировать почки.
- У детей исследование может выполняться со спины, через мышцы поясницы.
- Необходимо уметь дифференцировать увеличенную предстательную железу от опухоли мочевого пузыря.
- Для обнаружения конкрементов в дистальных отделах мочеточников у женщин УЗИ может выполняться трансвагинально.

РАЗМЕРЫ ОРГАНОВ МОЧЕВЫДЕЛИТЕЛЬНОЙ СИСТЕМЫ В НОРМЕ [2–5]*

- Размеры почки (у взрослых):
  - Длина 8–13 см.

* Размеры почки могут варьировать в зависимости от возраста, пола пациента и других факторов, поэтому при оценке размеров почек необходимо комплексно проанализировать клиническую картину. В частности, перед тем как вынести суждение об увеличении или уменьшении размеров почек, следует оценить лабораторные показатели и анамнез заболевания.

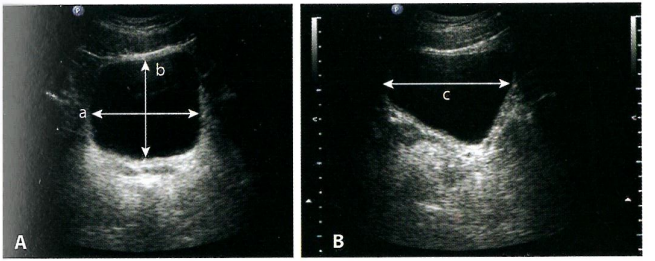

Рис. 5-16. Измерение объема мочевого пузыря. На поперечном (A) и продольном (B) срезах получают наибольшие размеры мочевого пузыря, а затем вычисляют его приблизительный объем в миллилитрах, используя формулу «*a* × *b* × *c* × 0,52», где *a* – ширина, *b* – толщина, *c* – длина в сантиметрах. (Рисунки использованы с разрешения Barash PG, Cahalan MK, Cullen BF, et al., eds. *Clinical Anesthesia*. 8th ed. Philadelphia, PA: Wolters Kluwer; 2017.)

  - Толщина 2–3 см.
  - Ширина 4–5 см.
- Объем почки (мл):
  - Длина, см × толщина, см × ширина, см × 0,523.
- Толщина паренхимы почки (у взрослых):
  - 1 см или более.
- Объем мочевого пузыря (мл) **(рис. 5-16)**:
  - Длина, см × толщина, см × ширина, см × 0,52.
  - В норме 150–600 мл.
- Толщина стенки мочевого пузыря:
  - Наполненный – ≤3 мм.
  - Опорожненный – ≤5 мм.

ОСНОВНЫЕ ЗАБОЛЕВАНИЯ МОЧЕВЫВОДЯЩИХ ПУТЕЙ [2]

- Гидронефроз – расширение собирательной системы почки (рис. 5-17):
  - Основные причины гидронефроза:
    - Мочекаменная болезнь.
    - Обструкция лоханочно-мочеточникового или пузырно-мочеточникового сегмента.
    - Уретероцеле: грыжеподобное выпячивание подслизистого отдела мочеточника в просвет мочевого пузыря.
    - Доброкачественная гиперплазия предстательной железы.
    - Беременность.
    - Объемные образования органов малого таза: опухоль яичника или миома матки.
  - Клиническая картина:
    - Возможно бессимптомное течение.
    - Могут присутствовать симптомы основной причины обструкции, например гематурия или болевой синдром при мочекаменной болезни.
  - УЗИ:
    - Собирательная система почки растянута анэхогенной жидкостью.
    - В зависимости от уровня обструкции может быть расширен мочеточник или увеличен мочевой пузырь.
- Мочекаменная болезнь (рис. 5-18):
  - Клиническая картина:
    - Гематурия.
    - Почечная колика: болезненность в проекции конкремента.
    - Олигурия.
    - Инфекция мочевых путей.

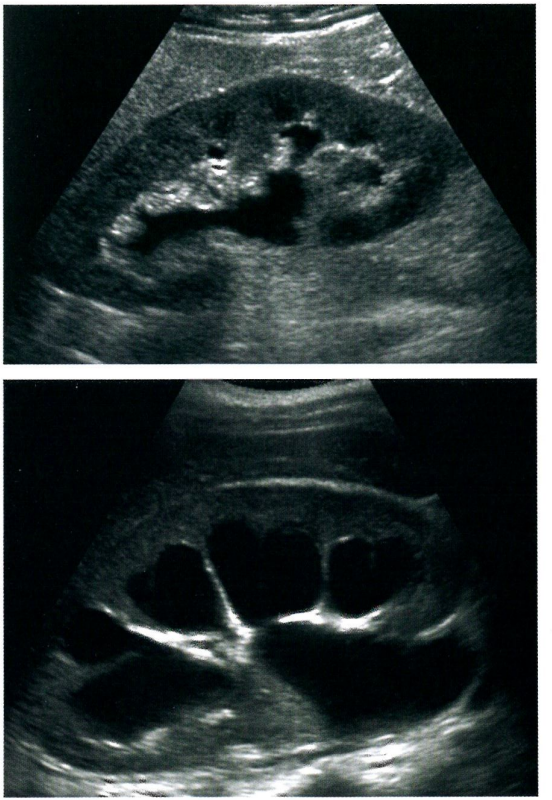

Рис. 5-17. Гидронефроз. На эхограммах представлены продольные срезы почек с гидронефрозом. А. Гидронефроз, легкая форма. В. Гидронефроз, среднетяжелая форма. (Рисунки использованы с разрешения Kawamura D, Nolan T, eds. *Abdomen and Superficial Structures*. 4th ed. Philadelphia, PA: Wolters Kluwer; 2017.)

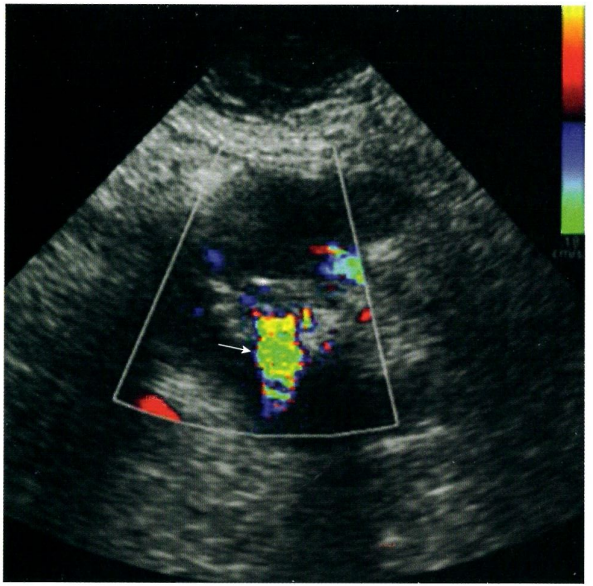

Рис. 5-18. Мочекаменная болезнь. В режиме ЦДК кзади от почечного конкремента визуализируется мерцающий артефакт (*стрелка*). (Рисунок использован с разрешения Siegel MJ, ed. *Pediatric Sonography*. 4th ed. Philadelphia, PA: Wolters Kluwer Health/Lippincott Williams & Wilkins; 2010.)

Рис. 5-19. Кисты печени и почек. А. На эхограмме, полученной у пациента с аутосомно-доминантным поликистозом почек, определяются множественные кисты печени. В. В почке визуализируются многочисленные кисты, что является характерным признаком аутосомно-доминантного поликистоза почек. (Рисунки использованы с разрешения Kawamura D, Lunsford B, eds. *Abdomen and Superficial Structures*. 3rd ed. Philadelphia, PA: Wolters Kluwer Health/Lippincott Williams & Wilkins; 2012.)

A



B

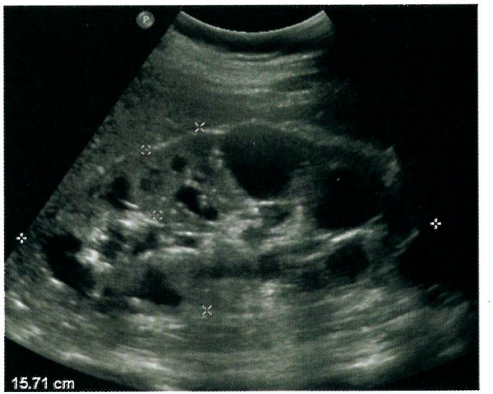

- УЗИ:
  - Эхогенный очаг, создающий акустическую тень.
  - Мерцающий артефакт кзади от конкремента, определяемый в режиме ЦДК.
  - Возможны гидронефроз и/или расширение мочеточника проксимально от конкремента.
- Киста почки – анэхогенное образование, локализующееся в почечной паренхиме и создающее дистальное усиление **(рис. 5-19)**:
  - Аутосомно-доминантный поликистоз почек:
    - Клиническая картина:
      - До 20–40 лет протекает бессимптомно.
      - Снижение функции почек.
      - Инфекции мочевых путей.
      - Мочекаменная болезнь.
      - Боль в боку.
      - Гематурия.
      - Пальпируемое образование в брюшной полости (увеличенная почка).
    - УЗИ:
      - Двустороннее увеличение почек, заполненных кистами разного диаметра.
      - Могут определяться кисты в печени, селезенке и/или поджелудочной железе.
- Рак почки **(рис. 5-20)**:
  - Клиническая картина:
    - Гематурия.
    - Потеря массы тела.
    - Пальпируемое образование.
    - Курение.
    - Артериальная гипертензия.
    - Боль в боку.

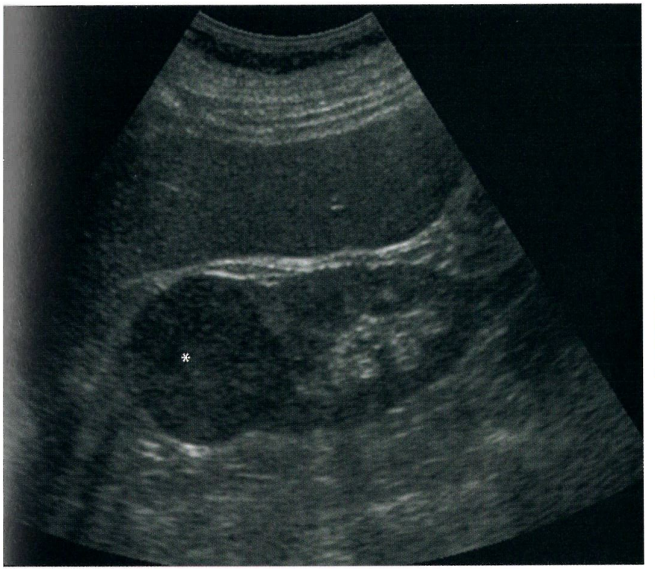

Рис. 5-20. Рак почки. На продольном срезе в верхнем полюсе правой почки визуализируется солидное гипоэхогенное образование (*звездочка*). (Рисунок использован с разрешения Kawamura D, Nolan T, eds. *Abdomen and Superficial Structures*. 4th ed. Philadelphia, PA: Wolters Kluwer; 2017.)

- УЗИ:
  - Гипо-, изо- или гиперэхогенная солидная опухоль почки.
  - Может визуализироваться как сложная киста.
  - В почечной и нижней полой венах находят признаки опухолевой инвазии.

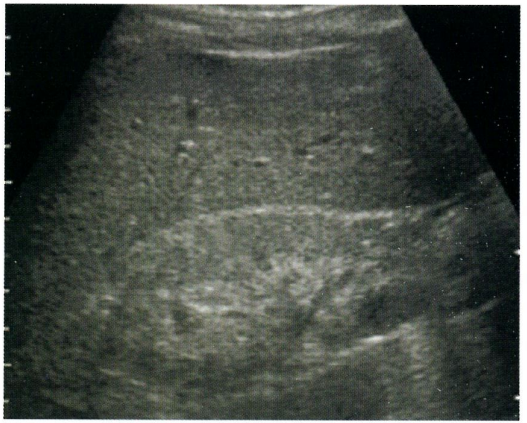

A



B

Рис. 5-21. Хроническая почечная недостаточность. Эхогенность правой (A) и левой (B) почек заметно выше, чем должна быть в норме, что свидетельствует о хронической почечной недостаточности. (Рисунки использованы с разрешения Taco Geertsma, MD, Hospital Gelderse Vallei, Ede, The Netherlands.)

- Хроническая почечная недостаточность **(рис. 5-21)**:
  - Клиническая картина:
    - Сахарный диабет.
    - Общее недомогание.
    - Повышение уровней мочевины крови и креатинина.
    - Повышенная утомляемость.
    - Артериальная гипертензия.
    - Гиперкалиемия.
  - УЗИ:
    - Уменьшение размеров, повышение эхогенности обеих почек.
    - Истончение паренхимы.
    - Могут присутствовать кисты почек.
- Уретероцеле – грыжеподобное выпячивание дистального отдела мочеточника в просвет мочевого пузыря:
  - Клиническая картина:
    - Отсутствие симптомов.
    - Инфекция мочевых путей.
  - УЗИ:
    - В просвете мочевого пузыря определяется анэхогенная, сферическая структура, прилегающая к пузырно-мочеточниковому сегменту.
- Цистит – воспаление мочевого пузыря.
  - Клиническая картина:
    - Инфекция мочевых путей.
    - Боль в мочевом пузыре при мочеиспускании.

- Гематурия.
- Дизурия.
- УЗИ:
  - Диффузное утолщение (>4 мм) стенки мочевого пузыря.
  - В полости мочевого пузыря может определяться слоящийся детрит.

ДОПОЛНИТЕЛЬНЫЕ ЗОНЫ ИНТЕРЕСА

- Увеличение предстательной железы может стать причиной появления симптомов со стороны мочевыделительной системы, поэтому у мужчин рекомендуется выполнять обзорное исследование предстательной железы трансабдоминальным доступом.
- У взрослых пациентов необходимо также исследовать область надпочечников, поскольку в последних могут обнаруживаться опухоли и кисты.
- Крупные опухоли матки и яичников могут приводить к гидронефрозу и появлению симптомов со стороны мочевыделительной системы.
- При выявлении солидной опухоли почки необходимо тщательно исследовать НПВ на наличие признаков опухолевой инвазии через почечную вену.

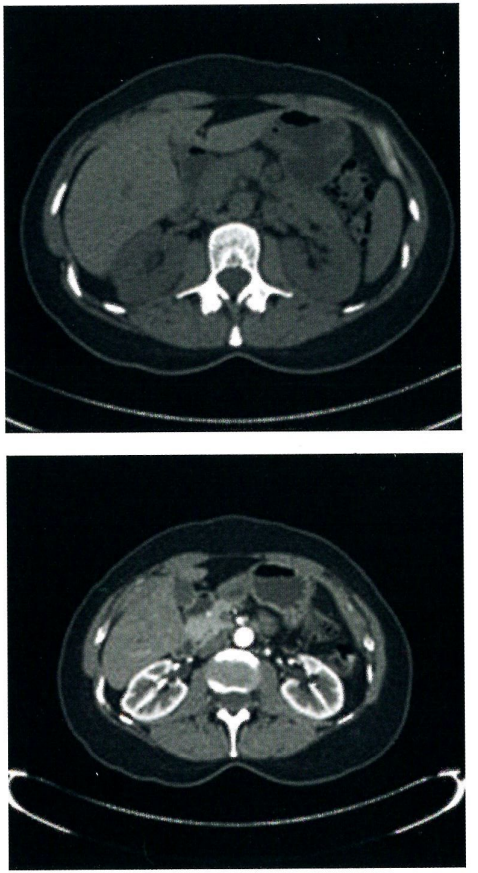

Рис. 5-22. КТ почек, норма. А. Бесконтрастная КТ почек. В. КТ почек с контрастным усилением. (Рисунки использованы с разрешения Smith WL, ed. *Radiology 101*. 4th ed. Philadelphia, PA: Wolters Kluwer Health/ Lippincott Williams & Wilkins; 2013.)

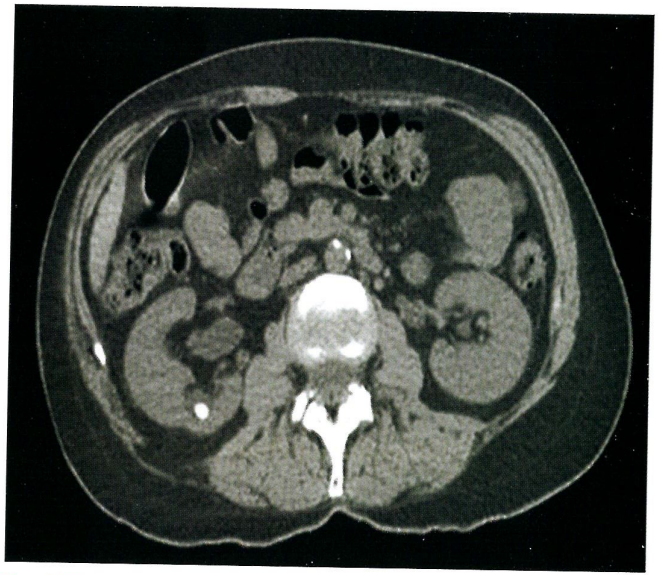

Рис. 5-23. КТ, мочекаменная болезнь. В правой почке визуализируется кальциевый конкремент. (Рисунок использован с разрешения Dunnick NR, Newhouse JH, Cohan RH, Maturen KE, eds. *Genitourinary Radiology*. 6th ed. Philadelphia, PA: Wolters Kluwer; 2017.)

ЛУЧЕВАЯ КАРТИНА ПРИ ДРУГИХ МЕТОДАХ ВИЗУАЛИЗАЦИИ

- КТ, неизмененные почки **(рис. 5-22)**.
- КТ, почечный конкремент **(рис. 5-23)**.

ЛИТЕРАТУРА

1. AIUM practice parameters for the performance of an ultrasound of the abdomen and/or retroperitoneum. http://www.aium.org/resources/guidelines/abdominal.pdf. Accessed October 14, 2018.
2. Penny SM. *Examination Review for Ultrasound: Abdomen & Obstetrics and Gynecology.* 2nd ed. Philadelphia, PA: Wolters Kluwer; 2018:107–136.
3. Sanders RC, Hall-Terracciano B. *Clinical Sonography: A Practical Guide.* 5th ed. Philadelphia, PA: Wolters Kluwer; 2016:421–435, 553–576, 596–604.
4. Siegel MJ. *Pediatric Sonography.* 4th ed. Philadelphia, PA: Wolters Kluwer; 2011:384–460.
5. Rumack CM, Wilson SR, Charboneau JW, Levine D. *Diagnostic Ultrasound.* 4th ed. Philadelphia, PA: Elsevier; 2011:317–391.

ГЛАВА 6

Селезенка

ВВЕДЕНИЕ

Селезенка находится в левом верхнем квадранте живота и имеет довольно малые размеры, поэтому ее исследование может вызывать затруднения. У некоторых пациентов селезенку закрывают ребра, в связи с чем удается получить только скудные сведения о форме и структуре органа. Несмотря на это, исследование селезенки является обязательным, особенно при наличии в анамнезе травмы селезенки или при подозрении на спленомегалию, обусловленную портальной гипертензией.

РЕКОМЕНДАЦИИ AIUM В ОТНОШЕНИИ УЗИ СЕЛЕЗЕНКИ [1]

- Селезенку оценивают следующим образом:
  - Выявляют нарушения со стороны паренхимы органа (например, опухоли, кисты, кальцификаты и др.).
  - Эхогенность селезенки сравнивают с левой почкой (желательно).
  - Дополнительно оценивают левый купол диафрагмы и левую плевральную полость.

ОСНОВНЫЕ СВЕДЕНИЯ ОБ АНАТОМИИ И ФИЗИОЛОГИИ СЕЛЕЗЕНКИ [2, 3]

- Селезенка локализуется забрюшинно в левом верхнем квадранте живота **(рис. 6-1)**.
- Селезенка имеет вогнутую нижнюю и выпуклую верхнюю поверхности; размеры органа сопоставимы с кулаком пациента.
- В ворота селезенки входит селезеночная артерия, являющаяся ветвью чревного ствола, который, в свою очередь, является основной ветвью брюшной аорты и отходит от нее чуть выше верхней брыжеечной артерии **(рис. 6-2)**.
- Селезеночная вена покидает ворота селезенки и направляется медиально к поджелудочной железе, очерчивая хвост железы сзади, после чего объединяется с нижней и верхней брыжеечными венами, которые в конечном счете формируют основной ствол воротной вены (см. рис. 6-2).
- Селезенка представляет собой самое крупное скопление лимфоидной ткани в организме человека.
- Селезенка играет ключевую роль в эритропоэзе у плода и может повторно выполнять эту функцию у взрослых. Кроме того, селезенка выполняет функцию депо крови, элиминации эритроцитов и участвует в иммунном ответе.

ПОДГОТОВКА ПАЦИЕНТА К УЗИ СЕЛЕЗЕНКИ

- Воздержания от приема пищи, как правило, не требуется, однако в некоторых случаях снижение количества газа в кишечнике повышает информативность исследования, особенно если зоной интереса являются ворота или сосудистая система селезенки.

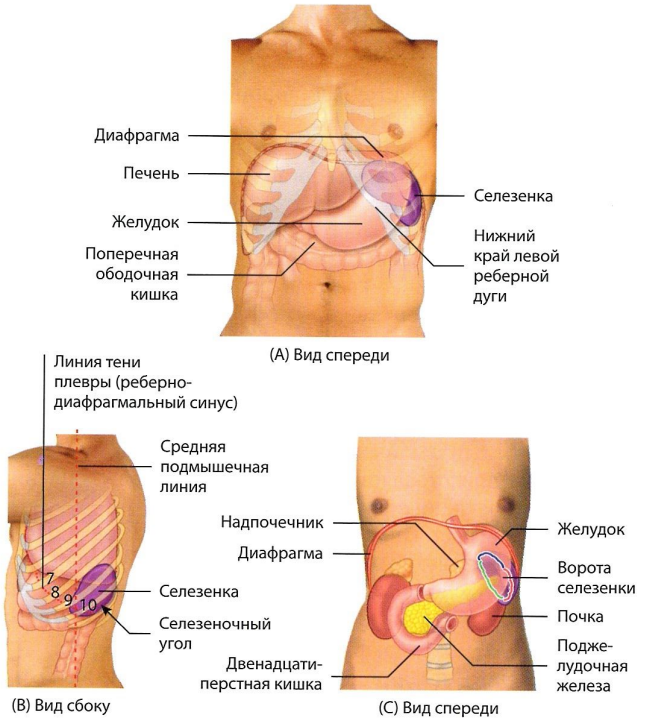

Рис. 6-1. Топографическая анатомия селезенки. (Изображения использованы с разрешения Moore KL, Dalley AF, Agur AM, eds. *Clinically Oriented Anatomy.* 6th ed. Philadelphia, PA: Wolters Kluwer Health/Lippincott Williams & Wilkins; 2009.)

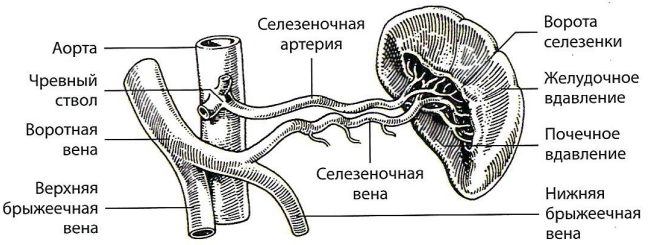

Рис. 6-2. Сосудистая анатомия селезенки. (Рисунок использован с разрешения Kawamura D, ed. *Diagnostic Medical Sonography: Abdomen and Superficial Structures.* 2nd ed. Philadelphia, PA: Lippincott Williams & Wilkins; 1997:267.)

- Растянутый желудок, лежащий кпереди от селезенки, может напоминать псевдокисту поджелудочной железы, поэтому необходимо уточнить у пациента время последнего приема пищи.

РЕКОМЕНДОВАННОЕ ОБОРУДОВАНИЕ [3]

- Датчик с рабочей частотой 3–5 МГц.
- У пациентов худощавого телосложения можно использовать более высокие рабочие частоты. В случае узких межреберных промежутков используют малый датчик, имеющий форму хоккейной клюшки.
- В большинстве ультразвуковых аппаратов имеется режим с предустановленными настройками для исследования органов брюшной полости или почек.
- Мягкие валики для УЗИ в положении пациента лежа на боку.

ИЗУЧЕНИЕ МЕДИЦИНСКОЙ ДОКУМЕНТАЦИИ И СБОР АНАМНЕЗА [2, 3]

- Характерные изменения лабораторных показателей представлены в **таблице 6-1**.
- Изучают предыдущие заключения и изображения, полученные при помощи КТ, МРТ, рентгенографии и других методов диагностики.
- Основные вопросы, уточняющие анамнез заболевания:
  - Выполнялась ли вам спленэктомия? *В случае утвердительного ответа станет известен не только факт отсутствия селезенки, но и причина ее удаления.*
  - Переносили ли вы травму селезенки или области левого верхнего квадранта живота? *В случае утвердительного ответа при УЗИ могут определяться соответствующие признаки – разрывы или гематома. Наличие кальцификатов на фоне давней травмы селезенки является признаком хронической гематомы.*
  - Страдаете ли вы серповидно-клеточной анемией? *Серповидно-клеточная анемия в США чаще всего встречается у афроамериканцев, выходцев из стран Среднего Востока, Средиземноморья и латиноамериканцев. Вначале заболевание может проявляться спленомегалией, однако со временем селезенка разрушается вплоть до полного исчезновения.*

Таблица 6-1 ИЗМЕНЕНИЯ ЛАБОРАТОРНЫХ ПОКАЗАТЕЛЕЙ ПРИ ЗАБОЛЕВАНИЯХ СЕЛЕЗЕНКИ

Лабораторный показатель	Возможная патология
↑ Лейкоциты (лейкоцитоз)	Воспаление, инфекция, кровотечение, злокачественная опухоль, острый лейкоз
↓ Лейкоциты (лейкопения)	Лучевая терапия, химиотерапия, волчанка, дефицит витамина B_{12}, вирусные инфекции, лейкоз, сахарный диабет
↓ Гематокрит	Кровоизлияние в селезенку

УЛЬТРАЗВУКОВЫЕ ХАРАКТЕРИСТИКИ СЕЛЕЗЕНКИ В НОРМЕ [2, 3]

- Селезенка, как правило, изо- или слабо гиперэхогенна по сравнению с неизмененной печенью.
- Левая почка в норме более гипоэхогенна, чем селезенка.

РЕКОМЕНДОВАННЫЙ ПРОТОКОЛ УЗИ СЕЛЕЗЕНКИ

- Обзорное исследование селезенки в поперечной или сагиттальной плоскости:
  - Пациента просят вытянуть левую руку над головой (для расширения межреберных промежутков).
  - Пациент находится в положении лежа на спине, селезенку бегло сканируют в направлении «вверх–вниз» (поперечная плоскость) или «вперед–назад» (сагиттальная плоскость).
  - В сагиттальной и поперечной плоскостях записывают по короткой кинопетле.
- Исследование селезенки в сагиттальной плоскости **(рис. 6-3)**:
  - Исследование в положении лежа на спине нередко обладает достаточной информативностью, однако чаще всего пациента необходимо перевести в положение лежа на правом боку.

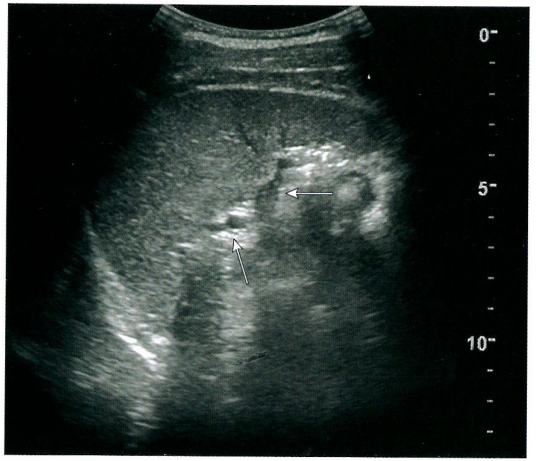

A

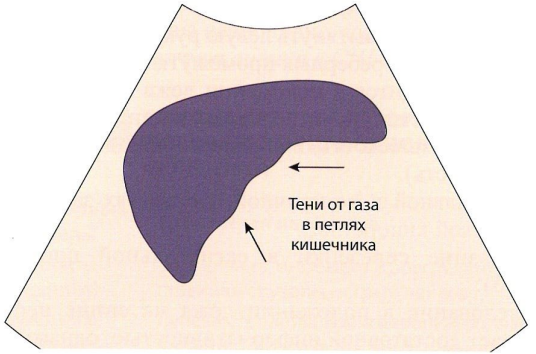

B

Рис. 6-3. УЗИ селезенки, сагиттальная плоскость. Продольное сканирование селезенки на уровне ворот органа (*стрелки*). (Рисунок А использован с разрешения Philips Medical System, Bothell, WA.)

- Датчик обычно располагают по средней подмышечной линии в одном из межреберных промежутков, в результате чего получают фронтальный срез селезенки (который часто называют продольным или сагиттальным).
- Выступ или выемку на датчике можно немного отклонить кзади, благодаря чему селезенка будет визуализироваться по всей длине **(рис. 6-4)**.
- При глубоком вдохе селезенка смещается книзу, однако у некоторых пациентов селезенка будет визуализироваться наиболее отчетливо после полного выдоха.
- Следует попытаться одновременно визуализировать верхнюю и нижнюю части селезенки.
- Для исследования всего объема селезенки в сагиттальной плоскости может потребоваться получение нескольких эхограмм.
- Чтобы полностью исследовать селезенку в переднезаднем направлении, датчик наклоняют или переставляют в другой межреберный промежуток.
- Селезенка в норме имеет однородную эхогенность, однако в паренхиме органа могут встречаться отдельные кровеносные сосуды (находку подтверждают в режиме ЦДК).
- В контексте травмы исключают наличие солидных опухолей, кист, прилежащих скоплений жидкости, разрывов и гематом селезенки.
- Левый купол диафрагмы исследуют на наличие признаков плеврального выпота **(рис. 6-5)**.
- При необходимости оценивают длину селезенки **(рис. 6-6)**.

- Исследование селезенки в поперечной плоскости **(рис. 6-7)**:
  - Исследование в положении лежа на спине нередко обладает достаточной информативностью, однако чаще

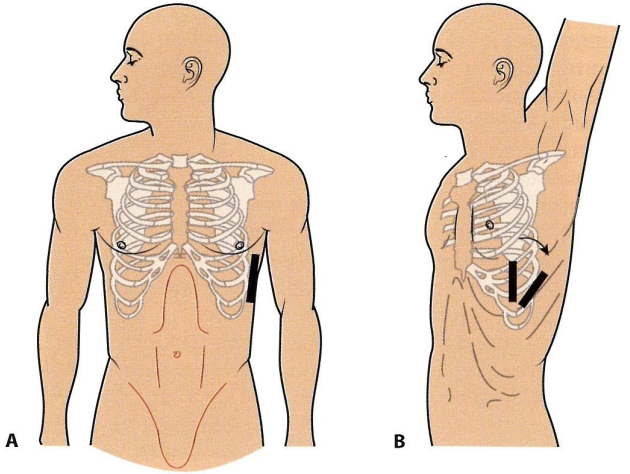

Рис. 6-4. Положение датчика при продольном сканировании селезенки. А. Датчик, как правило, размещают по левой средней подмышечной линии в одном из межреберных промежутков, в результате чего получают фронтальный срез селезенки (который часто называют продольным или сагиттальным). В. Чтобы визуализировать селезенку по всей длине, выступ или выемку на датчике можно немного отклонить кзади. (Изображения использованы с разрешения Cosby KS, Kendall JL, eds. *Practical Guide to Emergency Ultrasound*. 2nd ed. Philadelphia, PA: Wolters Kluwer Health/Lippincott Williams & Wilkins; 2013.)

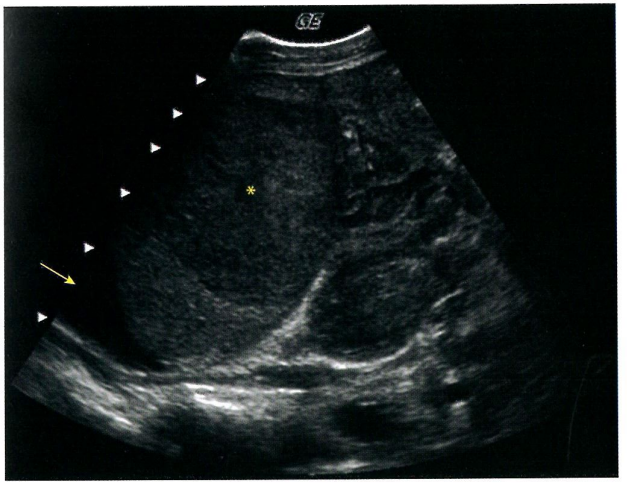

Рис. 6-5. Левосторонний плевральный выпот. Над диафрагмой определяется анэхогенное скопление жидкости (*стрелка*). Также визуализируется объемное образование (*звездочка*) селезенки. (Рисунок использован с разрешения Layon AJ, Gabrielli A, Yu M, Wood KE, eds. *Civetta, Taylor, & Kirby's Critical Care Medicine*. 5th ed. Philadelphia, PA: Wolters Kluwer; 2017.)

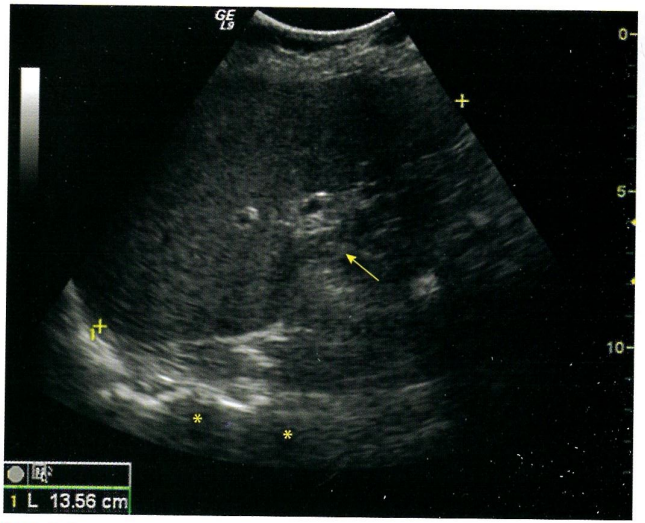

Рис. 6-6. Продольное сканирование с измерением размеров селезенки. Длину селезенки (между *маркерами-измерителями*) оценивают в продольной плоскости по средней подмышечной линии (ворота селезенки отмечены *стрелкой*). В данном случае размеры селезенки соответствуют верхней границе нормы. На эхограмме также визуализируется позвоночник (*звездочки*). (Рисунок использован с разрешения Sanders RC, eds. *Clinical Sonography: A Practical Guide*. 5th ed. Philadelphia, PA: Wolters Kluwer; 2015.)

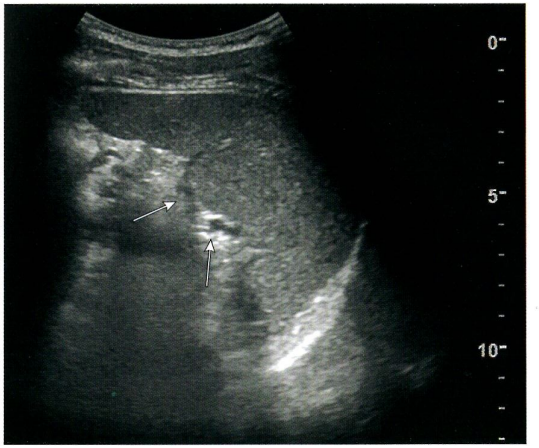

A

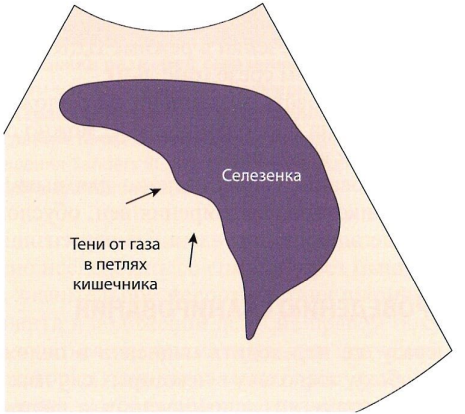

B

Рис. 6-7. УЗИ селезенки, поперечная плоскость. А, В. На эхограмме представлен поперечный срез селезенки на уровне ворот органа (*стрелки*). (Изображения использованы с разрешения Erkonen WE, Smith WL, eds. *Radiology 101*. 2nd ed. Philadelphia, PA: Lippincott Williams & Wilkins; 2004.)

всего пациента необходимо перевести в положение лежа на правом боку.
- Датчик размещают в плоскости, перпендикулярной по отношению к ранее полученному продольному срезу.
- Селезенку сканируют в поперечной плоскости по всей длине сверху вниз.
- Селезенка в норме имеет однородную эхогенность, однако в паренхиме органа могут встречаться отдельные кровеносные сосуды (находку подтверждают в режиме ЦДК).
- Исключают наличие солидных опухолей, кист, в контексте травмы – прилегающих скоплений жидкости, разрывов и гематом селезенки.
- Левый купол диафрагмы исследуют на наличие признаков плеврального выпота.
- При необходимости измеряют длину селезенки (рис. 6-8).

- Дополнительные плоскости сканирования:
  - Исследование ворот селезенки в режиме ЦДК на сагиттальном или поперечном срезе (рис. 6-9):
    - Чтобы визуализировать медиально расположенные ворота селезенки на продольном срезе, можно слегка наклонить датчик кпереди.
    - Данное исследование информативно для выявления признаков варикозного расширения вен, обусловленного спленомегалией и портальной гипертензией.

СОВЕТЫ ПО ПРОВЕДЕНИЮ СКАНИРОВАНИЯ

- Не следует сразу же переводить пациента в положение лежа на правом боку, поскольку в некоторых случаях селезенка может отчетливее визуализироваться в положении пациента лежа на спине.

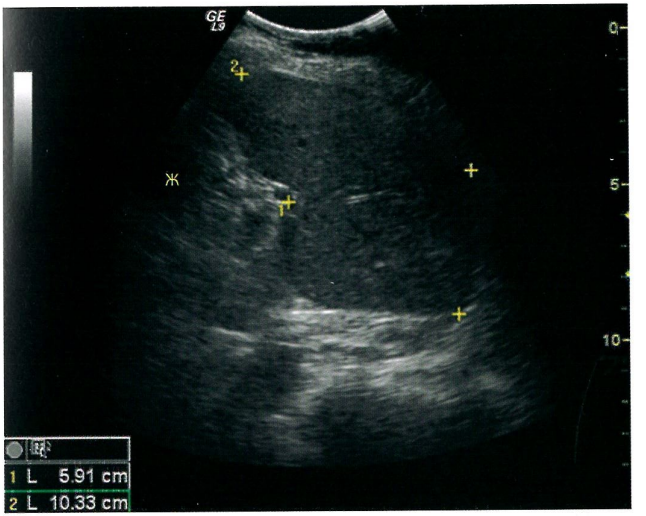

Рис. 6-8. Оценка размеров селезенки на поперечном срезе (между *маркерами-измерителями*). Размеры селезенки соответствуют верхней границе нормы (как и на рисунке 6-6 – в продольном срезе). На эхограмме также определяется желудок (*Ж*). (Рисунок использован с разрешения Sanders RC, ed. *Clinical Sonography: A Practical Guide*. 5th ed. Philadelphia, PA: Wolters Kluwer; 2015.)

- У пациентов худощавого телосложения и у детей селезенку можно исследовать со спины, через мышцы поясницы.
- При значительном несоответствии ширины талии и бедер пациента в положении лежа на правом боку следует воспользоваться мягким валиком или подушкой.
- У некоторых пациентов может присутствовать добавочная селезенка, которая обычно локализуется в области ворот основной (рис. 6-10).

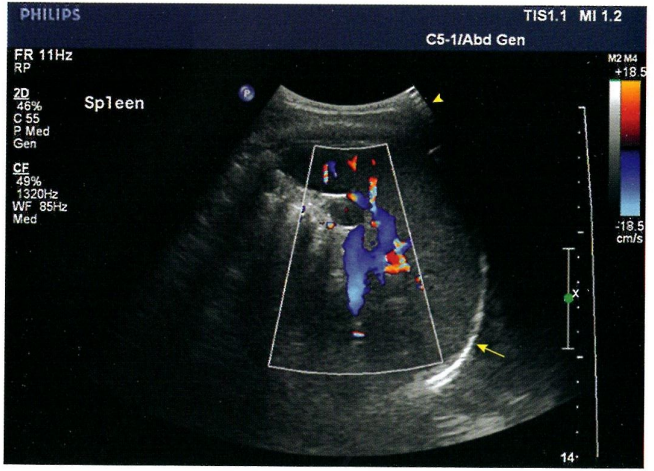

Рис. 6-9. ЦДК области ворот селезенки. Поперечный срез получен в положении пациента лежа на спине. Цветовое окно уменьшено до размеров ворот селезенки. Изогнутый купол диафрагмы визуализируется как эхогенная структура (*стрелка*). Ребро служит источником артефакта реверберации и акустической тени (*головка стрелки*). Селезеночная вена, расположенная в центре ворот селезенки и цветового окна, визуализируется как крупная структура, сигнал в которой кодируется синим цветом. (Рисунок использован с разрешения Sanders RC, ed. *Clinical Sonography: A Practical Guide*. 5th ed. Philadelphia, PA: Wolters Kluwer; 2015.)

Рис. 6-10. Добавочная селезенка. Представлены поперечный (A) и продольный (B) срезы селезенки. Добавочная доля (*стрелки*) локализуется в области ворот селезенки. (Рисунки использованы с разрешения Sanders RC, ed. *Clinical Sonography: A Practical Guide*. 5th ed. Philadelphia, PA: Wolters Kluwer; 2015.)



A

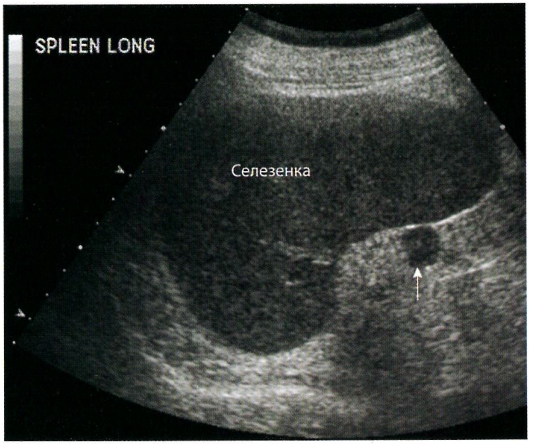

B

- Если на сагиттальном срезе нижний край селезенки выходит за нижний полюс левой почки, подозревают спленомегалию.
- Спленомегалией могут проявляться лимфома и лейкоз, при этих заболеваниях в селезенке могут определяться очаговые образования.

РАЗМЕРЫ СЕЛЕЗЕНКИ В НОРМЕ [3]*

- Длина = 12–13 см.
- Переднезадний размер ≤8 см.
- Ширина ≤4 см.

ОСНОВНЫЕ ЗАБОЛЕВАНИЯ СЕЛЕЗЕНКИ [2]

- Спленомегалия – увеличение размеров селезенки (рис. 6-11):
  - Клиническая картина:
    - Пальпируемая, увеличенная селезенка.
    - Цирроз печени, лейкоз или лимфома в анамнезе.
    - Гематологическое заболевание (например, серповидноклеточная анемия).
    - Травма.
    - Инфекция.
    - Увеличение числа лейкоцитов и/или эритроцитов.
  - УЗИ:
    - Увеличение размеров селезенки.
    - Нижний край селезенки на сагиттальном срезе выступает за нижний полюс левой почки.

* Размеры селезенки у женщин, как правило, меньше, чем у мужчин, а также имеют тенденцию к уменьшению с возрастом.

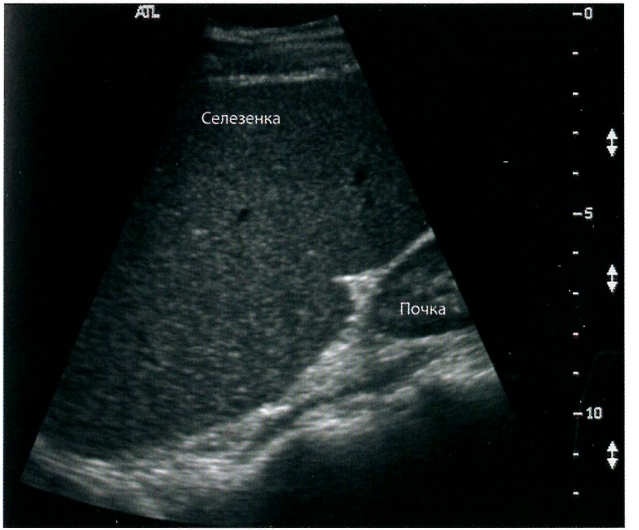

Рис. 6-11. Спленомегалия. На сагиттальном срезе селезенка имеет значительно бóльшие размеры, чем левая почка. (Рисунок использован с разрешения Kawamura D, Nolan T, eds. *Abdomen and Superficial Structures*. 4th ed. Philadelphia, PA: Wolters Kluwer; 2017.)

- Травма селезенки – селезенка часто травмируется в результате тупой травмы живота (рис. 6-12):
  - Клиническая картина:
    - Тупая травма левого верхнего квадранта живота.
    - Боль в левом верхнем квадранте живота.
    - Возможно снижение гематокрита.
  - УЗИ:
    - В толще селезенки и/или вокруг нее могут определяться признаки кровоизлияния.

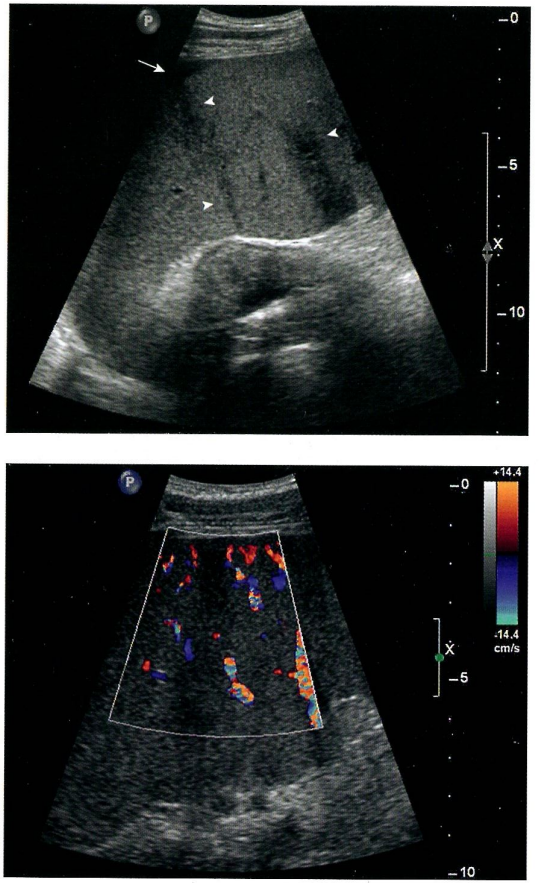

Рис. 6-12. Травма и разрыв селезенки. А. На продольном срезе определяются разрывы селезенки (*головки стрелок*) и прилегающий к ней сгусток крови (*стрелка*). В. ЦДК того же пациента, поперечная плоскость. На эхограмме также отчетливо определяется спленомегалия. (Рисунки использованы с разрешения Philips Medical System, Bothell, WA.)

- Острое кровотечение – смешанная эхогенность или гипоэхогенная структура.
- Подострая стадия – гипер- или изоэхогенная структура.
- Поздняя стадия – ан- или гипоэхогенная структура.
- Хроническая стадия – смешанная эхогенность, может содержать кальцификаты.

- Гемангиома – часто встречающаяся доброкачественная опухоль селезенки, состоящая из кровеносных сосудов **(рис. 6-13)**:
  - Клиническая картина:
    - Бессимптомное течение.
  - УЗИ:
    - Гиперэхогенное объемное образование.
- Инфаркт селезенки – гибель тканей, развивающаяся вследствие прекращения поступления кислорода **(рис. 6-14)**:
  - Клиническая картина:
    - Пациент может предъявлять жалобы на остро возникшую боль в левом верхнем квадранте живота.
    - Пациент может страдать серповидно-клеточной анемией, инфекционным эндокардитом, васкулитом или лимфомой.
  - УЗИ:
    - Острый инфаркт – гипоэхогенное образование в паренхиме селезенки, имеющее клиновидную форму.
    - Хронический инфаркт – гиперэхогенное образование в паренхиме селезенки, имеющее клиновидную форму.

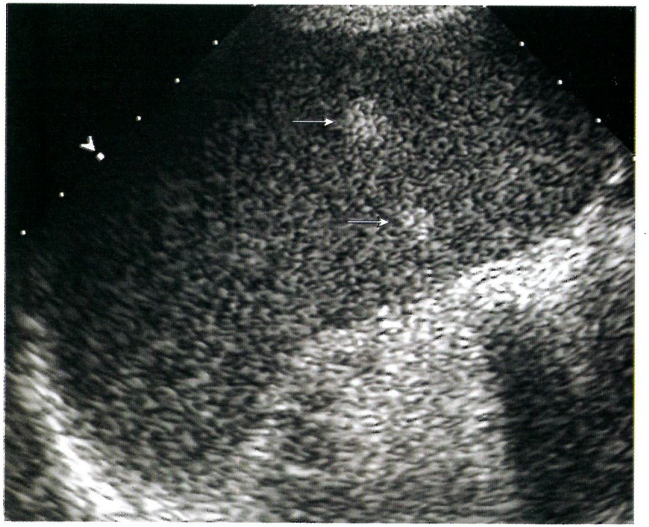

Рис. 6-13. Гемангиома селезенки. В селезенке определяются два гиперэхогенных образования (*стрелки*). (Рисунок использован с разрешения Siegel MJ, Coley B, eds. *Core Curriculum: Pediatric Imaging*. Philadelphia, PA: Lippincott Williams & Wilkins; 2005.)

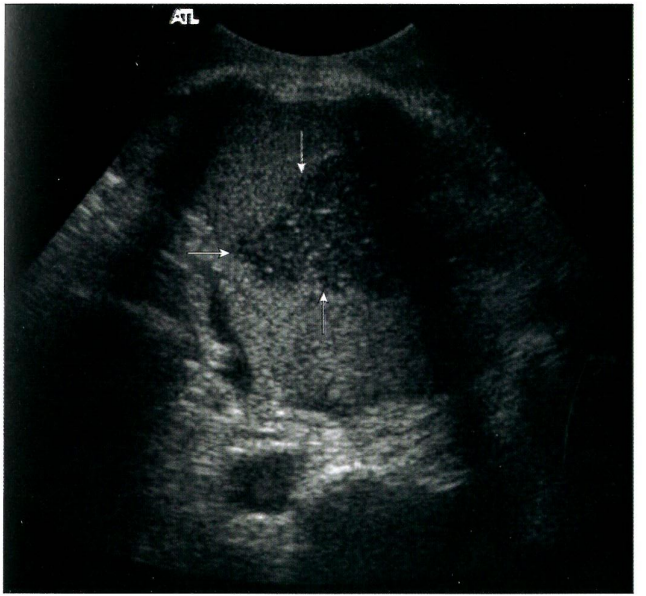

Рис. 6-14. Инфаркт селезенки. В паренхиме селезенки определяется гипоэхогенное образование клиновидной формы (между *стрелками*), представляющее собой очаг инфаркта. (Рисунок использован с разрешения Kawamura D, Nolan T, eds. *Abdomen and Superficial Structures*. 4th ed. Philadelphia, PA: Wolters Kluwer; 2017.)

ДОПОЛНИТЕЛЬНЫЕ ЗОНЫ ИНТЕРЕСА [2]

- У детей, страдающих серповидно-клеточной анемией, имеется склонность к желчнокаменной болезни, поэтому им показано тщательное исследование желчного пузыря.
- Осложнением разрыва селезенки может быть имплантация эктопированной селезеночной ткани – спленоз. Данные очаги могут быть рассеяны по брюшной полости и напоминать солидные опухоли. Для подтверждения диагноза требуется клиническое обследование.

ЛУЧЕВАЯ КАРТИНА ПРИ ДРУГИХ МЕТОДАХ ВИЗУАЛИЗАЦИИ

- КТ, неизмененная селезенка **(рис. 6-15)**.
- КТ, спленомегалия **(рис. 6-16)**.
- КТ, травма селезенки **(рис. 6-17)**.

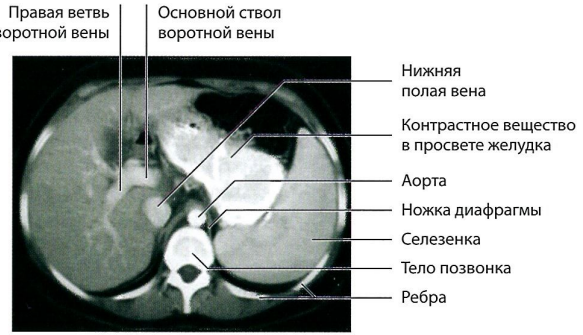

Рис. 6-15. КТ селезенки, норма. (Рисунок использован с разрешения Smith WL, ed. *Radiology 101*. 4th ed. Philadelphia, PA: Wolters Kluwer Health/Lippincott Williams & Wilkins; 2013.)

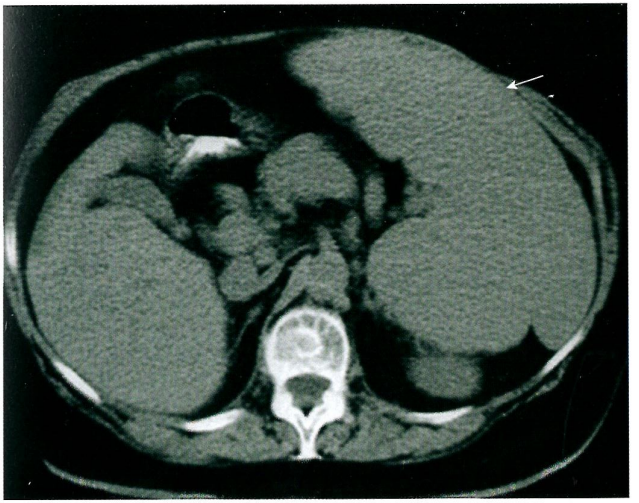

Рис. 6-16. КТ, спленомегалия. На КТ органов брюшной полости определяется значительно увеличенная селезенка (*стрелка*). (Рисунок использован с разрешения Silberman H, Silberman AW, eds. *Principles and Practice of Surgical Oncology*. Philadelphia, PA: Wolters Kluwer Health/Lippincott Williams & Wilkins; 2009.)

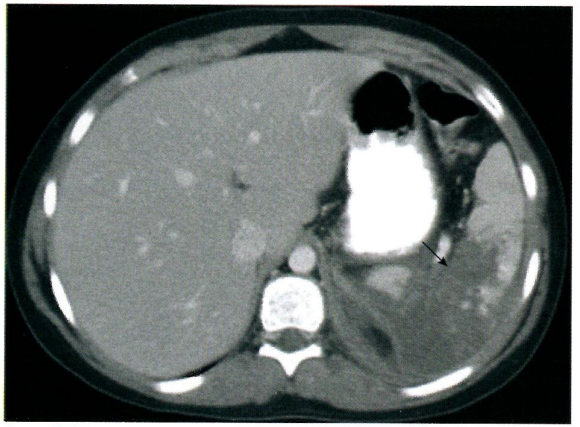

Рис. 6-17. КТ, травма селезенки. Пациентка – девочка 12 лет, получившая травму во время катания на сноуборде. На поперечном срезе, полученном при КТ с контрастным усилением, визуализируется крупный разрыв селезенки (*стрелка*), кровоток в паренхиме органа частично нарушен. (Рисунок использован с разрешения Lee E, ed. *Pediatric Radiology: Practical Imaging Evaluation of Infants and Children*. Philadelphia, PA: Wolters Kluwer; 2017.)

ЛИТЕРАТУРА

1. AIUM practice parameters for the performance of an ultrasound of the abdomen and/or retroperitoneum. http://www.aium.org/resources/guidelines/abdominal.pdf. Accessed June 27, 2018.
2. Penny SM. *Examination Review for Ultrasound: Abdomen & Obstetrics and Gynecology*. 2nd ed. Philadelphia, PA: Wolters Kluwer; 2018:1–78.
3. Kawamura DM, Nolan TD. *Diagnostic Medical Sonography: Abdomen and Superficial Structures*. 4th ed. Philadelphia, PA: Wolters Kluwer; 2018:171–212.

ГЛАВА 7

Брюшная аорта и нижняя полая вена

ВВЕДЕНИЕ

Настоящая глава посвящена протоколу УЗИ брюшной аорты и НПВ. Кроме того, в ней представлены рекомендации в отношении исследования ветвей брюшной аорты и НПВ. Информацию, касающуюся исследования системы воротной вены, можно найти в главе 3. В данной главе также упоминается исследование сосудистой системы почек, однако за более подробными сведениями следует обратиться к главе 5.

РЕКОМЕНДАЦИИ AIUM В ОТНОШЕНИИ УЗИ БРЮШНОЙ АОРТЫ И НИЖНЕЙ ПОЛОЙ ВЕНЫ

- Брюшную аорту и НПВ оценивают следующим образом:
  - Исследование брюшной аорты показано при наличии пальпируемого либо пульсирующего образования или аускультативных феноменов в брюшной полости.
  - Исследование брюшной аорты показано при наличии болей в животе, в пояснице или в боковой области, происхождение которых не удается установить.
  - Исследование брюшной аорты выполняют в рамках наблюдения по поводу диагностированной аневризмы брюшной аорты или оценки состояния ранее установ-

ленного сосудистого эндопротеза в брюшной аорте и/или подвздошной артерии.
- НПВ исследуют на наличие патологии, оценивают проходимость сосуда, состояние кава-фильтров и катетеров, а также их локализацию относительно печеночных и/или почечных вен.

ОСНОВНЫЕ СВЕДЕНИЯ ОБ АНАТОМИИ И ФИЗИОЛОГИИ БРЮШНОЙ АОРТЫ И НИЖНЕЙ ПОЛОЙ ВЕНЫ

- Брюшная аорта:
  - Аорта берет начало от левого желудочка сердца (рис. 7-1).
  - Брюшная аорта, являясь самой крупной артерией брюшной полости, локализуется ретроперитонеально, несколько левее срединной линии тела.
  - Начиная от уровня диафрагмы, брюшная аорта постепенно сужается.
  - Основными ветвями брюшной аорты (от самой верхней к самой нижней) являются:
    - Чревный ствол:
      - Чревный ствол, также известный как чревная артерия, делится на общую печеночную, селезеночную и левую желудочную артерии.
    - Верхняя брыжеечная артерия.
    - Почечные артерии (правая и левая).
    - Нижняя брыжеечная артерия.
    - Общие подвздошные артерии (правая и левая).
      - Место их отхождения называют бифуркацией аорты.

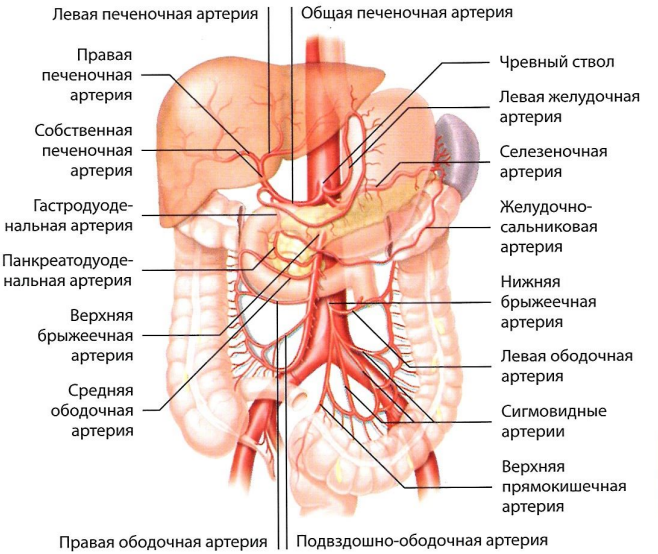

Рис. 7-1. Ветви брюшной аорты. (Изображение использовано с разрешения Kupinski AM, ed. *The Vascular System*. 2nd ed. Philadelphia, PA: Wolters Kluwer; 2017.)

  - Брюшная аорта обеспечивает органы брюшной полости, малого таза и нижние конечности оксигенированной кровью.
- НПВ:
  - НПВ образуется в результате слияния общих подвздошных вен (рис. 7-2).
  - НПВ проходит через брюшную полость в краниальном направлении, справа от аорты и позади печени.

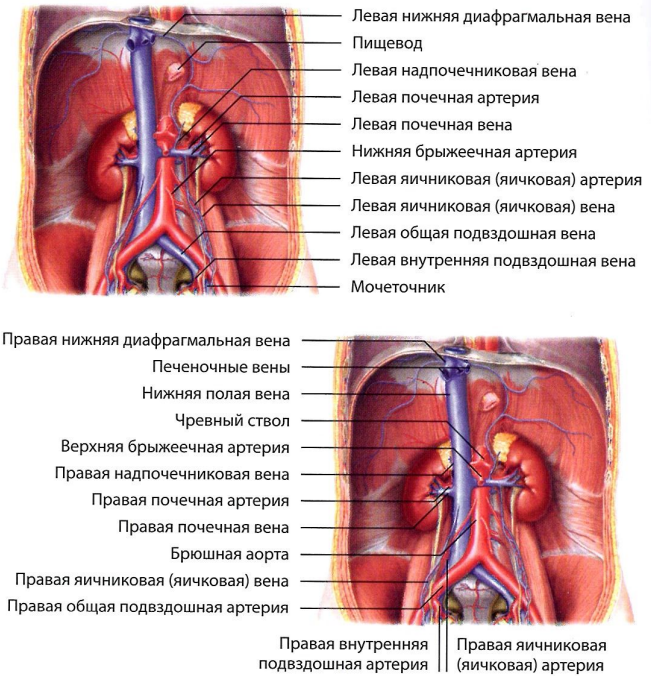

Рис. 7-2. Ветви НПВ. (Изображение использовано с разрешения Kupinski AM, ed. *The Vascular System*. Philadelphia, PA: Wolters Kluwer Health/Lippincott Williams & Wilkins; 2012.)

- В конечном счете НПВ впадает в правое предсердие.
- Основными венами, впадающими в НПВ (от самой верхней к самой нижней), являются:
  - Печеночные вены (правая, средняя и левая).
  - Почечные вены (правая и левая).
  - Общие подвздошные вены (правая и левая).
- Благодаря НПВ кровь от органов брюшной полости возвращается к сердцу.

ПОДГОТОВКА ПАЦИЕНТА К УЗИ БРЮШНОЙ АОРТЫ И НИЖНЕЙ ПОЛОЙ ВЕНЫ [1]

- Оптимальным условием является воздержание от приема пищи в течение 8–12 ч перед исследованием (применимо для всех органов брюшной полости), однако в экстренных случаях исследование может выполняться и без подготовки пациента.

РЕКОМЕНДОВАННОЕ ОБОРУДОВАНИЕ [1, 2]

- В некоторых ультразвуковых аппаратах имеется режим с предустановленными настройками для исследования брюшной аорты, в остальных случаях используют предустановленные настройки для сканирования органов брюшной полости.
- Диапазон рабочих частот, используемых у взрослых пациентов, обычно составляет 4–6 МГц.
- У пациентов со значительно увеличенной окружностью живота приемлемая проникающая способность обеспечивается более низкими рабочими частотами.

ИЗУЧЕНИЕ МЕДИЦИНСКОЙ ДОКУМЕНТАЦИИ И СБОР АНАМНЕЗА

- Характерные изменения лабораторных показателей представлены в **таблице 7-1**.
- Изучают предыдущие заключения и изображения, полученные при помощи КТ, МРТ, рентгенографии и других методов диагностики.
- Основные вопросы, уточняющие анамнез заболевания:
  - Курите ли вы? *Страдаете ли вы атеросклерозом? Курение и атеросклероз повышают риск тромбозов и аневризмы брюшной аорты.*
  - Испытываете ли вы боль в ногах, бедрах или ягодицах после физической нагрузки (речь идет о перемежающейся хромоте, обусловленной недостаточным поступлением кислорода к тканям)? *Перемежающаяся хромота может быть симптомом сосудистой недостаточности, поражения периферических артерий и аневризмы брюшной аорты или подвздошных артерий.*
  - Отмечаете ли вы боль в спине и/или грудной клетке? *Боль в спине и/или грудной клетке является симптомом аневризмы и разрыва аневризмы.*
  - Испытываете ли вы боль в конечностях, находясь в состоянии покоя? *Ишемическая «боль покоя» обусловливается сосудистой недостаточностью конечностей и может быть связана с наличием аневризмы.*
  - Выполнялись ли вам хирургические вмешательства на органах брюшной полости или реконструкция аневризмы брюшной аорты? *Эту информацию необходимо уточнить перед началом исследования. Наибольшую значимость имеют сведения о размерах аневризмы до вмешательства, а также о виде реконструкции и давности ее выполнения.*

Таблица 7-1 ИЗМЕНЕНИЯ ЛАБОРАТОРНЫХ ПОКАЗАТЕЛЕЙ ПРИ ЗАБОЛЕВАНИЯХ АОРТЫ

Лабораторный показатель	Возможная патология
↑ Лейкоциты (лейкоцитоз)	Воспаление, инфекция, кровотечение или злокачественная опухоль
↓ Гематокрит	Разрыв аорты

УЛЬТРАЗВУКОВЫЕ ХАРАКТЕРИСТИКИ БРЮШНОЙ АОРТЫ И НИЖНЕЙ ПОЛОЙ ВЕНЫ В НОРМЕ

- Брюшная аорта:
  - Брюшная аорта визуализируется как анэхогенная трубка, начинающаяся ниже уровня диафрагмы и достигающая околопупочной области, где разделяется на общие подвздошные артерии.
  - Брюшная аорта локализуется кпереди от позвоночника и несколько слева от срединной линии тела.
- НПВ:
  - Брюшная часть НПВ визуализируется как анэхогенная трубка, идущая от уровня диафрагмы по правую сторону от срединной линии тела, позади печени, до околопупочной области, где объединяются общие подвздошные вены.
  - Диаметр НПВ может изменяться в зависимости от фазы дыхательного цикла. Задержка дыхания вначале приводит к уменьшению диаметра НПВ, однако в результате продолжительной задержки дыхания диаметр сосуда увеличивается.

РЕКОМЕНДОВАННЫЙ ПРОТОКОЛ УЗИ БРЮШНОЙ АОРТЫ И НИЖНЕЙ ПОЛОЙ ВЕНЫ [2]

- Обзорное исследование брюшной аорты в поперечной или сагиттальной плоскости:
  - Пациент находится в положении лежа на спине, брюшную аорту бегло сканируют в направлении сверху вниз в сагиттальной или поперечной плоскости.
  - Брюшную аорту исследуют на наличие очаговых расширений или патологии в просвете сосуда.
  - В ходе сканирования брюшной аорты записывают короткую кинопетлю.
- Исследование проксимальной части брюшной аорты в сагиттальной плоскости:
  - Получают срез, проходящий вдоль оси просвета проксимальной части брюшной аорты.
  - Визуализируют чревный ствол и верхнюю брыжеечную артерию.
  - Получают эхограммы проксимальной части брюшной аорты, на одной из которых между наружными краями сосуда оценивают его переднезадний размер **(рис. 7-3)**.
  - При наличии аневризмы измеряют максимальный диаметр и оценивают локализацию образования. Необходимо, если это возможно, определить расположение расширенного сегмента аорты по отношению к почечным артериям и бифуркации.
- Исследование средней части брюшной аорты в сагиттальной плоскости:
  - Получают срез, проходящий вдоль оси просвета средней части брюшной аорты.
  - Визуализируют место отхождения почечных артерий.

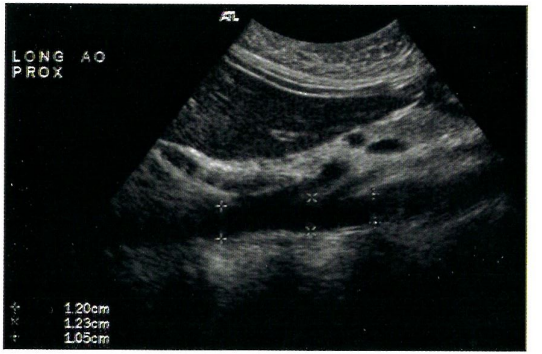

A

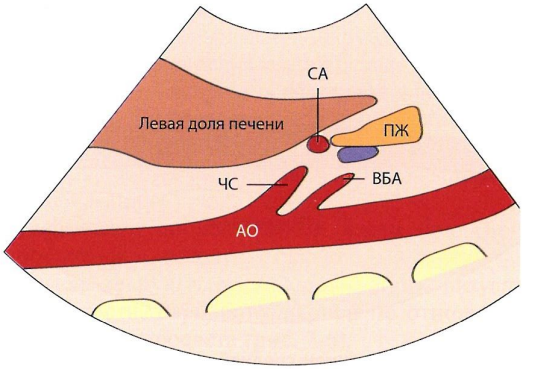

B

Рис. 7-3. УЗИ с измерением проксимальной части брюшной аорты, сагиттальная плоскость. А, В. Сагиттальный срез проходит через проксимальную часть аорты (*АО*), чревный ствол (*ЧС*), верхнюю брыжеечную артерию (*ВБА*), селезеночную артерию (*СА*), поджелудочную железу (*ПЖ*) и левую долю печени.



A

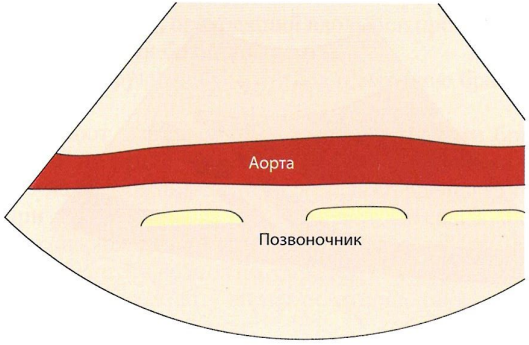

B

Рис. 7-4. А, В. УЗИ с измерением средней части брюшной аорты, сагиттальная плоскость*.

* На рисунке 7-4А маркеры расположены неправильно – измеряется наружный размер сосуда. – *Прим. ред.*

- Получают эхограммы средней части брюшной аорты, на одной из которых между наружными краями сосуда оценивают его переднезадний размер (рис. 7-4).
- При наличии аневризмы измеряют максимальный диаметр и оценивают локализацию образования. Необходимо, если это возможно, определить расположение расширенного сегмента аорты по отношению к почечным артериям и бифуркации.

- Исследование дистальной части брюшной аорты в сагиттальной плоскости:
  - Получают срез, проходящий вдоль оси просвета дистальной части брюшной аорты.
  - Дистальную часть брюшной аорты визуализируют чуть выше уровня бифуркации.
  - Получают эхограммы дистальной части брюшной аорты, на одной из которых между наружными краями сосуда оценивают его переднезадний размер (рис. 7-5).
  - При наличии аневризмы измеряют максимальный диаметр и оценивают локализацию образования. Желательно также определить расположение расширенного сегмента аорты по отношению к почечным артериям и бифуркации.
- Исследование проксимальной части брюшной аорты в поперечной плоскости:
  - Проксимальную часть брюшной аорты визуализируют в плоскости, перпендикулярной по отношению к оси сосудистого просвета (рис. 7-6).
  - Брюшную аорту визуализируют ниже уровня диафрагмы, в области чревного ствола.
  - Получают эхограммы проксимальной части брюшной аорты, на одной из которых между наружными краями сосуда оценивают его ширину.



A

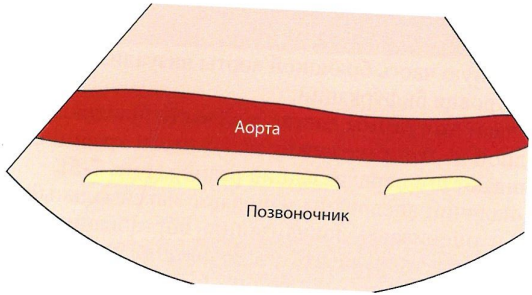

B

Рис. 7-5. **УЗИ с измерением дистальной части брюшной аорты, сагиттальная плоскость. А, В. Размер дистальной части брюшной аорты на сагиттальном срезе оценивают чуть выше места бифуркации.**

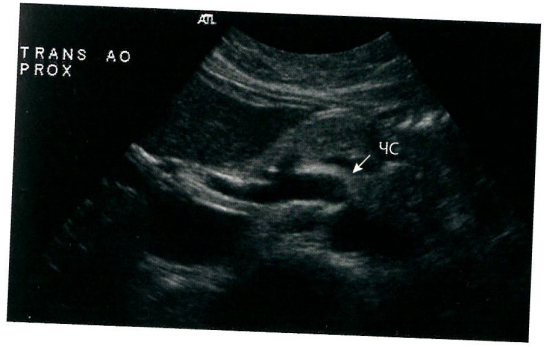

A

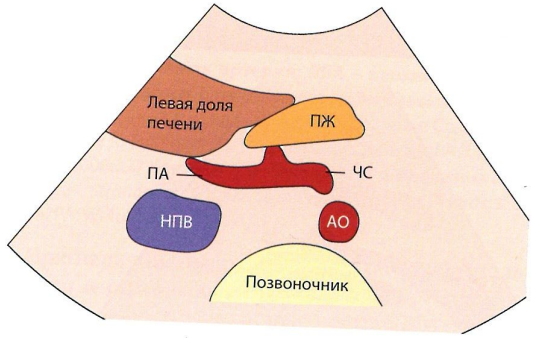

B

Рис. 7-6. **Поперечный срез на уровне чревного ствола. А, В. На поперечном срезе, проходящем через проксимальную часть брюшной аорты (*АО*) на уровне чревного ствола (*ЧС*), также определяются позвоночник, нижняя полая вена (*НПВ*), печеночная артерия (*ПА*), левая доля печени и поджелудочная железа (*ПЖ*).**

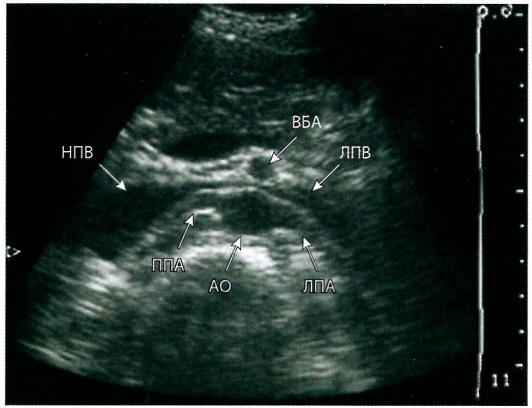

A

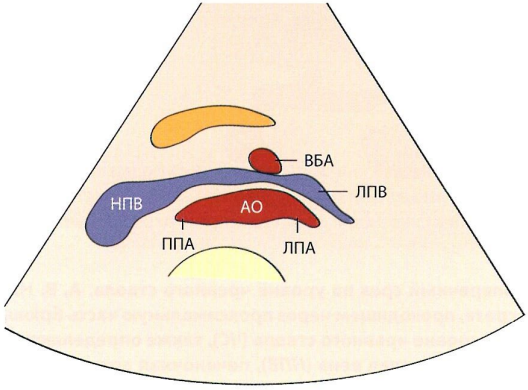

B

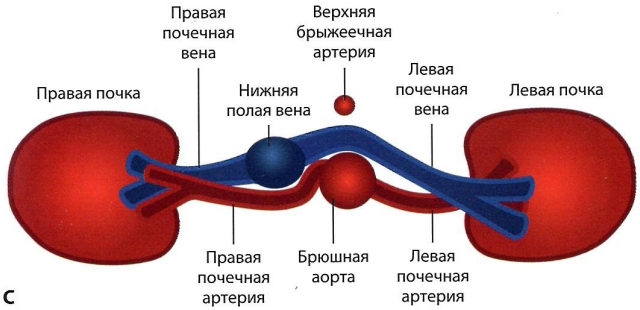

C

Рис. 7-7. УЗИ с измерением средней части брюшной аорты, поперечный срез на уровне почечных артерий. A, B. Поперечная плоскость проходит на уровне почечных сосудов. *АО* – аорта; *НПВ* – нижняя полая вена; *ЛПА* – левая почечная артерия; *ЛПВ* – левая почечная вена; *ППА* – правая почечная артерия; *ВБА* – верхняя брыжеечная артерия. C. Схематическое расположение почечных сосудов на поперечном срезе. (Рисунок A использован с разрешения Cosby K, Kendall J, eds. *Practical Guide to Emergency Ultrasound*. Philadelphia, PA: Lippincott Williams & Wilkins; 2006:227. Рисунок C использован с разрешения Zierler RE, Dawson DL, eds. *Strandness's Duplex Scanning in Vascular Disorders*. 5th ed. Philadelphia, PA: Wolters Kluwer; 2015.)

- При наличии аневризмы измеряют максимальный диаметр и оценивают локализацию образования. Необходимо, если это возможно, определить расположение расширенного сегмента аорты относительно почечных артерий и бифуркации.
- Исследование средней части брюшной аорты в поперечной плоскости:
  - Среднюю часть брюшной аорты визуализируют в плоскости, перпендикулярной по отношению к оси сосудистого просвета.
  - Визуализируют место отхождения почечных артерий **(рис. 7-7)**.

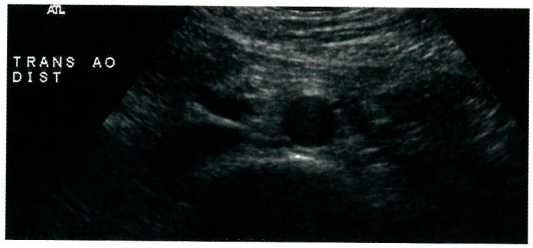

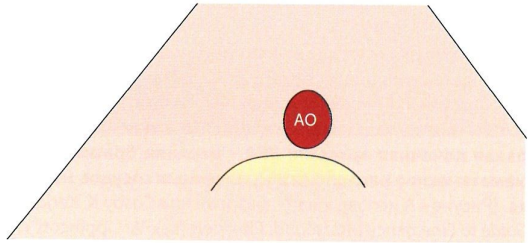

Рис. 7-8. УЗИ дистальной части брюшной аорты, поперечная плоскость. А, В. Поперечный срез проходит через брюшную аорту (*AO*) чуть проксимальнее места бифуркации сосуда.

- Получают эхограммы средней части брюшной аорты, на одной из которых между наружными краями сосуда оценивают его ширину.
- При наличии аневризмы брюшной аорты измеряют максимальный диаметр и оценивают локализацию образования. Необходимо, если это возможно, определить расположение расширенного сегмента аорты относительно почечных артерий и бифуркации.

- Исследование дистальной части брюшной аорты в поперечной плоскости:

- Дистальную часть брюшной аорты визуализируют в плоскости, перпендикулярной по отношению к оси сосудистого просвета.
- Дистальную часть брюшной аорты визуализируют чуть выше уровня бифуркации **(рис. 7-8)**.
- Получают эхограммы дистальной части брюшной аорты, на одной из которых между наружными краями сосуда оценивают его ширину.
- При наличии аневризмы брюшной аорты измеряют максимальный диаметр и оценивают локализацию образования. Необходимо, если это возможно, определить расположение расширенного сегмента аорты относительно почечных артерий и бифуркации.

- Общие подвздошные артерии:
  - Проксимальные части правой и левой общих подвздошных артерий визуализируют в сагиттальной плоскости. Данные срезы должны быть ориентированы вдоль оси исследуемого сосуда **(рис. 7-9)**.
  - Проксимальные части правой и левой общих подвздошных артерий визуализируют в поперечной плоскости. Данные срезы должны быть ориентированы перпендикулярно оси исследуемого сосуда **(рис. 7-10)**.
  - Каждую общую подвздошную артерию измеряют в наиболее широкой части между наружными стенками сосуда.
  - При наличии аневризмы подвздошной артерии оценивают наибольший диаметр и локализацию образования.
- Исследование НПВ в сагиттальной и поперечной плоскостях:
  - Внутрипеченочный сегмент НПВ визуализируют в сагиттальной плоскости.
  - Почечный сегмент НПВ визуализируют в сагиттальной и поперечной плоскостях **(рис. 7-11)**.

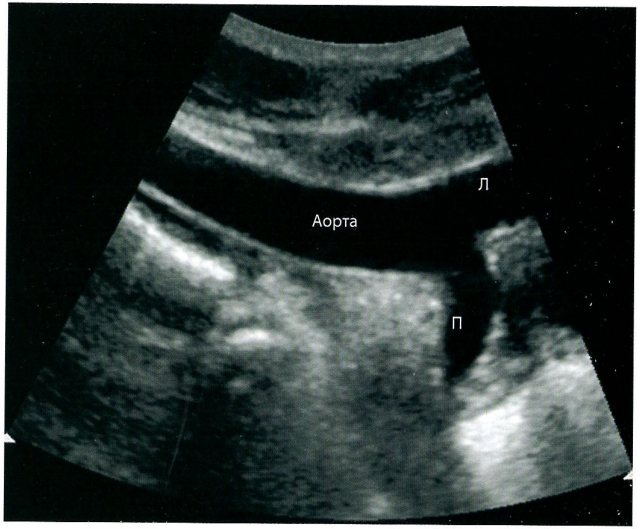

Рис. 7-9. УЗИ проксимальных отделов общих подвздошных артерий, сагиттальная плоскость, косой срез. Визуализируются дистальная часть и бифуркация аорты, левая (*Л*) и правая (*П*) общие подвздошные артерии. (Рисунок использован с разрешения Philips Medical System, Bothell, WA.)

- Инфраренальный сегмент НПВ визуализируют в сагиттальной и поперечной плоскостях.
- Дополнительные плоскости сканирования [1, 3]:
  - Оценить проходимость аорты и подвздошных артерий, а также идентифицировать тромбоз позволяют ЦДК и/или спектральная допплерография.
    - Супраренальный отдел аорты = низкорезистентный кровоток **(рис. 7-12)**.

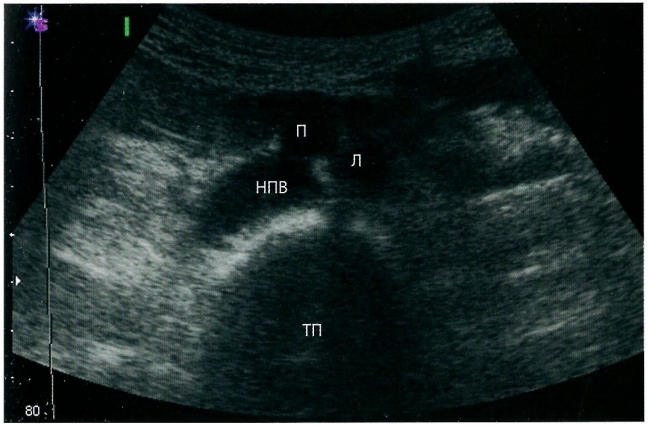

Рис. 7-10. УЗИ бифуркации аорты, поперечная плоскость. Правая (*П*) и левая (*Л*) подвздошные артерии визуализируются несколько кпереди от нижней полой вены (*НПВ*) и тела позвонка (*ТП*). (Рисунок использован с разрешения Cosby KS, Kendall JL, eds. *Practical Guide to Emergency Ultrasound*. 2nd ed. Philadelphia, PA: Wolters Kluwer Health/Lippincott Williams & Wilkins; 2013.)

    - Инфраренальный отдел аорты = высокорезистентный кровоток **(рис. 7-13)**.
  - Согласно требованиям некоторых медицинских учреждений при исследовании брюшной аорты необходимо также оценить состояние почек, и наоборот.
  - Для уточнения локализации аневризмы брюшной аорты относительно других анатомических структур используют расширенный угол обзора, цветовое картирование и горизонтальную ориентацию изображения.
  - Также может быть выполнено допплеровское исследование основных ветвей брюшной аорты [1, 3]:

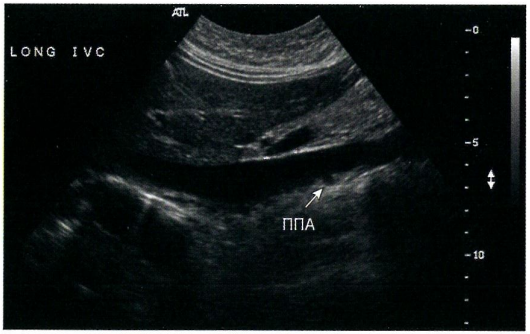

A

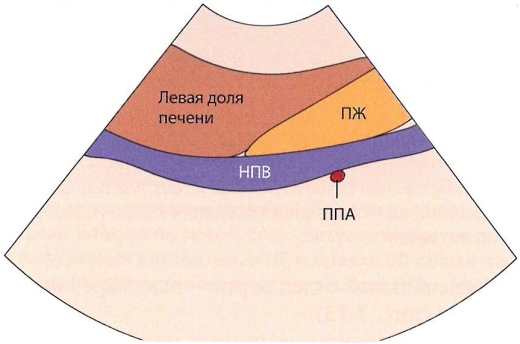

B

Рис. 7-11. УЗИ НПВ, сагиттальная плоскость. А, В. На сагиттальном срезе, проходящем через НПВ, также визуализируются левая доля печени, поджелудочная железа (*ПЖ*) и правая почечная артерия (*ППА*), локализующаяся кзади от НПВ.

Рис. 7-13. Спектр кровотока в дистальной части аорты характеризуется высокой резистентностью. (Рисунок использован с разрешения Kupinski AM, ed. *The Vascular System*. 2nd ed. Philadelphia, PA: Wolters Kluwer; 2017.)

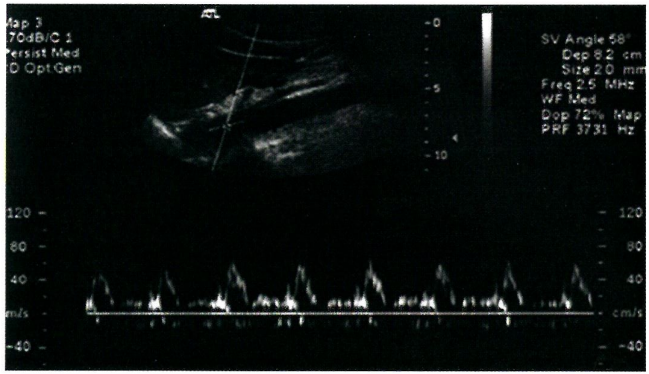

Рис. 7-12. Спектр кровотока в аорте выше уровня чревного ствола характеризуется низкой резистентностью. (Рисунок использован с разрешения Kupinski AM, ed. *The Vascular System*. Philadelphia, PA: Wolters Kluwer Health/Lippincott Williams & Wilkins; 2012.)

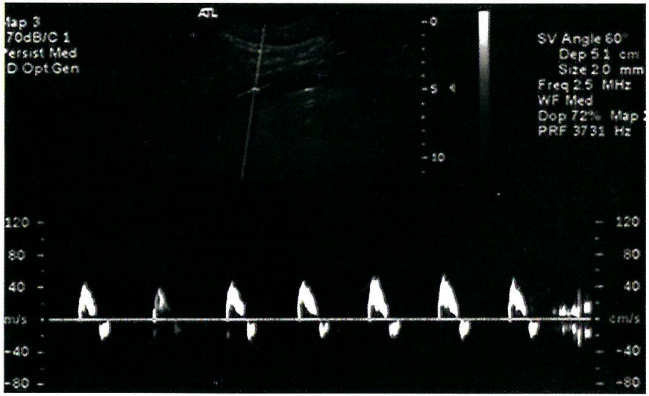

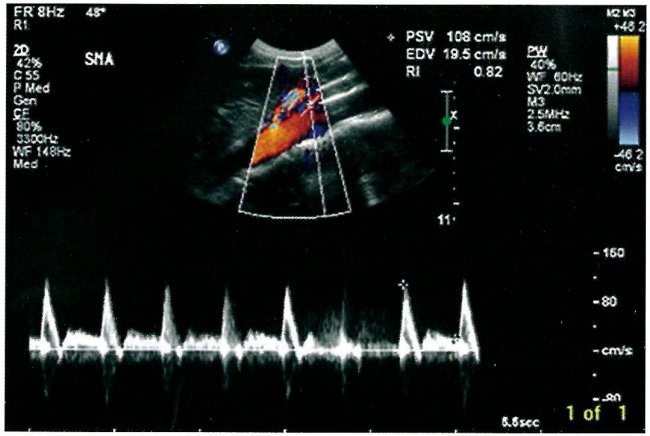

Рис. 7-14. Спектр кровотока в верхней брыжеечной артерии не изменен и имеет высокорезистентный характер. (Рисунок использован с разрешения Kupinski AM, ed. *The Vascular System*. 2nd ed. Philadelphia, PA: Wolters Kluwer; 2017.)

- Чревный ствол = низкорезистентный кровоток:
  - Общая печеночная артерия = низкорезистентный кровоток.
  - Селезеночная артерия = низкорезистентный кровоток.
- Верхняя брыжеечная артерия:
  - Натощак = высокорезистентный кровоток **(рис. 7-14)**.
  - 30–90 мин после приема пищи = низкорезистентный кровоток.
- Почечные артерии = низкорезистентный кровоток.
- Общие подвздошные артерии = высокорезистентный кровоток.

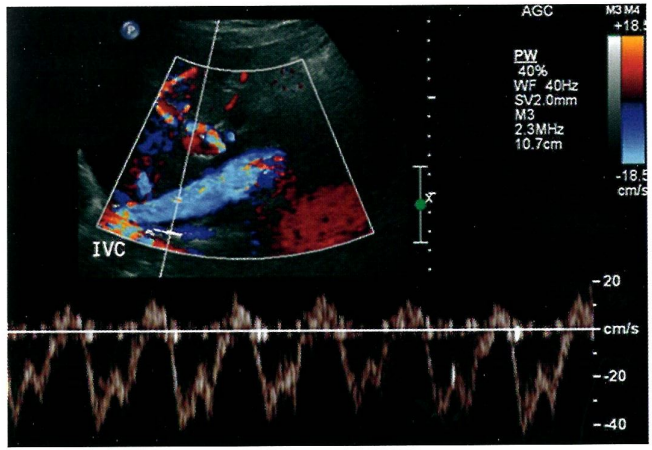

Рис. 7-15. Спектральный анализ нормального кровотока в НПВ. Кровоток в проксимальной части НПВ характеризуется умеренной пульсативностью, что обусловлено близким расположением к сердцу. (Рисунок использован с разрешения Kupinski AM, ed. *The Vascular System*. 2nd ed. Philadelphia, PA: Wolters Kluwer; 2017.)

- Оценить проходимость и идентифицировать тромбоз НПВ позволяют ЦДК и/или спектральная допплерография.
  - НПВ = пульсативный профиль вблизи сердца, более фазный по мере приближения к общим подвздошным венам **(рис. 7-15)**.
  - Печеночные вены = пульсативный, трехфазный профиль скорости кровотока.
  - Почечные вены = медленный, непрерывный кровоток.

СОВЕТЫ ПО ПРОВЕДЕНИЮ СКАНИРОВАНИЯ [4, 5]

- Качество визуализации отдельных сегментов брюшной аорты может повышаться на фоне глубокого вдоха или полного выдоха.
- Визуализацию среднего и дистального отделов брюшной аорты у пациентов с ожирением рекомендуется начинать с левого бока, пациент при этом должен находиться в положении лежа на левом боку.

ДИАМЕТР БРЮШНОЙ АОРТЫ И НИЖНЕЙ ПОЛОЙ ВЕНЫ В НОРМЕ [1, 3–5]

- Брюшная аорта:
  - Надчревный отдел = 2,5–2,7 см у мужчин и 2,1–2,3 см у женщин.
  - Инфраренальный отдел = 2,0–2,4 см у мужчин и 1,7–2,2 см у женщин.
  - Общие подвздошные артерии ≤1,5 см.
- НПВ:
  - ≤2,5 см.

ОСНОВНЫЕ ЗАБОЛЕВАНИЯ БРЮШНОЙ АОРТЫ И НИЖНЕЙ ПОЛОЙ ВЕНЫ [3]

- Аневризма – расширение брюшной аорты:

Рис. 7-16. Аневризма брюшной аорты. А. Дистальнее неизмененного участка аорты (между *маркерами-измерителями*) визуализируется аневризма. В. Определяется аневризма брюшной аорты (между *маркерами-измерителями*). (Рисунки использованы с разрешения Kawamura D, Lunsford B, eds. *Abdomen and Superficial Structures*. 3rd ed. Philadelphia, PA: Wolters Kluwer Health/Lippincott Williams & Wilkins; 2012.)

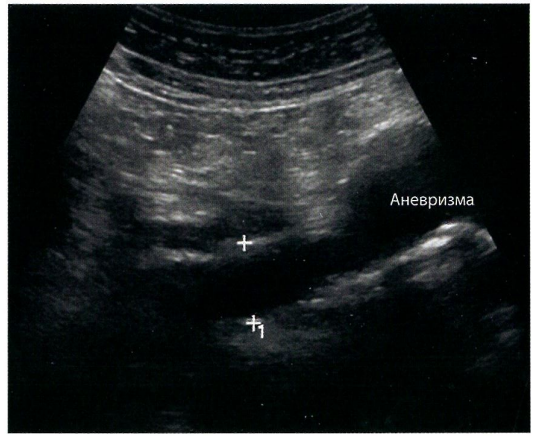

A

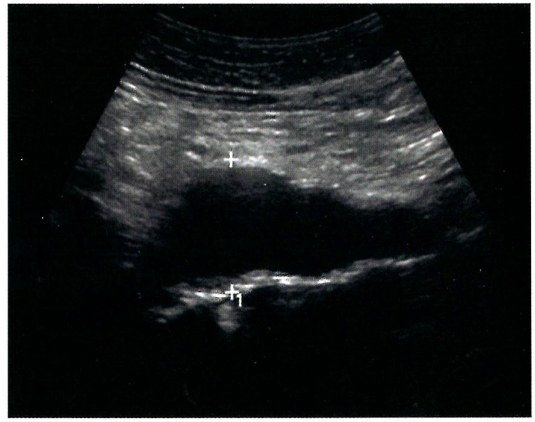

B

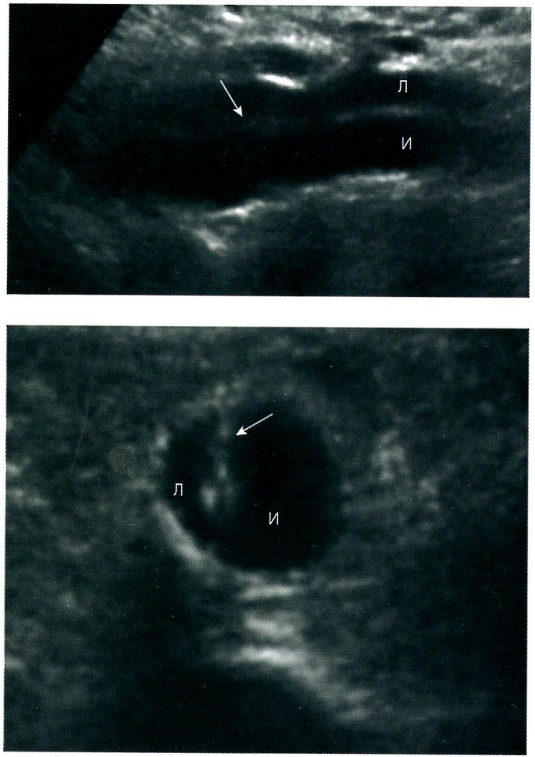

A

B

Рис. 7-17. Расслоение аорты. А, В. Расслоение аорты сопровождается появлением интимального лоскута (*стрелка*), а также формированием истинного (*И*) и ложного (*Л*) просветов. (Рисунки использованы с разрешения Brant WE, Helms C, eds. *Fundamentals of Diagnostic Radiology*. 4th ed. Philadelphia, PA: Wolters Kluwer Health/Lippincott Williams & Wilkins; 2012.)

- Клиническая картина:
  - Пульсирующее образование в брюшной полости.
  - Аускультативные феномены в брюшной полости.
  - Боль в спине.
  - Боль в животе.
  - Боль в нижней конечности (перемежающаяся хромота).
- УЗИ:
  - Диаметр аорты >3 см **(рис. 7-16)**.
  - В просвете аорты находят тромб.
  - Давний тромб может быть кальцифицирован и иметь акустическую тень.
  - Аневризма в большинстве случаев локализуется инфраренально и нередко распространяется на общие подвздошные артерии.
  - Аневризма в большинстве случаев имеет веретеновидную форму (постепенное расширение брюшной аорты).

- Расслоение брюшной аорты – разделение слоев, образующих стенку брюшной аорты.
  - Клиническая картина:
    - Выраженная боль в грудной клетке.
    - Артериальная гипертензия.
    - Боль в животе.
    - Боль в пояснице.
    - Неврологическая симптоматика.
  - УЗИ:
    - Может визуализироваться аневризма.
    - Может определяться интимальный лоскут **(рис. 7-17)**.
- Тромбоз НПВ – наличие сгустка крови в просвете НПВ:
  - Клиническая картина:
    - Венозный тромбоз или нарушения свертываемости крови в анамнезе.



Рис. 7-18. Тромбоз НПВ. В просвете НПВ определяется тромб (*стрелка*). (Рисунок использован с разрешения Penny SM, ed. *Examination Review for Ultrasound*. Philadelphia, PA: Wolters Kluwer Health/Lippincott Williams & Wilkins; 2010.)

- УЗИ:
  - Гиперэхогенный сгусток в просвете НПВ **(рис. 7-18)**.
  - Тромб может быть изоэхогенен крови.
  - Кровоток в НПВ может быть сохранен, снижен или отсутствовать (окклюзия).

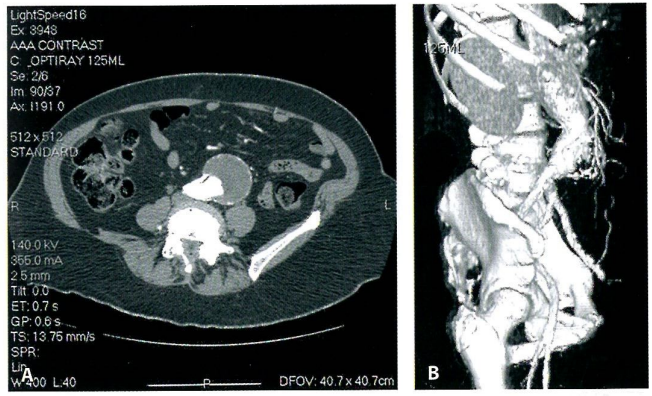

Рис. 7-19. КТ, выполненная по поводу аневризмы брюшной аорты. А. Характерная лучевая картина аневризмы. В. КТ-ангиография. (Рисунки использованы с разрешения Madden M, ed. *Introduction to Sectional Anatomy*. 3rd ed. Philadelphia, PA: Wolters Kluwer Health/Lippincott Williams & Wilkins; 2012.)

ДОПОЛНИТЕЛЬНЫЕ ЗОНЫ ИНТЕРЕСА

- В контексте аневризмы брюшной аорты обычно требуется оценить состояние почек. Почечные артерии, их ветви, а также почечные вены исследуют на наличие признаков недостаточности кровоснабжения почек.
- При выявлении аневризмы брюшной аорты исключают сопутствующее расширение общих подвздошных артерий.

ЛУЧЕВАЯ КАРТИНА ПРИ ДРУГИХ МЕТОДАХ ВИЗУАЛИЗАЦИИ

- КТ, аневризма брюшной аорты **(рис. 7-19)**.
- МРТ, аневризма брюшной аорты **(рис. 7-20)**.



Рис. 7-20. МРТ, выполненная по поводу аневризмы брюшной аорты, фронтальный срез. (Рисунок использован с разрешения Higgins CB, de Roos A, eds. *MRI and CT of the Cardiovascular System*. 3rd ed. Philadelphia, PA: Wolters Kluwer Health/Lippincott Williams & Wilkins; 2013.)

ЛИТЕРАТУРА

1. Kupinski AM. *The Vascular System.* 2nd ed. Philadelphia, PA: Wolters Kluwer; 2018:309–334, 353–362.
2. AIUM practice parameter for the performance of diagnostic and screening ultrasound examinations of the abdominal aorta in adults. https://www.aium.org/resources/guidelines/abdominalAorta.pdf. Accessed September 15, 2018.
3. Penny SM. *Examination Review for Ultrasound: Abdomen & Obstetrics and Gynecology.* 2nd ed. Philadelphia, PA: Wolters Kluwer; 2018:151–167.
4. Rumack CM, Wilson SR, Charboneau JW, Levine D. *Diagnostic Ultrasound.* 4th ed. Philadelphia, PA: Elsevier; 2011:447–485.
5. Sanders RC, Hall-Terracciano B. *Clinical Sonography: A Practical Guide.* 5th ed. Philadelphia, PA: Wolters Kluwer; 2016:381–389, 488–494, 536–538.

ГЛАВА 8

Желудочно-кишечный тракт

ВВЕДЕНИЕ

Несмотря на то что возможности ультразвуковой диагностики в исследовании ЖКТ зачастую ограниченны, существует несколько исключений, в которых УЗИ имеет особенную ценность. В частности, стеноз привратника, инвагинация кишечника и аппендицит могут быть диагностированы посредством УЗИ без использования дополнительных методов визуализации. В данной главе описываются особенности выполнения исследований по поводу этих часто встречающихся заболеваний, а также представлена информация, касающаяся УЗИ ЖКТ в целом.

РЕКОМЕНДАЦИИ AIUM В ОТНОШЕНИИ УЗИ ЖКТ [1]

- ЖКТ оценивают следующим образом:
  - При подозрении на патологию кишечника последний исследуют на наличие утолщения стенки, расширения петель, гипертрофии мышечного слоя, объемных образований, патологической васкуляризации и других нарушений.
  - При возникновении неукротимой рвоты у новорожденного может быть показано сканирование привратника желудка и соседних структур.
  - Для визуализации аппендикса и остальных петель кишечника выполняют УЗИ с дозированной компрессией.

  - Утолщение стенки кишечника выявляют путем ее измерения, а использование режимов допплеровского картирования позволяет обнаружить гиперваскуляризацию.

ОСНОВНЫЕ СВЕДЕНИЯ ОБ АНАТОМИИ И ФИЗИОЛОГИИ ЖКТ [2–4]

- Анатомия и физиология кишечника:
  - ЖКТ состоит из следующих отделов: ротовой полости, пищевода, желудка, тонкой и толстой, или ободочной, кишки **(рис. 8-1)**.
  - Движение пищевого комка и продуктов жизнедеятельности по ЖКТ осуществляется благодаря сегментации, сократительной активности и перистальтике.
  - Желудок выполняет функцию временного резервуара для поглощенной жидкой и твердой пищи.
  - Переваривание и всасывание питательных веществ происходит главным образом в тонкой кишке.
  - Отделы тонкого кишечника: двенадцатиперстная, тощая и подвздошная кишка.
  - В ободочной кишке, «обрамляющей» тонкую кишку, происходят всасывание жидкости и формирование каловых масс.
  - Отделы толстого кишечника: слепая, восходящая ободочная, поперечная ободочная, нисходящая ободочная, сигмовидная, прямая кишка.
  - Стенка кишечника состоит из следующих слоев: поверхностный слой слизистой оболочки, глубокий слой слизистой оболочки, подслизистый слой, мышечная и серозная оболочки. Наличие этих слоев позволяет идентифицировать кишечник во время УЗИ по так называемому

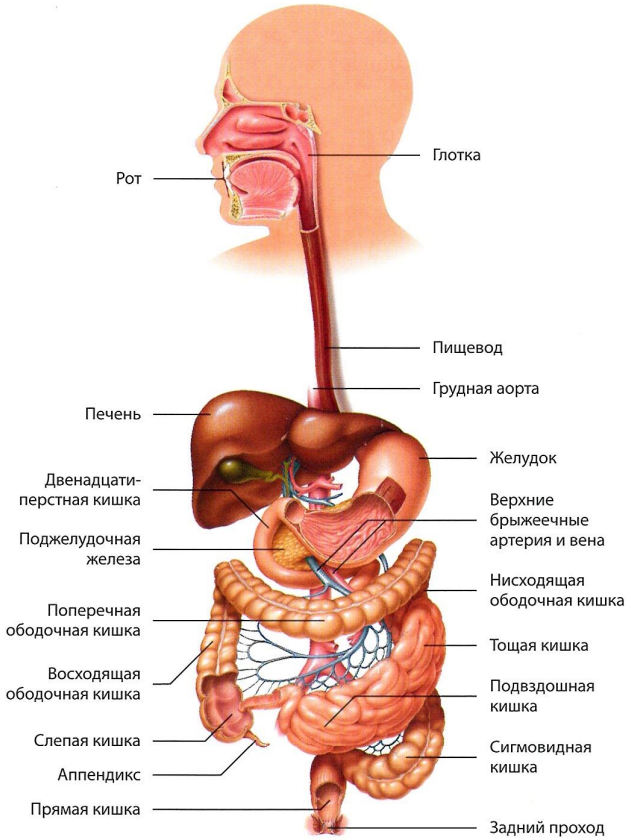

Рис. 8-1. Анатомия ЖКТ. (Изображение использовано с разрешения Kawamura D, Nolan T, eds. *Abdomen and Superficial Structures*. 4th ed. Philadelphia, PA: Wolters Kluwer; 2017.)

признаку «двухконтурной стенки» («gut signature») **(рис. 8-2** и **8-3)**.

- Анатомия и физиология гипертрофического пилоростеноза новорожденных (ГПН) [2, 3, 5]:
  - Желудок состоит из дна, тела и пилорического отдела, или привратника; последний отдел расположен наиболее дистально **(рис. 8-4)**.
  - Привратник состоит из преддверия, открывающегося в тело желудка, и канала привратника, открывающегося в двенадцатиперстную кишку.
  - Сфинктер привратника обычно локализуется справа от срединной линии между привратником и проксимальным отделом двенадцатиперстной кишки и контролирует опорожнение желудка.



Рис. 8-2. Строение стенки пищеварительного тракта. На схеме представлены компоненты кишечной стенки, соотнесенные с ультразвуковой картиной. (Изображение использовано с разрешения Sanders RC, ed. *Clinical Sonography: A Practical Guide*. 5th ed. Philadelphia, PA: Wolters Kluwer; 2015.)

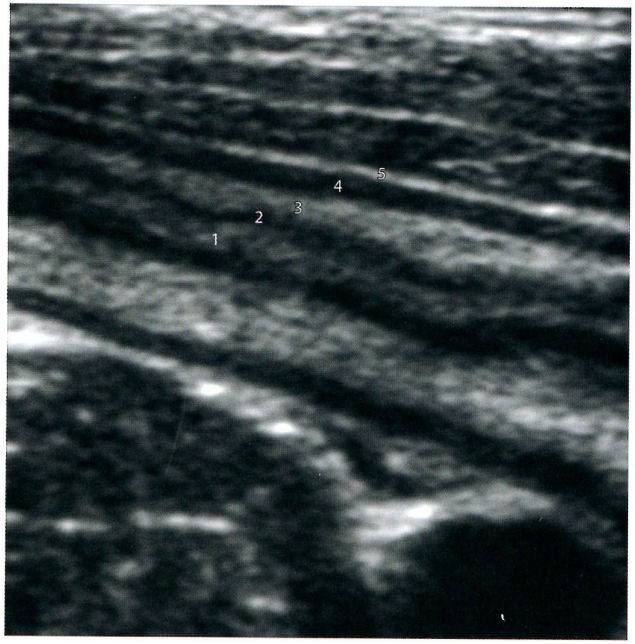

Рис. 8-3. Признак «двухконтурной стенки»: послойное строение стенки кишечника на эхограмме. ***1*** **– эхогенный поверхностный слой слизистой оболочки;** ***2*** **– гипоэхогенный глубокий слой (мышечная пластинка) слизистой оболочки;** ***3*** **– эхогенная подслизистая основа;** ***4*** **– гипоэхогенная мышечная оболочка;** ***5*** **– эхогенная серозная оболочка.** (Рисунок использован с разрешения Kassa Darge, MD.)

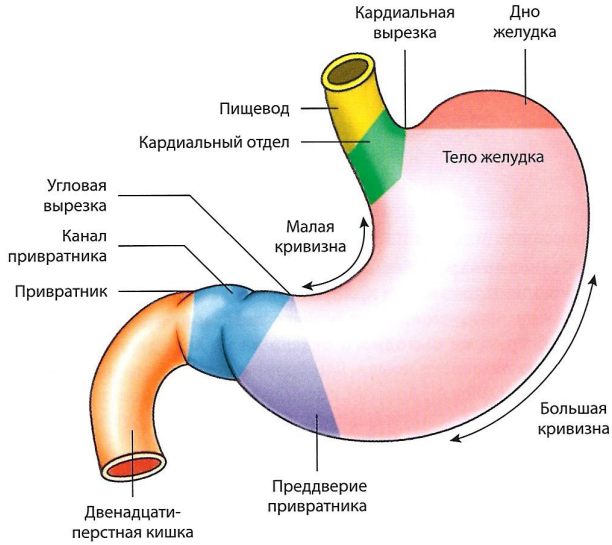

Рис. 8-4. Анатомия желудка. (Изображение использовано с разрешения Moore KL, Agur AM, Dalley AF, eds. *Essential Clinical Anatomy*. 5th ed. Philadelphia, PA: Wolters Kluwer Health/Lippincott Williams & Wilkins; 2014.)

- ГПН представляет собой нарушение сократительной способности сфинктера привратника, в результате которого затрудняется опорожнение желудка и возникает обструкция выходного отдела желудка **(рис. 8-5)**.
- ГПН может стать причиной неукротимой рвоты, тяжелого обезвоживания и потери массы тела.

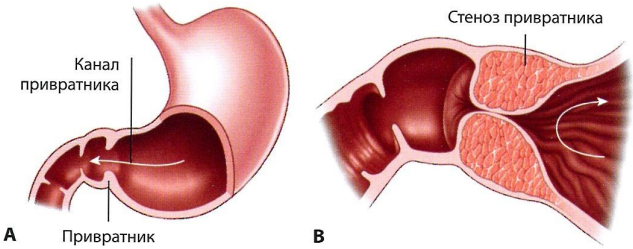

Рис. 8-5. Стеноз привратника. А. В норме жидкая и твердая пища свободно проходит через канал привратника (*стрелка*). В. При пилоростенозе в результате утолщения мышц сфинктера привратника развивается обструкция выходного отдела желудка, препятствующая продвижению пищевого комка. (Изображения использованы с разрешения Moore KL, Dalley AF, Agur AM, eds. *Clinically Oriented Anatomy*. 7th ed. Philadelphia, PA: Wolters Kluwer Health/Lippincott Williams & Wilkins; 2013.)



Рис. 8-6. Инвагинация кишечника. Инвагинацией называют телескопирование проксимального сегмента кишечника (инвагинат) в просвет дистального сегмента (влагалище инвагината). (Изображение использовано с разрешения Fiser SM, ed. *ABSITE Review*. 3rd ed. Philadelphia, PA: Wolters Kluwer Health/Lippincott Williams & Wilkins; 2010.)

- Анатомия и физиология инвагинации кишечника:
  - Инвагинация представляет собой вхождение проксимального сегмента кишечника в просвет дистального сегмента.
  - Проксимальный сегмент кишечника называют инвагинатом, а дистальный – влагалищем инвагината **(рис. 8-6)**.
  - Инвагинация возможна на любом участке кишечника, однако чаще всего происходит в правом нижнем квадранте брюшной полости в области илеоцекального клапана; такая инвагинация называется подвздошно-ободочной.
  - В результате инвагинации развивается кишечная непроходимость и могут возникнуть ишемия и гангрена кишечника.
- Анатомия и физиология аппендикса [3, 6]:
  - Аппендикс (червеобразный отросток) представляет собой трубчатую структуру, состоящую из основания, которое открывается в просвет слепой кишки, и головки, или верхушки.
  - Аппендикс обычно локализуется в правом нижнем квадранте брюшной полости, вблизи илеоцекального клапана; данную область называют также точкой МакБерни, однако локализация аппендикса может варьировать.
  - Точку МакБерни находят следующим образом: правую переднюю верхнюю подвздошную ость и пупок соединяют воображаемой линией, аппендикс при этом, как правило, локализуется на границе между дистальной и средней третями этой линии **(рис. 8-7)**.
  - Локализация аппендикса во время беременности может меняться **(рис. 8-8)**.
  - Роль аппендикса до конца не изучена, однако известно, что он может служить резервуаром для полезной микрофлоры, таким образом выполняя важную функцию поддержания иммунного гомеостаза кишечника.

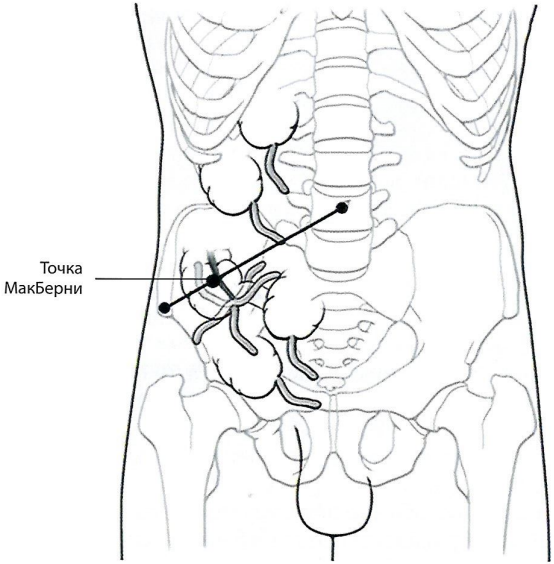

Рис. 8-7. Локализация точки МакБерни и возможные варианты расположения аппендикса. Чтобы найти точку МакБерни, необходимо соединить правую переднюю верхнюю подвздошную ость и пупок воображаемой линией, аппендикс при этом, как правило, локализуется на границе между дистальной и средней третями этой линии. (Изображение использовано с разрешения Romans L, ed. *Computed Tomography for Technologists*. Philadelphia, PA: Wolters Kluwer Health/Lippincott Williams & Wilkins; 2010.)

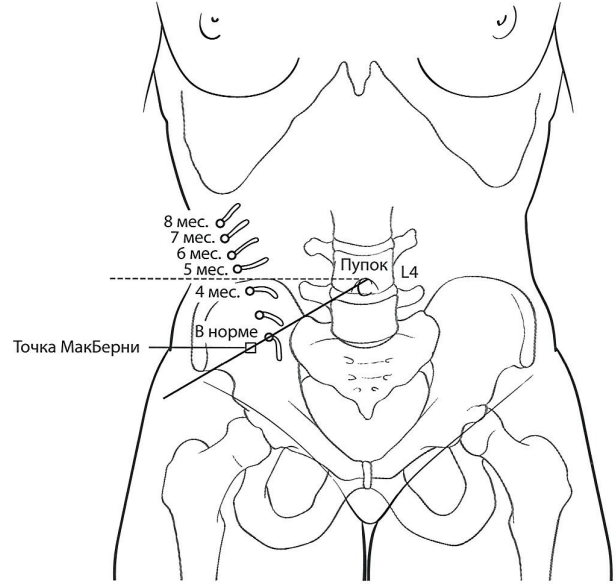

Рис. 8-8. Локализация аппендикса во время беременности. (Изображение использовано с разрешения Beall M, Ross MH, eds. *Lippincott's Obstetrics Case-Based Review*. Philadelphia, PA: Wolters Kluwer Health/Lippincott Williams & Wilkins; 2011.)

ПОДГОТОВКА ПАЦИЕНТА К УЗИ ЖКТ [3]

- Исследование кишечника в общих случаях.
  - УЗИ выполняют перед проведением любых других диагностических процедур, требующих применения контрастного средства на основе бария.
  - Подготовка, как правило, не требуется, однако если зоной интереса является желудок или двенадцатиперстная кишка, пациента просят выпить 300–1200 мл воды через соломинку. Исследование желудка желательно выполнять через 10–15 мин после употребления воды*.
  - Для УЗИ дистального отдела толстой кишки может потребоваться назначение клизмы с водой, особенно если необходимо исключить внутрипросветное образование.
- ГПН.
  - Желудок новорожденного должен быть частично наполнен.
  - Если объем жидкости, находящейся в преддверии привратника, недостаточен для отчетливой визуализации сфинктера привратника, можно ввести небольшое количество раствора глюкозы перорально или через назогастральный зонд.
  - Для удержания ребенка в положении лежа на правом боку может потребоваться помощь ассистента.
- Инвагинация кишечника.
  - Подготовка пациента не требуется.
  - УЗИ выполняют перед проведением любых других диагностических процедур, требующих применения контрастного средства на основе бария.

* В некоторых клинических ситуациях употребление жидкости может быть противопоказано.

- Аппендикс.
  - Подготовка пациента не требуется.
  - УЗИ выполняют перед проведением любых других диагностических процедур, требующих применения контрастного средства на основе бария.

РЕКОМЕНДОВАННОЕ ОБОРУДОВАНИЕ [3, 7]

- Исследование кишечника в общих случаях.
  - Желудок исследуют конвексным датчиком с частотой 3,5 или 5 МГц (для исследования стенки желудка используют более высокие рабочие частоты).
  - Тонкая кишка исследуется конвексным датчиком с частотой 2–5 МГц либо линейным датчиком с частотой 7,5–14 МГц.
  - Ободочная кишка исследуется конвексным датчиком с частотой 2–5 МГц.
  - Прямую кишку исследуют ректальным датчиком с частотой 7,5 МГц.
- ГПН.
  - Линейный датчик с частотой 7,5 МГц или выше.
  - Раствор глюкозы.
  - Бутылочка с соской.
- Инвагинация кишечника.
  - Конвексный датчик с частотой 3,5 или 5 МГц.
  - Датчик с частотой 7,5 МГц или выше.
- Аппендикс.
  - Датчик с частотой 7,5 МГц или выше.
  - Конвексный датчик с частотой 3,5 или 5 МГц.

ИЗУЧЕНИЕ МЕДИЦИНСКОЙ ДОКУМЕНТАЦИИ И СБОР АНАМНЕЗА

- Характерные изменения лабораторных показателей представлены в **таблице 8.1**.
- Изучают предыдущие заключения и изображения, полученные при помощи КТ, МРТ, рентгенографии и других методов диагностики.
- Основные вопросы, уточняющие анамнез заболевания:
  - Исследование кишечника в общих случаях.
    - Боль в животе носит локальный характер? *Разлитой дискомфорт в животе может не сопровождаться наличием явных ультразвуковых находок, поэтому следует попросить пациента указать точку наибольшей болезненности. Сканирование в указанной точке может оказаться наиболее информативным.*
    - Наблюдалась ли у вас рвота или диарея? *При наличии указания на недавно перенесенную рвоту или диарею следует уточнить частоту, а также время появления этих симптомов.*
    - Переносили ли вы хирургические вмешательства на органах брюшной полости? *В контексте исследования любых органов брюшной полости данный вопрос имеет принципиальное значение. Кроме того,*

Таблица 8-1 ИЗМЕНЕНИЯ ЛАБОРАТОРНЫХ ПОКАЗАТЕЛЕЙ ПРИ ЗАБОЛЕВАНИЯХ ЖКТ

Лабораторный показатель	Возможная патология ЖКТ
↑ Лейкоциты	Воспаление или инфицирование кишечника (например, дивертикулит, аппендицит, инвагинация, энтероколит и др.)

ответ на этот вопрос позволяет оценить состояние здоровья пациента в целом.
- Отмечаете ли вы потерю массы тела? *Ответ на этот вопрос позволяет оценить состояние здоровья пациента в целом, а также заподозрить наличие злокачественного процесса.*

- ГПН.
  - Пациент – первенец мужского пола? *ГПН чаще всего обнаруживают у первенцев мужского пола в первые 2–6 недель жизни.*
  - Рвота неукротимая и без примесей желчи? *Для ГПН характерна неукротимая рвота, не содержащая желчи.*
  - Отмечается ли потеря массы тела? *ГПН часто сопровождается потерей массы тела. Прибавление массы может свидетельствовать о наличии другого заболевания.*
  - Имеются ли признаки обезвоживания? *Обезвоживание часто встречается у младенцев с ГПН в связи с нарушением всасывания жидкости.*
  - Рекомендовал ли лечащий врач скорректировать кормление (например, сменить молочную смесь)? *Если ребенок находится на искусственном вскармливании, педиатр в первую очередь мог порекомендовать перейти на употребление другой смеси.*
  - Назначал ли лечащий врач препараты, снижающие кислотность желудка? *Педиатр мог в первую очередь назначить прием препаратов, снижающих кислотность желудка.*
  - Пальпируется ли гипертрофированный пилорический отдел? *Данный симптом также называют признаком «оливы».*

- Инвагинация кишечника.
  - Боль в животе носит локальный или диффузный характер? *О локальной боли говорят, если ребенок может указать одним пальцем в точку наибольшей болезненности. Следует помнить, что инвагинация в большинстве случаев локализуется в правом нижнем квадранте брюшной полости.*
  - Носят ли боли в животе преходящий характер? *Боль в области инвагинации может эпизодически повторяться и ослабевать.*
  - Напоминает ли стул по виду малиновое желе? *Стул по типу «малинового желе» является ключевым симптомом инвагинации кишечника.*
- Аппендикс.
  - Имеются ли тошнота и рвота? *При аппендиците боль в животе обычно предшествует появлению тошноты и рвоты.*
  - Боль в животе имеет диффузный характер? *Первым симптомом аппендицита может быть разлитая боль в животе, которая затем смещается в правый нижний квадрант.*
  - Боль в животе имеет локальный характер? *Следует попросить пациента указать точку наибольшей болезненности. Прицельное исследование данной области может оказаться наиболее информативным.*
  - Имеется ли положительный симптом Щеткина–Блюмберга? *Симптом Щеткина–Блюмберга характеризуется усилением болевых ощущений вслед за прекращением надавливания на переднюю брюшную стенку.*

УЛЬТРАЗВУКОВЫЕ ХАРАКТЕРИСТИКИ КИШЕЧНИКА В НОРМЕ [3, 4]

- Исследование кишечника в общих случаях.
  - В норме кишечник имеет тонкую стенку **(рис. 8-9)**.
  - В норме кишечник свободно поддается сдавлению.
  - В норме тонкая кишка визуализируется даже при отсутствии в ее просвете жидкости или газа **(рис. 8-10)**.
  - Может визуализироваться ободочная кишка, содержащая жидкость или газ **(рис. 8-11)**.
  - Должна определяться перистальтика.
- ГПН.
  - Сфинктер привратника в норме не должен быть утолщен.
  - При УЗИ в режиме реального времени в норме отмечают, что сфинктер привратника свободно открывается

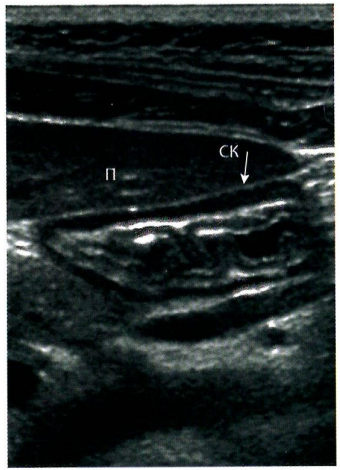

Рис. 8-9. Неизмененная стенка кишечника (*СК*). УЗИ органов правого верхнего квадранта брюшной полости на уровне печени (*П*). Визуализируется неизмененная стенка кишечника, слои которой имеют различную эхогенность. (Рисунок использован с разрешения Sanders RC, ed. *Clinical Sonography: A Practical Guide*. 5th ed. Philadelphia, PA: Wolters Kluwer; 2015.)

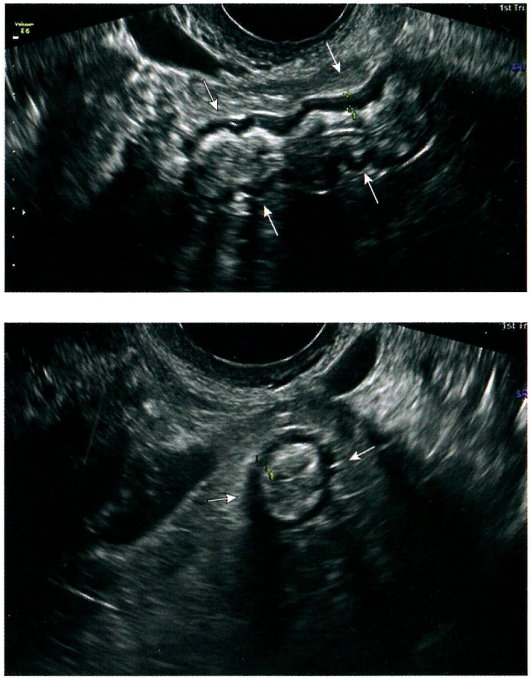

Рис. 8-10. Неизмененная тонкая кишка. А. Сагиттальный срез, проходящий через неизмененную тонкую кишку (между *стрелками*). В. Поперечный срез, проходящий через неизмененную тонкую кишку (между *стрелками*). Толщину стенки оценивают между *маркерами-измерителями*. (Рисунки использованы с разрешения Barbara Hall-Terracciano.)

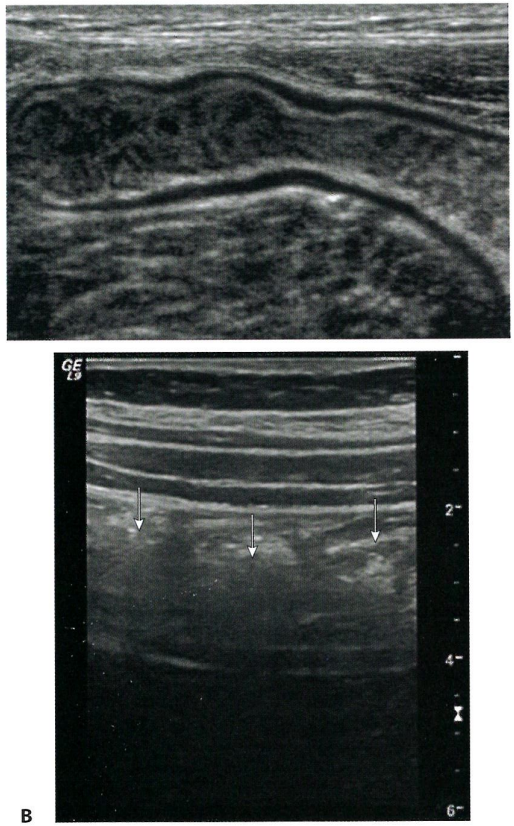

Рис. 8-11. Неизмененная ободочная кишка. На рисунках A–C представлена ободочная кишка (*стрелки*). (Рисунки использованы с разрешения Philips Healthcare, Bothell, WA.)

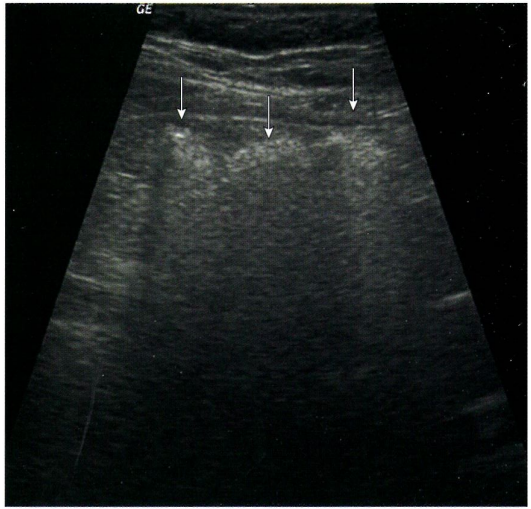

C

Рис. 8-11 (*окончание*)

и не препятствует продвижению жидкости из желудка в двенадцатиперстную кишку **(рис. 8-12)**.

- Инвагинация кишечника.
  - В норме кишечник имеет тонкую стенку и свободно поддается сдавлению.
  - Должна определяться перистальтика.
- Аппендикс.
  - В норме аппендикс визуализируется в правом нижнем квадранте брюшной полости (локализация может варьировать) как слепо оканчивающаяся трубка, основанием прикрепляющаяся к слепой кишке **(рис. 8-13)**.

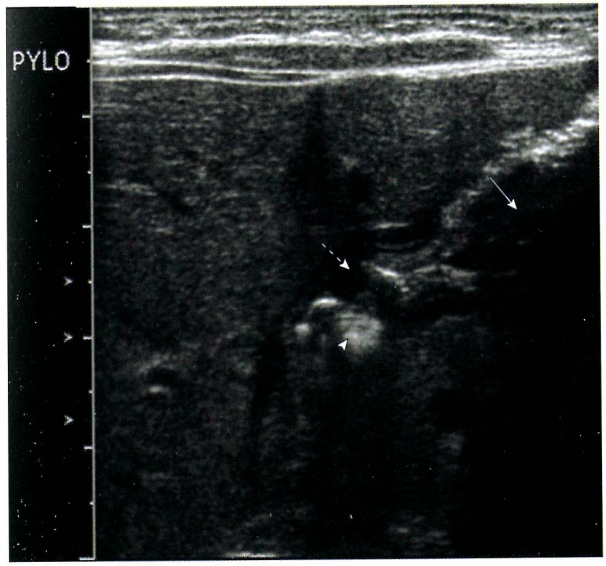

Рис. 8-12. Неизмененный привратник желудка. ***Пунктирная стрелка*** **указывает на неизмененный привратник,** ***сплошной стрелкой*** **отмечена жидкость в просвете желудка, а** ***головка стрелки*** **указывает на пузырь воздуха, поступающий из желудка в двенадцатиперстную кишку в процессе перистальтики.** (Рисунок использован с разрешения Rajesh Krishnamurthy, Radiologist, Texas Children's Hospital, Houston, TX.)

  - У взрослых пациентов аппендикс может не визуализироваться (вариант нормы).

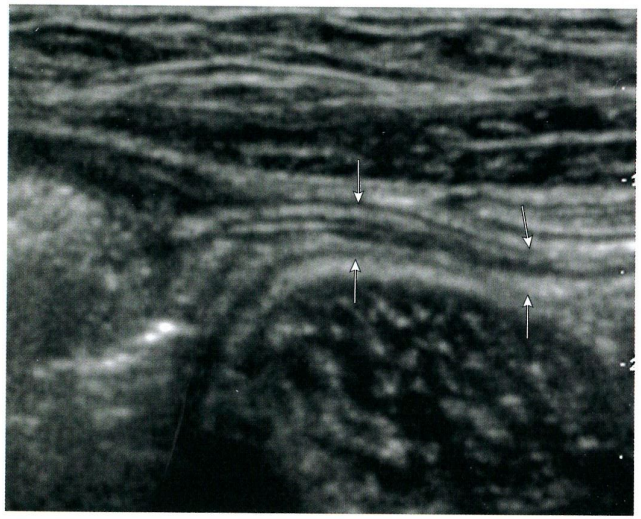

Рис. 8-13. Неизмененный аппендикс. На сагиттальном срезе визуализируется неизмененный аппендикс с тонкой стенкой (между *стрелками*). (Рисунок использован с разрешения Philips Healthcare, Bothell, WA.)

РЕКОМЕНДОВАННЫЙ ПРОТОКОЛ УЗИ ЖКТ

- Исследование кишечника в общих случаях.
  - В первую очередь выполняют обзорное сканирование зоны наибольшего дискомфорта.
    - Если пациент предъявляет жалобы на локальную болезненность, его просят указать точку наибольшего дискомфорта. Исследование начинают из указанной точки, а эхограмму следует аннотировать как «зону болезненности».

  - Исследование в сагиттальной и поперечной плоскостях.
    - Кишечник исследуют во всех 4 квадрантах брюшной полости.
    - Выполняют УЗИ с дозированной компрессией, получая эхограммы в сагиттальной и поперечной плоскостях с компрессией и без нее.
      - Невозможность свободного сдавления и отсутствие признаков нормальной перистальтики свидетельствуют о патологии кишечника.
      - Эхограммы подписывают следующим образом: «с компрессией» и «без компрессии».
    - Оценивают эхогенность стенки кишечника. Очаговое снижение эхогенности и утолщение стенки свидетельствуют о воспалении.
    - При помощи ЦДК находят признаки усиления васкуляризации, или гиперемии, что является симптомом воспаления или инфекции.
  - Дополнительные плоскости сканирования.
    - Запись нескольких кинопетель на фоне компрессии и без нее может повысить информативность исследования.
- ГПН.
  - Верхний этаж брюшной полости бегло сканируют в поперечной и сагиттальной плоскостях.
    - Изначально ребенка укладывают на спину.
    - Брюшную полость ребенка исследуют в общих чертах, оценивая наполнение желудка. Перерастянутый желудок может нарушить нормальное взаиморасположение органов, вследствие чего визуализация пилорического отдела желудка может быть затруднена.
      - Минимальная рекомендованная продолжительность исследования – 15 мин [7].

- Исследование привратника в сагиттальной плоскости (лежа на правом боку).
  - Пациента поворачивают на правый бок, для чего может потребоваться помощь ассистента.
  - В то время как ребенок пьет раствор глюкозы, выполняют активное исследование брюшной полости и оценивают состояние сфинктера привратника в режиме реального времени.
    - Чтобы получить продольный срез привратника, датчик на передней брюшной стенке необходимо расположить в поперечной (относительно тела пациента) плоскости **(рис. 8-14)**.
    - По мере заполнения привратника жидкостью улучшается качество визуализации его сфинктера.
    - Свободное прохождение жидкости из пилорического отдела желудка через канал привратника и сфинктер в двенадцатиперстную кишку свидетельствует об отсутствии стеноза привратника.
    - Гипертрофированный сфинктер привратника на сагиттальном срезе напоминает шейку матки (см. рис. 8-14B).
  - Измеряют толщину стенки пилорического отдела желудка и длину канала привратника **(рис. 8-15)**.



A

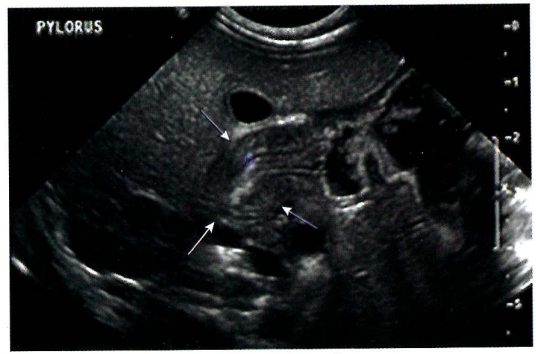

B

Рис. 8-14. Пилоростеноз, продольное сканирование. A. Сагиттальный срез привратника получают, расположив датчик на передней брюшной стенке в поперечной (относительно тела пациента) плоскости. B. Продольное сканирование гипертрофированного сфинктера привратника (между *стрелками*). (Рисунок A использован с разрешения Siegel MJ, ed. *Pediatric Sonography*. 4th ed. Philadelphia, PA: Wolters Kluwer Health/Lippincott Williams & Wilkins; 2010. Рисунок B использован с разрешения Penny SM, ed. *Examination Review for Ultrasound*. Philadelphia, PA: Wolters Kluwer Health/Lippincott Williams & Wilkins; 2010.)

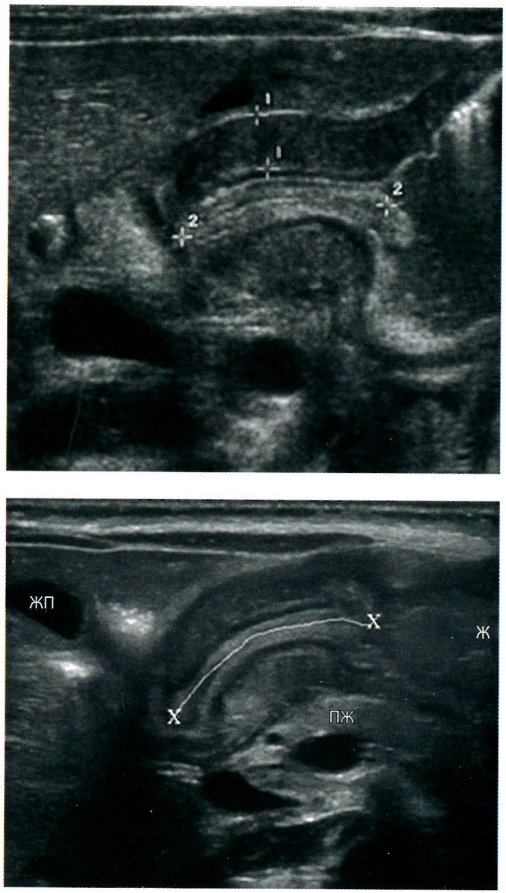

Рис. 8-15. Пилоростеноз, оценка размеров привратника. А. Стеноз пилорического отдела желудка сопровождается утолщением стенки привратника (≥3 мм между *маркерами-измерителями* №1) и удлинением канала привратника (>17 мм между *маркерами-измерителями* №2). В. Поскольку канал привратника может иметь дугообразную форму, для оценки его длины можно воспользоваться методом трассировки (между *маркерами-измерителями*). *ЖП* – желчный пузырь; *Ж* – желудок; *ПЖ* – поджелудочная железа. (Рисунок А использован с разрешения Siegel MJ, ed. *Pediatric Sonography*. 4th ed. Philadelphia, PA: Wolters Kluwer Health/Lippincott Williams & Wilkins; 2010. Рисунок В использован с разрешения Penny SM, ed. *Introduction to Sonography and Patient Care*. Philadelphia, PA: Wolters Kluwer Health/Lippincott Williams & Wilkins; 2015.)

- Исследование привратника в поперечной плоскости (пациент находится в положении лежа на правом боку).
  - Чтобы получить поперечный срез привратника, датчик необходимо расположить на передней брюшной стенке в сагиттальной (относительно тела пациента) плоскости **(рис. 8-16)**.
  - Ультразвуковую картину утолщенного сфинктера привратника называют признаком «пончика» (см. рис. 8-16В).
- Дополнительные плоскости сканирования.
  - Кинопетля, на которой зафиксировано свободное перемещение жидкости из желудка через сфинктер привратника в двенадцатиперстную кишку, является наиболее информативным источником для постановки окончательного диагноза.
  - В режиме ЦДК может отмечаться гиперемия утолщенного сфинктера **(рис. 8-17)**.

- Инвагинация кишечника.
  - Обзорное исследование брюшной полости в сагиттальной и поперечной плоскостях.



A

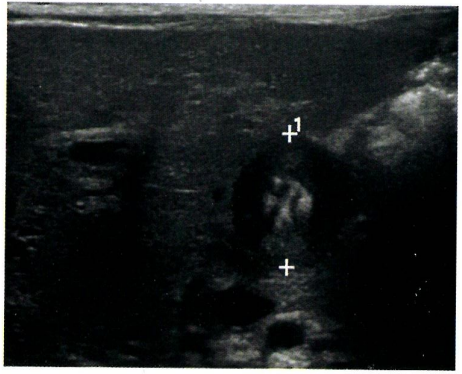

B

Рис. 8-16. Пилоростеноз, поперечный срез. А. Чтобы получить поперечный срез привратника, датчик располагают на передней брюшной стенке в сагиттальной (по отношению к телу пациента) плоскости. В. УЗИ гипертрофированного сфинктера привратника, поперечная плоскость (между *маркерами*). (Рисунок А использован с разрешения Siegel MJ, ed. *Pediatric Sonography*. 4th ed. Philadelphia, PA: Wolters Kluwer Health/Lippincott Williams & Wilkins; 2010. Рисунок В использован с разрешения Penny SM, ed. *Introduction to Sonography and Patient Care*. Philadelphia, PA: Wolters Kluwer Health; 2015.)

- Пациент находится в положении лежа на спине.
- Если пациент предъявляет жалобы на локальную болезненность, его просят указать точку наибольшего дискомфорта. Исследование начинают из этой точки, а эхограмму аннотируют как «зону болезненности».

- Исследование в сагиттальной и поперечной плоскостях.
  - Выполняют УЗИ с дозированной компрессией, в полном объеме оценивая брюшную полость на сагиттальных и поперечных срезах. Следует помнить, что в большинстве случаев инвагинация кишечника локализуется в правом нижнем квадранте брюшной полости, в области илеоцекального клапана.
  - Эхограммы подписывают следующим образом: «с компрессией» и «без компрессии».
    - Инвагинация не поддается компрессии, имеет вид пончика (или плюшки) на поперечном срезе, а также почкообразную форму на продольном срезе **(рис. 8-18)**.
  - При обнаружении инвагинации размеры последней оценивают на двух взаимно перпендикулярных плоскостях.
  - С помощью ЦДК находят признаки сосудистой недостаточности или воспаления. В последнем случае

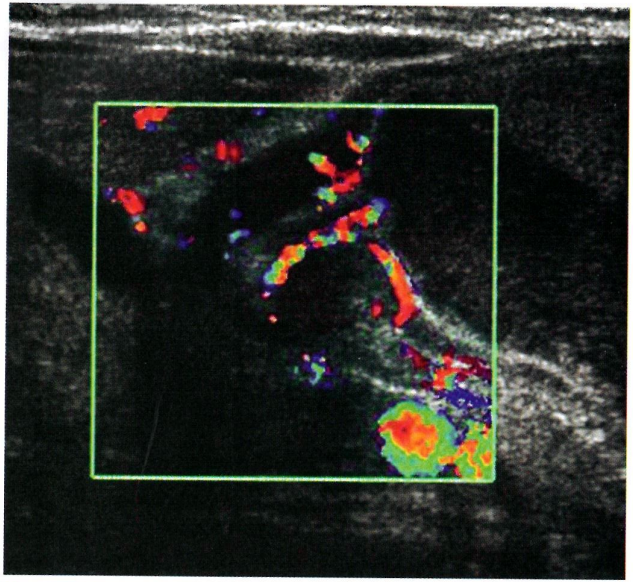

Рис. 8-17. Гиперемия при пилоростенозе. ЦДК, срез по длинной оси привратника. Определяется усиленная васкуляризация гипертрофированного сфинктера привратника и подслизистого слоя. (Рисунок использован с разрешения Siegel MJ, ed. *Pediatric Sonography*. 5th ed. Philadelphia, PA: Wolters Kluwer; 2018.)

Рис. 8-18. Инвагинация кишечника. УЗИ органов правого верхнего квадранта брюшной полости в режиме серой шкалы, поперечная плоскость. А. Визуализируется крупная структура, по форме напоминающая пончик (*стрелки*) и состоящая из гипо- и гиперэхогенных колец. В. В режиме ЦДК на поперечном срезе регистрируется кровоток, что свидетельствует о жизнеспособности кишечника.

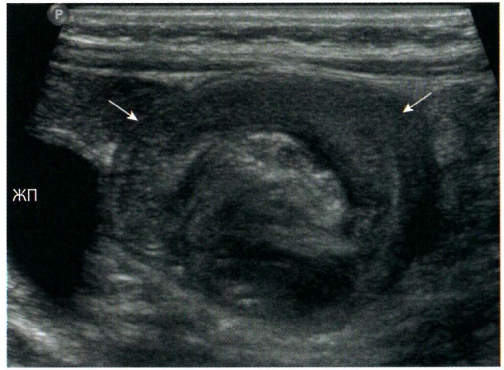

A

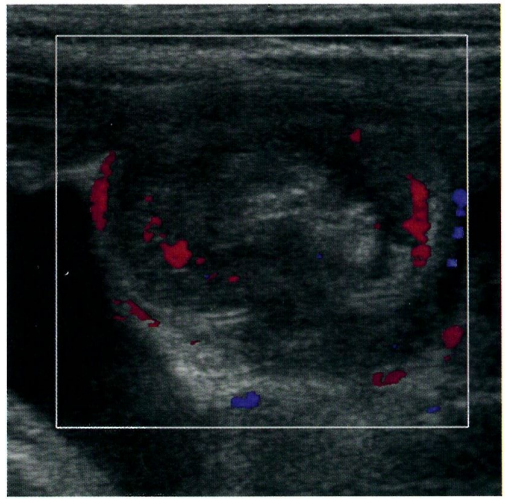

B

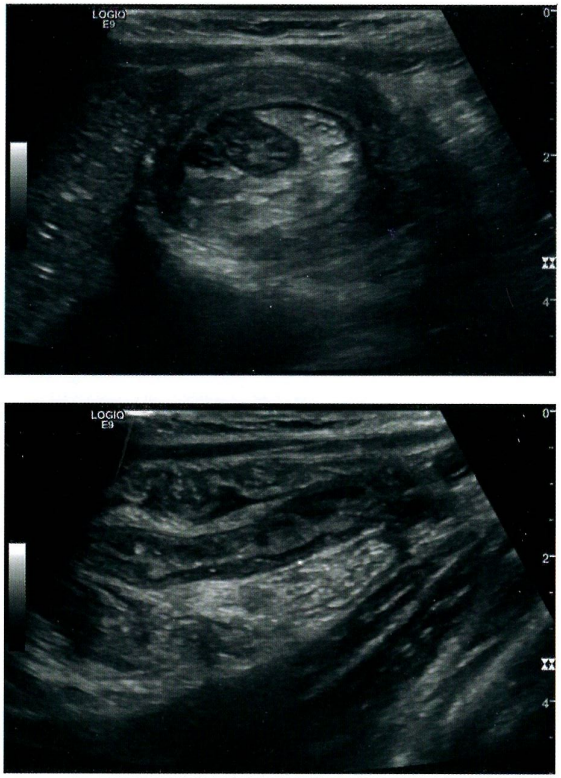

Рис. 8-18 (*окончание*). **Инвагинация кишечника. УЗИ органов правого верхнего квадранта брюшной полости в режиме серой шкалы, поперечная плоскость. C, D. УЗИ, выполненное другому пациенту, поперечная и сагиттальная плоскости. На поперечном срезе определяется признак «пончика», а на сагиттальном – телескопирование петель кишечника, характерное для инвагинации.** (Рисунки A и B использованы с разрешения Rechelle Nguyen, Columbus, OH; C и D – с разрешения Siegel MJ, ed. *Pediatric Sonography*. 5th ed. Philadelphia, PA: Wolters Kluwer Health; 2018.)

будет отмечаться увеличение интенсивности допплеровских сигналов (гиперемия) **(рис. 8-19)**.

- Дополнительные плоскости сканирования.
  - При исследовании зоны интереса с компрессией и без нее записывают короткую кинопетлю, потенциально обладающую дополнительной диагностической ценностью.
- Аппендикс.
  - Обзорное исследование брюшной полости в сагиттальной и поперечной плоскостях.
    - Пациент находится в положении лежа на спине.
    - Если пациент предъявляет жалобы на локальную болезненность, его просят указать точку наибольшего дискомфорта. Исследование начинают из этой точки, а эхограмму аннотируют как «зону болезненности».
      - Запись нескольких кинопетель на фоне компрессии и без нее может повысить информативность исследования.
  - Исследование в сагиттальной и поперечной плоскостях.
    - Выполняют УЗИ зоны интереса в сагиттальной и поперечной плоскостях с дозированной компрессией. Следует помнить, что аппендикс обычно локализуется в правом нижнем квадранте брюшной полости.

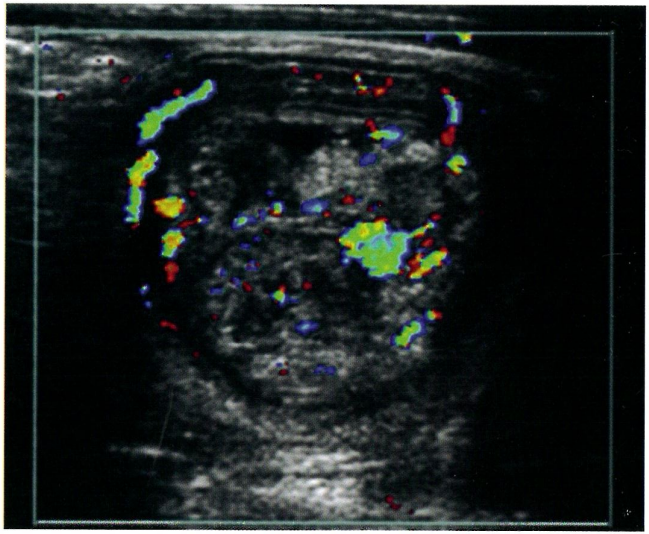

Рис. 8-19. ЦДК, выполненное по поводу инвагинации кишечника. В инвагинате регистрируется кровоток. (Рисунок использован с разрешения Siegel MJ, ed. *Pediatric Sonography*. 4th ed. Philadelphia, PA: Wolters Kluwer Health/Lippincott Williams & Wilkins; 2010.)

- Эхограммы подписывают следующим образом: «с компрессией» и «без компрессии».
- Идентифицируют восходящую ободочную кишку, после чего датчик в пределах правого нижнего квадранта живота медленно перемещают сверху вниз.
- Идентифицируют аппендикс, после чего оценивают его размеры.
  - Увеличенный аппендикс не поддается компрессии, имеет сосискообразную форму, слепо оканчивается

и не перистальтирует. Диаметр аппендикса превышает 6 мм (**рис. 8-20** и **8-21**).
  - В измененном аппендиксе может определяться аппендиколит (см. рис. 8-20E). Аппендиколит представляет собой конкремент, нарушающий проходимость аппендикса и, как правило, создающий акустическую тень.
  - Часто отмечается положительный симптом Щеткина–Блюмберга.
- С помощью ЦДК выявляют возможную гиперемию аппендикса и/или окружающих структур (см. рис. 8-20F).

СОВЕТЫ ПО ПРОВЕДЕНИЮ СКАНИРОВАНИЯ

- Исследование кишечника в общих случаях [8].
  - У пациентов с ожирением следует использовать датчик с более низкими рабочими частотами.
  - Перистальтика прямой кишки может быть выражена слабо, поэтому при визуализации данной области рекомендуется выполнять умеренную компрессию передней брюшной стенки в районе малого таза.
- ГПН.
  - Для идентификации сфинктера привратника можно воспользоваться отправной точкой в виде поперечного среза, проходящего через желчный пузырь. На поперечном срезе область привратника и двенадцатиперстная кишка обычно локализуются медиально от желчного пузыря и кпереди от головки поджелудочной железы.
  - Перерастянутый желудок может закрывать собой сфинктер привратника, не позволяя качественно визуализировать и точно оценить размеры последнего.

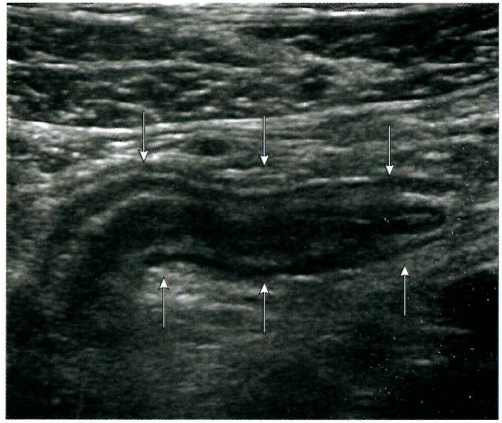

A

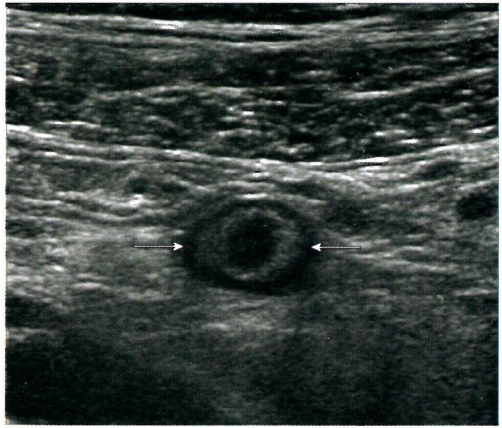

B

Рис. 8-20. Аппендицит. На продольном (A) и поперечном (B) срезах определяется утолщение стенки аппендикса (*стрелки*), характерное для аппендицита. C и D. Эхограммы, полученные у двух разных пациентов. В обоих случаях визуализируется расширенный, воспаленный аппендикс (между *стрелками*) с утолщенной стенкой и увеличенным просветом. E. На сагиттальном срезе, проходящем через воспаленный аппендикс, определяется эхогенный аппендиколит (*стрелки*). F. На сагиттальном срезе отмечается гиперемия воспаленного аппендикса, характерная для аппендицита. (Рисунки A–D и F использованы с разрешения Philips Healthcare, Bothell, WA. Рисунок E использован с разрешения Kawamura D, Nolan T, eds. *Abdomen and Superficial Structures*. 4th ed. Philadelphia, PA: Wolters Kluwer Health; 2017.)

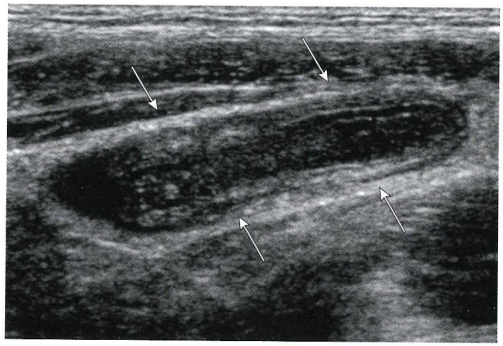

C

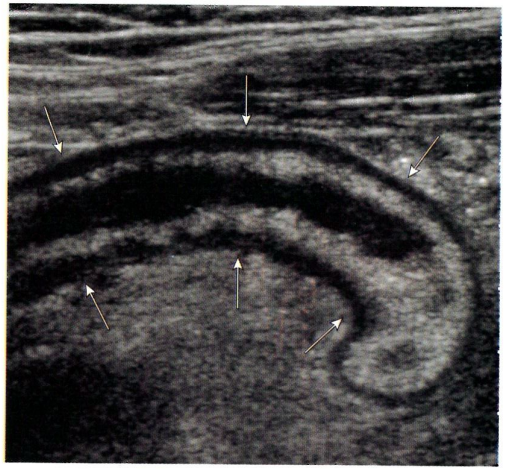

D

Рис. 8-20 (*продолжение*)

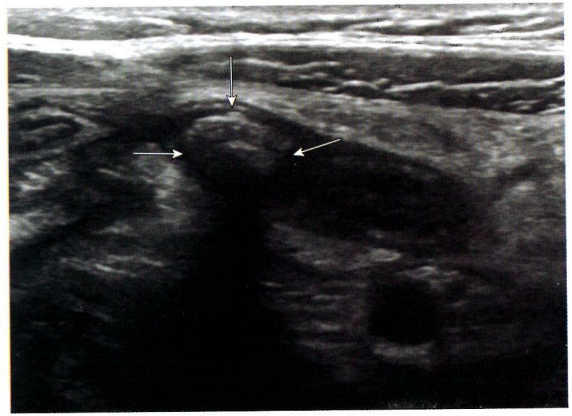

E

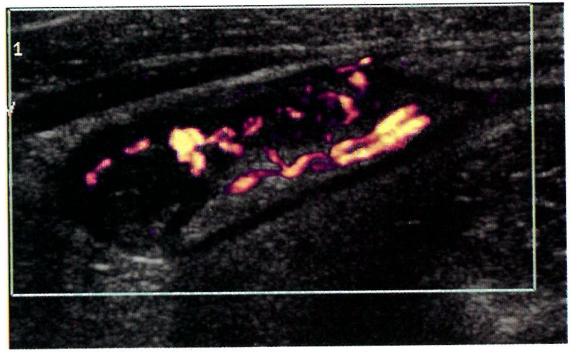

F

Рис. 8-20 (*окончание*)

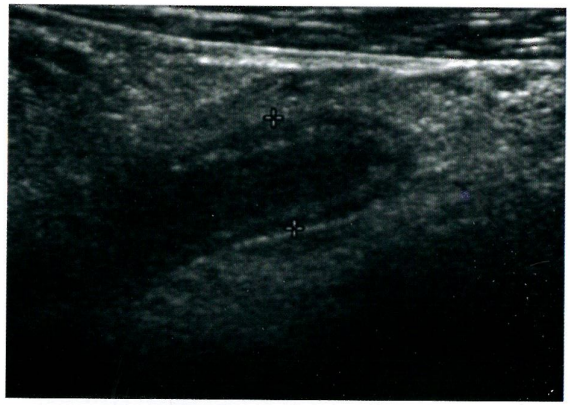

A

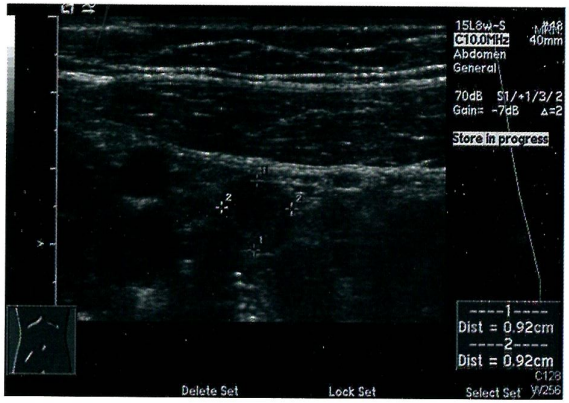

B

Рис. 8-21. А. Визуализируется увеличенный аппендикс, не поддающийся компрессии (между *маркерами-измерителями*). В. Измененный аппендикс на поперечном срезе (между *маркерами-измерителями*). (Рисунок А использован с разрешения Britt LD, Peitzman A, Barie P, Jurkovich G, eds. *Acute Care Surgery*. Philadelphia, PA: Wolters Kluwer Health/Lippincott Williams & Wilkins; 2012.)

- Если ребенок становится беспокойным, может потребоваться помощь ассистента.
- Инвагинация кишечника.
  - Инвагинация в поперечной плоскости может напоминать сдобную плюшку (в оригинале синнабон – сдобная булочка с корицей, представляющая собой «улитку» из теста. – *Прим. пер.*), а на продольном срезе иметь почкообразную форму.
- Аппендикс.
  - Дополнительная компрессия со стороны поясницы свободной рукой исследователя, а также УЗИ с дозированной компрессией способствуют повышению качества визуализации. Пациент при этом должен находиться в положении лежа на левом боку.
  - УЗИ, выполненное трансвагинальным доступом, позволяет тщательнее оценить строение аппендикса у женщин.

РАЗМЕРЫ ЖКТ В НОРМЕ

- Исследование кишечника в общих случаях [3, 5].
  - Стенка двенадцатиперстной и тонкой кишки в норме = 2–3 мм.
  - Стенка нерастянутой ободочной кишки в норме = 4–9 мм.

- Стенка растянутой ободочной кишки в норме = 2–4 мм (диаметр растянутой ободочной кишки должен превышать 5 см).
- Мышечный слой пилорического отдела в норме [5].
  - Толщина мышечного слоя привратника в норме ≤3 мм.
  - Длина канала привратника в норме ≤17 мм.
  - Пилоростеноз: толщина мышечного слоя ≥3 мм и длина канала привратника >17 мм.
- Инвагинация кишечника [5].
  - Диаметр инвагинированного участка кишечника ≥3 см.
- Аппендикс [3].
  - Диаметр аппендикса в норме ≤6 мм.
  - Диаметр воспаленного аппендикса ≥6 мм.

ОСНОВНЫЕ ЗАБОЛЕВАНИЯ ЖКТ [2]

- Заболевания ЖКТ.
  - Болезнь Крона **(рис. 8-22)** – хроническое аутоиммунное заболевание, одним из этапов которого является воспаление кишечника.
    - Клиническая картина.
      - Диарея.
      - Боль в животе.
      - Потеря массы тела.
      - Ректальное кровотечение.

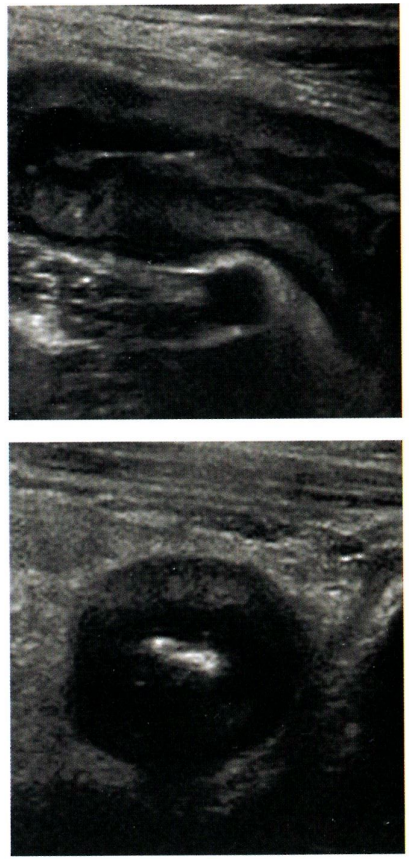

Рис. 8-22. Болезнь Крона. На сагиттальном (A) и поперечном (B) срезах отмечается гипоэхогенное утолщение подслизистого слоя стенки терминального отдела подвздошной кишки. (Рисунки использованы с разрешения Dr. Taco Geertsma, Hospital Gelderse Vallei, Ede, The Netherlands.)

- УЗИ.
  - Утолщение стенки кишечника.
  - Невозможность компрессии кишечника, имеющая очаговый характер.
  - Гиперемия стенки кишечника.
- Дивертикулит.
  - Клиническая картина.
    - Запор или диарея.
    - Тошнота и рвота.
    - Лихорадка.
    - Боль или спазмы в левом нижнем квадранте живота.
  - УЗИ.
    - Воспаленный дивертикул визуализируется как эхогенный выступ на стенке кишечника, способный создавать акустическую тень или артефакт дребезжания сигнала.
    - Гиперемия стенки пораженного участка кишечника.
- Колит.
  - Клиническая картина.
    - Кровянистая или водянистая диарея.
    - Лихорадка.
    - Боль в животе.
    - Указание на прием антибиотиков в анамнезе.
  - УЗИ.
    - Стенка ободочной кишки утолщена, гипоэхогенна.
    - Гиперемия стенки ободочной кишки.
- Кишечная непроходимость.
  - Клиническая картина.
    - Вздутие живота.
    - Преходящая боль в животе.
    - Запор.
    - Тошнота и рвота.

  - УЗИ.
    - Расширенные петли кишечника, заполненные жидкостью.
    - Находят точку, в которой дальнейший ход растянутой петли кишечника резко прерывается.
    - Усиление перистальтики, сопровождающееся маятникообразным движением содержимого кишечника.
- ГПН.
  - Клиническая картина.
    - Неукротимая рвота, не содержащая желчи.
    - Пациент – первенец мужского пола в возрасте 2–6 нед.
    - Потеря массы тела.
    - Запор.
    - Обезвоживание.
    - Неутолимый аппетит.
    - Признак пальпируемой «оливы».
  - УЗИ.
    - Увеличенный сфинктер привратника, по форме напоминающий мишень или пончик.
    - Увеличенный сфинктер привратника, визуализирующийся наподобие шейки матки.
    - Толщина стенки пилорического отдела желудка >3 мм.
    - Длина канала привратника ≥17 мм.
- Инвагинация кишечника.
  - Клиническая картина.
    - Преходящая нестерпимая боль в животе.
    - Рвота.
    - Пальпируемое образование в брюшной полости.
    - Стул по типу «малинового желе».
    - Лейкоцитоз.

- УЗИ.
  - Образование, не поддающееся компрессии, по форме напоминающее мишень или почку.
  - Наличие чередующихся колец различной эхогенности (признак «сдобной плюшки»).
  - Диаметр инвагинированного кишечника >3 см.
- Аппендицит [2, 6].
  - Клиническая картина.
    - Боль в животе, которой предшествовала рвота.
    - Диффузная боль в животе, впоследствии ограниченная правым нижним квадрантом.
    - Положительный симптом Щеткина–Блюмберга.
    - Возможен лейкоцитоз.
    - Лихорадка.
  - УЗИ.
    - Не поддающаяся компрессии, слепо оканчивающаяся трубка диаметром более 6 мм (между наружными краями стенок).
    - Аппендиколит.
    - Гиперемия стенки воспаленного аппендикса.
    - Скопление жидкости вокруг аппендикса.
    - Признак «щитовидной железы в животе» – вокруг аппендикса визуализируется гиперэхогенная отечная соединительная ткань.

ДОПОЛНИТЕЛЬНЫЕ ЗОНЫ ИНТЕРЕСА

- ГПН.
  - Одним из заболеваний, рассматриваемых в рамках дифференциальной диагностики ГПН, является незавершенный поворот кишечника (тонкой кишки). Незавершенный поворот кишечника проявляется рвотой с желчью в первый месяц жизни.
  - Незавершенный поворот кишечника диагностируют путем визуализации нарушенного взаиморасположения верхней брыжеечной артерии и верхней брыжеечной вены. В норме верхняя брыжеечная вена проходит спереди и справа от верхней брыжеечной артерии, однако в случае незавершенного поворота взаиморасположение сосудов инвертировано **(рис. 8-23)** [5].

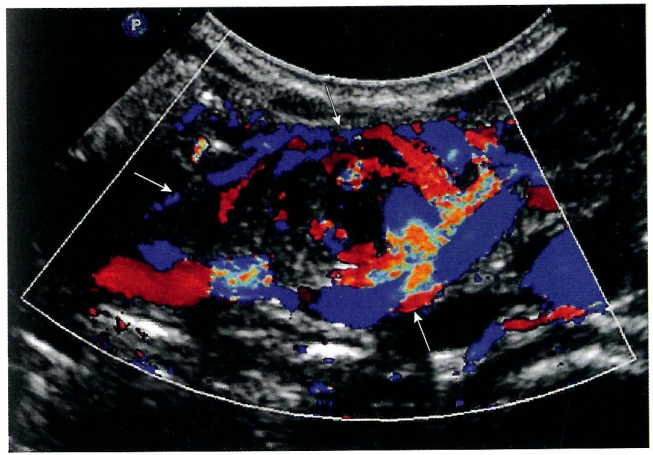

Рис. 8-23. Незавершенный поворот кишечника. ЦДК, поперечная плоскость. На эхограмме определяется «признак водоворота» – «вращение» кишечника и сосудов (*стрелки*) вокруг оси, представленной верхней брыжеечной артерией. (Рисунок использован с разрешения Lee E, ed. *Pediatric Radiology: Practical Imaging Evaluation of Infants and Children*. Philadelphia, PA: Wolters Kluwer; 2017.)

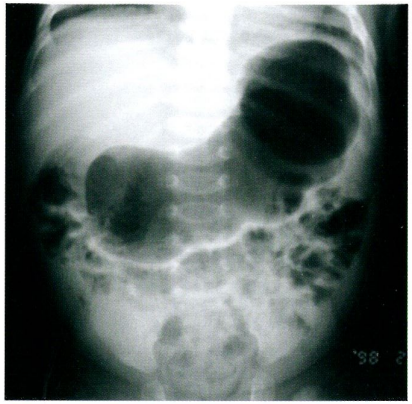

A

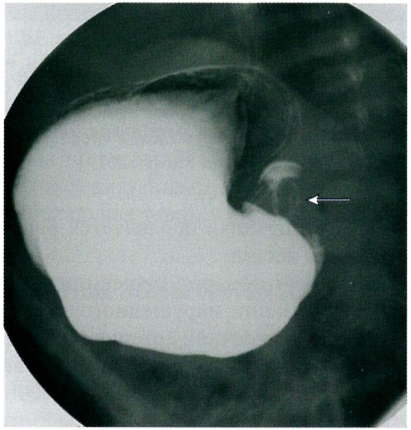

B

Рис. 8-24. А. Картина стеноза пилорического отдела желудка при рентгенографии. В. Рентгеновское исследование верхних отделов ЖКТ с барием. Канал привратника сужен и вытянут, по виду напоминает двухколейный путь (*стрелка*). Сфинктер привратника гипертрофирован. Описанная картина характерна для стеноза привратника. (Рисунок А использован с разрешения Fleisher GR, Ludwig S, Baskin MN, eds. *Atlas of Pediatric Emergency Medicine*. Philadelphia, PA: Lippincott Williams & Wilkins; 2004. Рисунок В использован с разрешения Shaffner DH, Nichols DG, eds. *Rogers' Textbook of Pediatric Intensive Care*. 5th ed. Philadelphia, PA: Wolters Kluwer; 2015.)

- Аппендикс.
  - Клиническая картина мочекаменной болезни, воспалительного заболевания органов малого таза и дивертикулита может напоминать аппендицит [9].

ЛУЧЕВАЯ КАРТИНА ПРИ ДРУГИХ МЕТОДАХ ВИЗУАЛИЗАЦИИ

- Рентгенография, пилоростеноз **(рис. 8-24)**.
- КТ, инвагинация кишечника **(рис. 8-25)**.
- КТ, аппендицит **(рис. 8-26)**.
- КТ, дивертикулит **(рис. 8-27)**.



Рис. 8-25. Инвагинация кишечника. КТ с контрастным усилением, поперечный срез. Визуализируется инвагинация тонкой кишки в тонкую кишку (*звездочка*), контрастное усиление стенки кишечника соответствует норме. (Рисунок использован с разрешения Lee E, ed. *Pediatric Radiology: Practical Imaging Evaluation of Infants and Children*. Philadelphia, PA: Wolters Kluwer; 2017.)

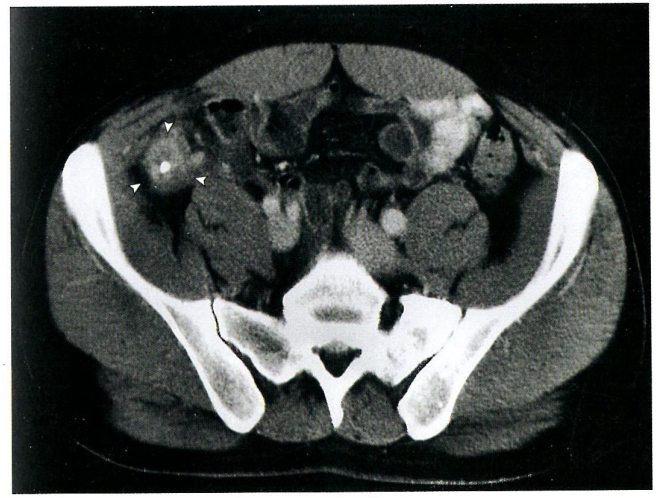

Рис. 8-26. КТ, аппендицит. На томограмме в правом нижнем квадранте брюшной полости определяются мягкотканное воспалительное образование и кальцифицированный конкремент в просвете утолщенного аппендикса (*стрелки*). (Рисунок использован с разрешения Daffner RH, Hartman M, eds. *Clinical Radiology*. 4th ed. Philadelphia, PA: Wolters Kluwer Health/Lippincott Williams & Wilkins; 2013.)

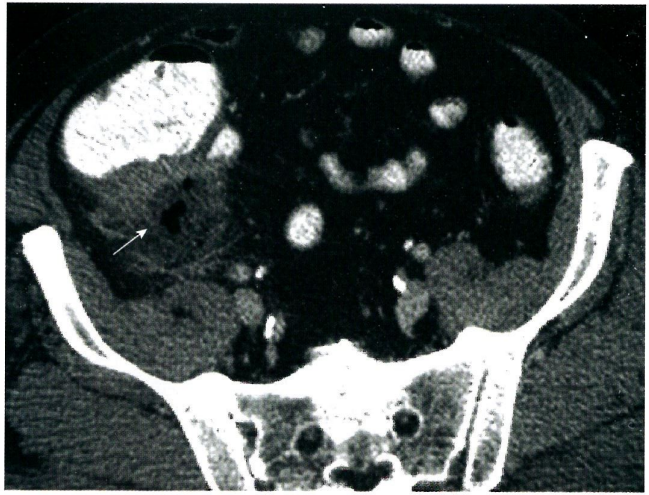

Рис. 8-27. КТ, дивертикулит. На томограмме определяется воспаленный дивертикул (*стрелка*). (Рисунок использован с разрешения Singh A, ed. *Gastrointestinal Imaging: The Essentials*. Philadelphia, PA: Wolters Kluwer Health; 2016.)

ЛИТЕРАТУРА

1. AIUM practice parameters for the performance of an ultrasound of the abdomen and/or retroperitoneum. http://www.aium.org/resources/guidelines/abdominal.pdf. Accessed June 27, 2018.
2. Penny SM, ed. *Examination Review for Ultrasound: Abdomen & Obstetrics and Gynecology.* 2nd ed. Philadelphia, PA: Wolters Kluwer; 2018:168–178.
3. Kawamura DM, Nolan TD. *Diagnostic Medical Sonography: Abdomen and Superficial Structures.* 4th ed. Philadelphia, PA: Wolters Kluwer; 2018:247–270.
4. Curry RA, Tempkin BB. *Sonography: Introduction to Normal Structure and Function.* 4th ed. St. Louis, MO: Elsevier; 2016:307–330.
5. Siegel MJ. *Pediatric Sonography.* 4th ed. Philadelphia, PA: Wolters Kluwer; 2011:339–383.
6. Penny SM. Imaging the vermiform appendix. *Rad Tech.* 2018;89(6): 571–590.
7. Ahuja AT, et al. *Diagnostic and Surgical Imaging Anatomy*. Salt Lake City: Amirsys; 2007:IV140–IV155.
8. Sander RC, Hall-Terracciano BH. *Clinical Sonography: A Practical Guide*. 5th ed. Philadelphia, PA: Wolters Kluwer; 2016:514–524.
9. Federle MP, Jeffrey RB, Woodward PJ. *Diagnostic Imaging: Abdomen*. 2nd ed. Canada: Amirsys; 2010:II-6–26.

ГЛАВА 9

Мужские половые органы

ВВЕДЕНИЕ

Настоящая глава представляет собой обзор практических рекомендаций AIUM в отношении УЗИ органов мошонки, а также включает протокол исследования и описание наиболее часто встречающихся заболеваний, таких как эпидидимит и перекрут яичка. Кроме того, в данной главе предлагается краткое описание особенностей УЗИ полового члена.

РЕКОМЕНДАЦИИ AIUM В ОТНОШЕНИИ УЗИ ОРГАНОВ МОШОНКИ [1]

- Органы мошонки оценивают следующим образом:
  - Показаниями для УЗИ мошонки являются болевой синдром, травма, ишемия или перекрут яичка, а также инфекционное или воспалительное заболевание.
  - Мошонку исследуют на наличие паховых, внутримошоночных и внутрияичковых образований.
  - Находят признаки грыж и варикоцеле.
  - Находят признаки осложнений, связанных с мужским бесплодием, и нарушений полового развития.
  - Идентифицируют непальпируемые яички.
  - Находят признаки опухолей невыявленной первичной локализации, связанных с наличием метастазов герминогенных опухолей или ретроперитонеальной аденопатии.

  - УЗИ может использоваться в рамках наблюдения по поводу ранее выявленной патологии органов мошонки и других заболеваний.

ОСНОВНЫЕ СВЕДЕНИЯ ОБ АНАТОМИИ И ФИЗИОЛОГИИ МУЖСКИХ ПОЛОВЫХ ОРГАНОВ [2]

- Анатомия и физиология.
  - Мошонка и яички:
    - Яички являются парным органом и изначально формируются в верхнем этаже брюшной полости, после чего постепенно опускаются в мошонку (процесс завершается во внутриутробном периоде либо вскоре после рождения) **(рис. 9-1)**. При неопущении яичка, или крипторхизме, оно локализуется за пределами мошонки – как правило, в паховом канале с той же стороны.
    - Мошонка представляет собой мешок, содержащий яички. Мошонка обеспечивает терморегуляцию для яичек.
    - Каждое яичко в норме локализуется в собственном отделе мошонки.
    - Яички выполняют эндокринную и экзокринную функции. Эндокринная функция заключается в выработке тестостерона, а экзокринная – в продуцировании спермы.
    - Сперматогенез происходит в семенных канальцах. Эти канальцы в конечном счете формируют сеть яичка, которая локализуется в средостении яичка.
    - Через паховый канал проходит структура, именуемая семенным канатиком. Он содержит яичковые вены

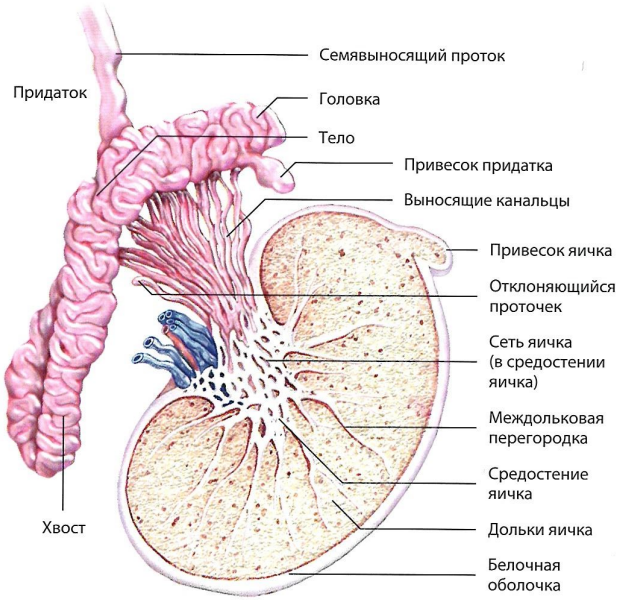

Рис. 9-1. Яичко и придаток яичка. (Изображение использовано с разрешения Anatomical Chart Company. *Understanding Erectile Dysfunction Anatomical Chart*. Philadelphia, PA: Lippincott Williams & Wilkins; 2003.)

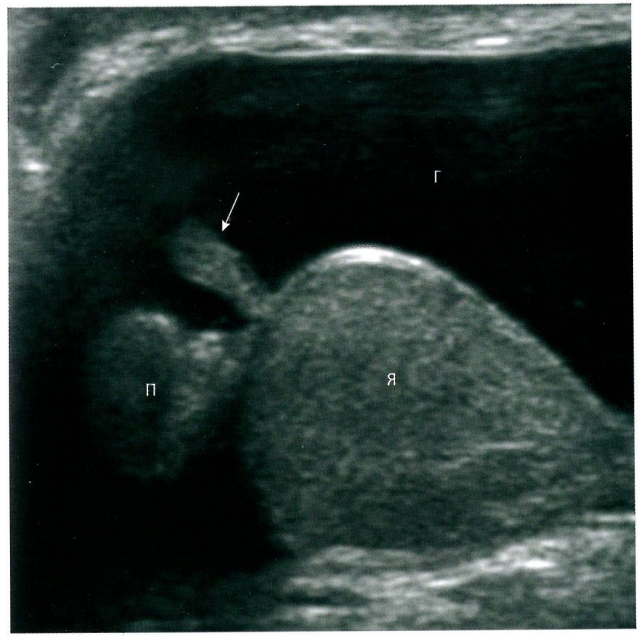

Рис. 9-2. Гидроцеле и привесок придатка яичка. Вокруг яичка (*Я*) определяется массивное гидроцеле (*Г*). Также визуализируются головка придатка (*П*) и привесок придатка (*стрелка*). (Рисунок использован с разрешения Brant WE, Helms C, eds. *Fundamentals of Diagnostic Radiology*. 4th ed. Philadelphia, PA: Wolters Kluwer Health/Lippincott Williams & Wilkins; 2012.)

и артерии, нервы, лимфатические сосуды и мышечные волокна.

- Придатки яичка являются парным органом, прилегающим к каждому яичку, и выполняют функцию накопления и выведения спермы.
- У придатка выделяют головку, тело и хвост. Головка локализуется у верхнего полюса яичка, тело лежит кзади от него, переходя у основания, или нижнего полюса яичка, в хвост (см. рис. 9-1).
- Яичко имеет несколько привесков – привесок яичка и привесок придатка яичка. Указанные привески наиболее отчетливо визуализируются при наличии скопления жидкости вокруг яичка, или гидроцеле **(рис. 9-2)**.

- Половой член:
  - Половой член является основным органом, за счет которого осуществляется половой акт.
  - Половой член состоит из трех тел, имеющих цилиндрическую форму: одного губчатого и двух кавернозных тел **(рис. 9-3)**.
  - Губчатое тело локализуется на вентральной поверхности полового члена, в нем проходит мочеиспускательный канал.
  - В кавернозных телах проходят кавернозные артерии.
  - При половом возбуждении расширяются артерии полового члена и блокируется венозный отток, в результате чего возникает эрекция.

ПОДГОТОВКА ПАЦИЕНТА К УЗИ ОРГАНОВ МОШОНКИ

- Особая подготовка, как правило, не требуется.



Рис. 9-3. Строение полового члена на поперечном срезе. (Изображение использовано с разрешения Anatomical Chart Company. *Male Reproductive System Anatomical Chart*. Philadelphia, PA: Lippincott Williams & Wilkins; 2000.)

РЕКОМЕНДОВАННОЕ ОБОРУДОВАНИЕ [1]

- Линейный датчик для УЗИ мошонки и/или полового члена с частотой 7 МГц или выше.
- Для увеличения глубины сканирования, а также получения более широкого угла обзора (в частности, при массивном гидроцеле) могут использоваться конвексный или векторный датчики с более низкими рабочими частотами.
- Частота сканирования в допплеровском режиме должна быть оптимизирована (обычно 5–10 МГц).
- Для корректного позиционирования обычно используют полотенца или пеленки **(рис. 9-4)**.
  - Одно полотенце помещают между бедер пациента, приподнимая и выкладывая мошонку на него. Это позволяет в некоторой степени иммобилизировать яички.

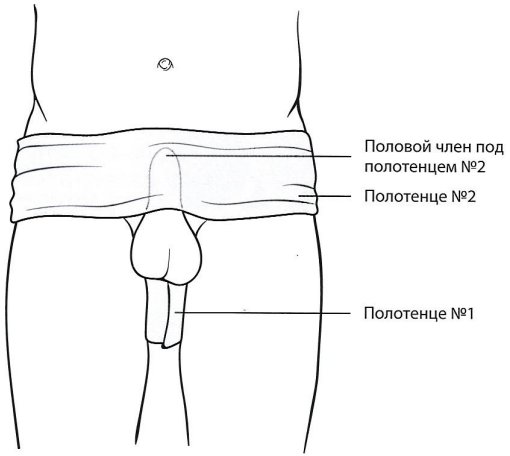

Рис. 9-4. Использование полотенец для УЗИ органов мошонки. Одно полотенце помещают между бедер пациента, приподнимая и выкладывая мошонку на него. Это позволяет в некоторой степени иммобилизировать яички. Пациента просят прижать половой член к передней брюшной стенке, после чего живот оборачивают другим полотенцем, концы которого подкладывают под ягодицы. Таким образом, половой член не будет попадать в рабочее поле. Кроме того, можно попросить пациента приподнять мошонку и скрестить голени, что помогает дополнительно иммобилизировать яички.

- Пациента просят прижать половой член к передней брюшной стенке, после чего живот оборачивают полотенцем, подкладывая его концы под ягодицы. Таким образом, половой член не будет попадать в рабочее поле.
- Также можно попросить пациента удерживать полотенце, прижав руки к бедрам.

- Для дополнительной иммобилизации яичек можно попросить пациента скрестить ноги.

ИЗУЧЕНИЕ МЕДИЦИНСКОЙ ДОКУМЕНТАЦИИ И СБОР АНАМНЕЗА

- Характерные изменения лабораторных показателей представлены в **таблице 9-1**.
- Изучают предыдущие заключения и изображения, полученные при помощи КТ, МРТ, рентгенографии и других методов диагностики.
- Основные вопросы, уточняющие анамнез заболевания:
  - Как давно сохраняются болевые ощущения? *Информация о давности болевого синдрома имеет большое значение для УЗИ яичек: продолжительная тянущая боль может быть вызвана активной инфекцией, в то время как остро возникшая боль может быть симптомом перекрута яичка. К сожалению, клиническая картина этих заболеваний может во многом совпадать.*
  - С какой стороны локализуется боль? *Некоторые врачи предпочитают начинать исследование с неизмененного яичка, чтобы установить для себя условную картину нормы.*

Таблица 9-1 ИЗМЕНЕНИЯ ЛАБОРАТОРНЫХ ПОКАЗАТЕЛЕЙ ПРИ ЗАБОЛЕВАНИЯХ ОРГАНОВ МОШОНКИ

Лабораторный показатель	Возможная патология
↑ Лейкоциты (лейкоцитоз)	Эпидидимит, орхит, эпидидимоорхит
↑ α-фетопротеин, хорионический гонадотропин человека, ЛДГ	Опухолевые маркеры рака яичек

- Где именно локализуется боль? *Некоторые пациенты могут предъявлять жалобы на разлитую боль, однако при определенных заболеваниях боль может быть четко локализована. Например, перекрут придатка яичка часто сопровождается локальной болезненностью в области верхнего полюса яичка.*
- Ощущаете ли вы наличие постороннего образования? Как вы его впервые обнаружили? *Информация о том, как именно было выявлено данное образование (самим пациентом или лечащим врачом), имеет большое значение.*
- Как давно было выявлено данное образование? *Ответ на этот вопрос позволяет установить, является процесс острым или хроническим.*
- Выполнялась ли вам вазэктомия? *Ультразвуковые характеристики придатка яичка у пациентов, которым выполнялась вазэктомия, отличаются от нормальных. Чаще всего придаток увеличен в размерах, может иметь неоднородную структуру и содержать небольшие кисты. В самих яичках могут определяться признаки кист средостения и гранулем.*

УЛЬТРАЗВУКОВЫЕ ХАРАКТЕРИСТИКИ ОРГАНОВ МОШОНКИ В НОРМЕ [2, 3]

- Яички и мошонка.
  - В норме яички представлены эхосигналами средней и низкой интенсивности, по эхоструктуре напоминают щитовидную железу.
  - Эхогенное средостение яичка на продольном срезе обычно визуализируется в виде линейной структуры, на поперечном – в виде треугольной или квадратной структуры **(рис. 9-5)**.

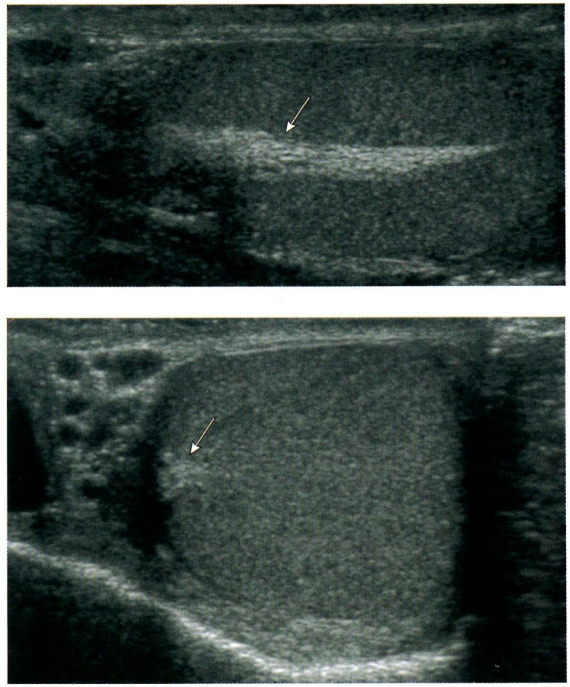

Рис. 9-5. УЗ-картина средостения яичка (*стрелки*). А, В. На эхограмме А средостение яичка визуализируется в продольной плоскости, на эхограмме В – в поперечной. (Рисунки использованы с разрешения Kawamura D, Lunsford B, eds. *Abdomen and Superficial Structures*. 3rd ed. Philadelphia, PA: Wolters Kluwer Health/Lippincott Williams & Wilkins; 2012.)

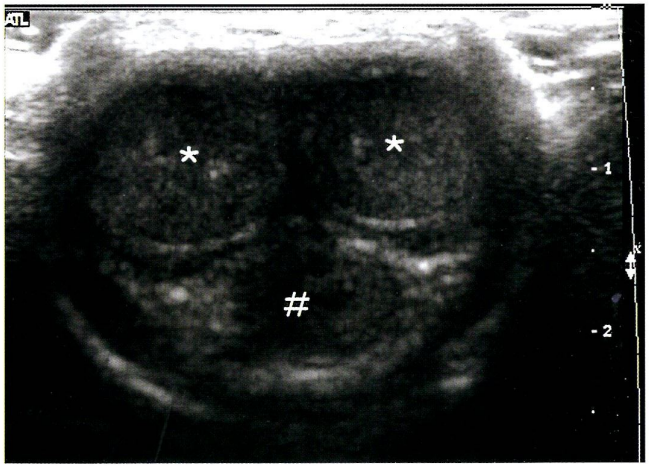

Рис. 9-6. УЗИ полового члена, поперечная плоскость. На эхограмме кавернозные тела отмечены *звездочками*, губчатое тело – *решеткой*. (Рисунок использован с разрешения Penny S, ed. *Examination Review for Ultrasound: Abdomen and Obstetrics and Gynecology*. 2nd ed. Philadelphia, PA: Wolters Kluwer; 2017.)

- Эхогенность паренхимы обоих яичек должна быть одинаковой.
- Придаток яичка может быть изо- или незначительно гиперэхогенен по сравнению с неизмененным яичком.
- Вокруг каждого яичка может определяться незначительное количество анэхогенной жидкости.

- Половой член.
  - Губчатое тело на срезе имеет овальную форму и представлено эхосигналами средней и низкой интенсивности, в то время как парное кавернозное тело имеет схожую эхоструктуру, но более округлую форму **(рис. 9-6)**.

РЕКОМЕНДОВАННЫЙ ПРОТОКОЛ ИССЛЕДОВАНИЯ ОРГАНОВ МОШОНКИ

- Пациента просят раздеться ниже пояса и лечь на спину. Использование полотенец представлено на рисунке 9-4.
- Мошонка.
  - Каждое яичко исследуют в продольной и поперечной плоскостях **(рис. 9-7)**. Обзорное сканирование может выполняться в любой из плоскостей.
  - В ходе сканирования органов мошонки записывают короткую кинопетлю.
- Исследование органов мошонки в поперечной плоскости.
  - Яички визуализируют для сравнения их эхоструктуры (в норме оба яичка имеют одинаковую эхогенность и однородную эхоструктуру) **(рис. 9-8)**.
- Исследование органов мошонки в поперечной плоскости в режиме ЦДК (см. рис. 9-8).
  - После визуализации обоих яичек переходят в режим ЦДК, оценивая симметричность кровотока в яичках. Отсутствие или снижение кровотока в одном из яичек позволяет заподозрить перекрут, а выраженное усиление кровотока, или гиперемия, может свидетельствовать о наличии инфекции.
- Исследование головки придатка яичка (правого или левого) в поперечной плоскости (повторить с противоположной стороны).
  - Визуализируют головку придатка яичка **(рис. 9-9)**.
  - При необходимости оценивают размеры головки придатка.

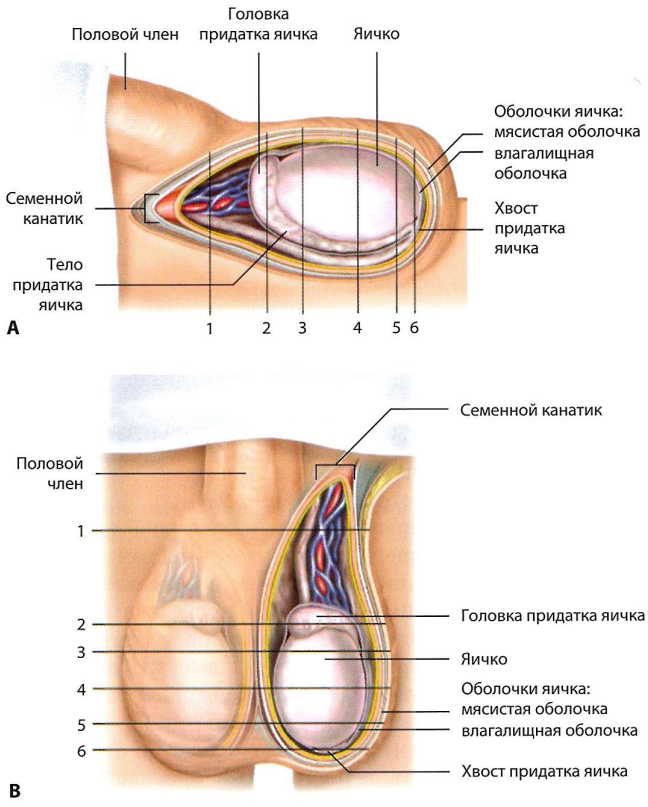

Рис. 9-7. A. Схема обзорного сканирования яичка в продольной плоскости. *1* – семенной канатик; *2* – головка придатка яичка; *3* – верхний полюс яичка; *4* – средняя часть яичка; *5* – нижний полюс яичка; *6* – хвост придатка яичка. Тело придатка яичка оценивают на срезах 3–5. B. Схема обзорного сканирования яичка в поперечной плоскости. *1* – семенной канатик; *2* – головка придатка яичка; *3* – верхний полюс яичка; *4* – средняя часть яичка; *5* – нижний полюс яичка; *6* – хвост придатка яичка. Тело придатка яичка оценивают на срезах 3–5. (Изображения использованы с разрешения Kawamura D, Nolan T, eds. *Abdomen and Superficial Structures*. 4th ed. Philadelphia, PA: Wolters Kluwer; 2017.)

- ЦДК позволяет выявить гиперемию придатка яичка, характерную для эпидидимита.

- Исследование верхнего полюса яичка (правого или левого) в поперечной плоскости (повторить с противоположной стороны).
  - Верхний полюс яичка сканируют в направлении сверху вниз.
- Исследование средней части яичка (правого или левого) в поперечной плоскости с оценкой размеров (повторить с противоположной стороны) **(рис. 9-10)**.
  - Яичко визуализируют в наиболее широкой части.
- Исследование средней части яичка (правого или левого) в поперечной плоскости в режимах ЦДК и импульсно-волновой спектральной допплерографии (повторить с противоположной стороны) **(рис. 9-11)**.
  - Яичко визуализируют в режиме ЦДК.
  - При помощи спектральной допплерографии оценивают артериальный и венозный (при необходимости) кровоток в яичке.
  - При необходимости используют режим ЭДК.

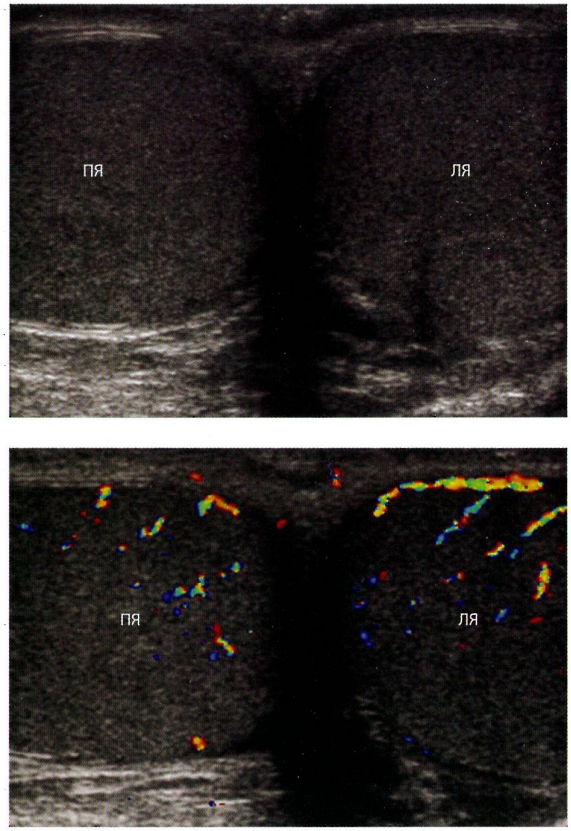

Рис. 9-8. УЗИ яичек с ЦДК, поперечная плоскость. А. На поперечном срезе определяются неизмененные правое (*ПЯ*) и левое (*ЛЯ*) яички с одинаковой однородной эхоструктурой. В. На поперечном срезе в правом (*ПЯ*) и левом (*ЛЯ*) яичках определяется нормальный кровоток. (Рисунки использованы с разрешения Kawamura D, Nolan T, eds. *Abdomen and Superficial Structures*. 4th ed. Philadelphia, PA: Wolters Kluwer; 2017.)

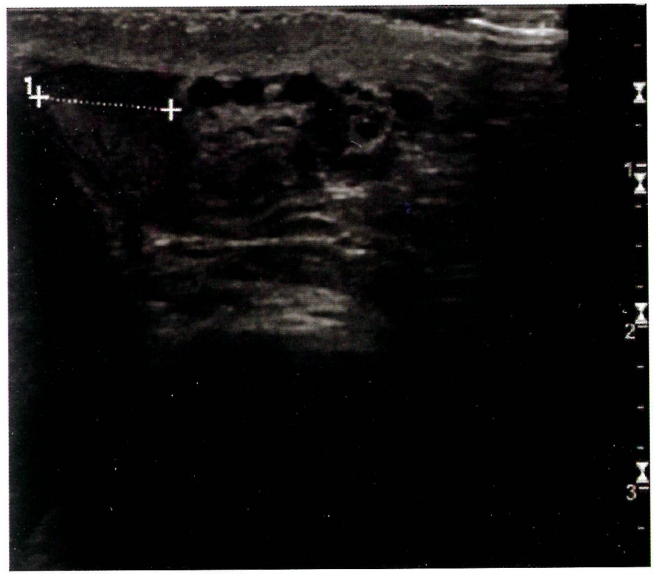

Рис. 9-9. Измерение размера головки придатка яичка при поперечном сканировании (между *маркерами-измерителями*).

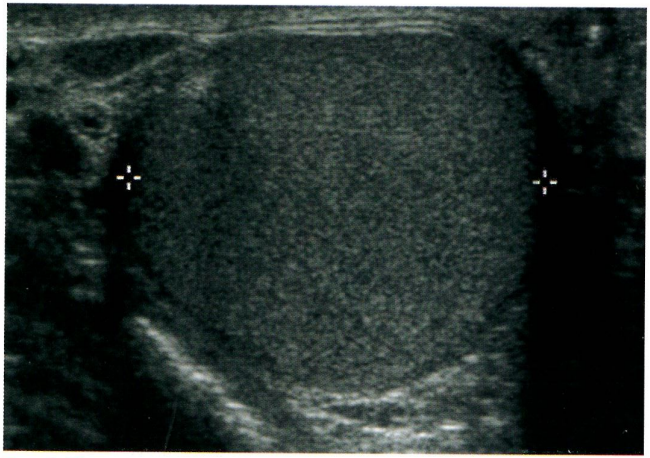

Рис. 9-10. Измерение ширины яичка при УЗИ в поперечной плоскости (между *маркерами-измерителями*). (Рисунок использован с разрешения Kawamura D, Lunsford B, eds. *Abdomen and Superficial Structures*. 3rd ed. Philadelphia, PA: Wolters Kluwer Health/Lippincott Williams & Wilkins; 2012.)

- Исследование нижнего полюса яичка (правого или левого) в поперечной плоскости (повторить с противоположной стороны).
  - Визуализируют нижний полюс яичка.
  - Сканируют отделы, прилежащие к нижнему полюсу.
    - На данном этапе может быть исследован хвост придатка яичка.
  - Хвост придатка яичка оценивают в режиме ЦДК.
- Исследование головки придатка яичка (правого или левого) в продольной плоскости (повторить с противоположной стороны) **(рис. 9-12)**.

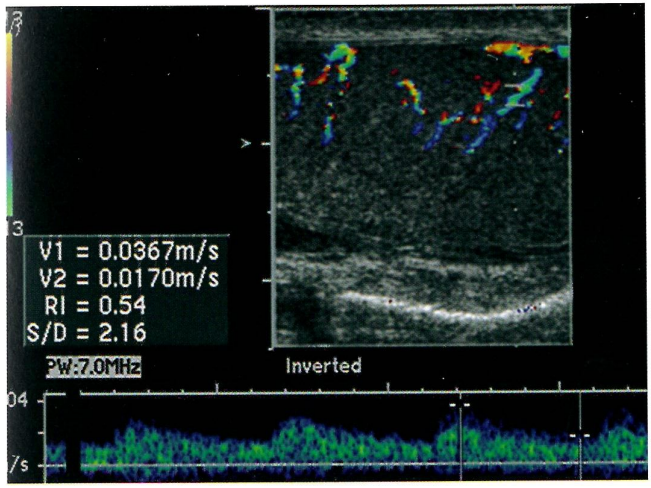

Рис. 9-11. УЗИ яичка в продольной плоскости в режиме ЦДК и спектральной допплерографии. В яичковой артерии регистрируется нормальный низкорезистентный кровоток. (Рисунок использован с разрешения Kawamura D, Lunsford B, eds. *Abdomen and Superficial Structures*. 3rd ed. Philadelphia, PA: Wolters Kluwer Health/Lippincott Williams & Wilkins; 2012.)

  - Получают продольный срез головки придатка.
  - Оценивают размеры головки придатка.
  - Головку придатка оценивают в режиме ЦДК.
- Исследование яичка (правого или левого) в продольной плоскости с оценкой размеров (повторить с противоположной стороны) **(рис. 9-13)**.
  - Получают срез в наиболее длинной части яичка, после чего оценивают его длину и переднезадний размер.
  - Придаток яичка при измерениях яичка не учитывается.

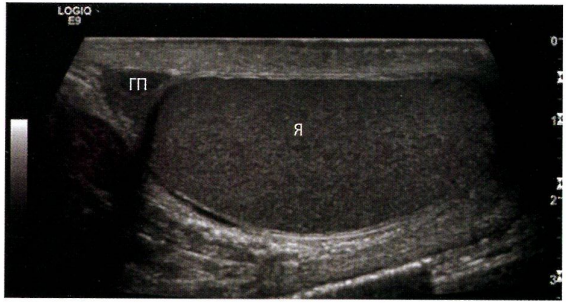

A

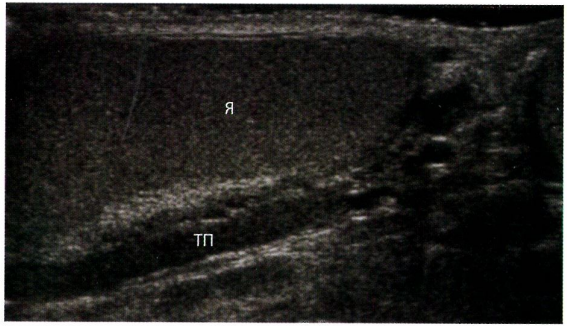

B

Рис. 9-12. Придаток яичка при продольном сканировании. A. На продольном срезе определяются неизмененное яичко (*Я*) и головка придатка яичка (*ГП*). B. На продольном срезе визуализируются неизмененное яичко (*Я*) и тело придатка яичка (*ТП*). C. На продольном срезе визуализируются неизмененное яичко (*Я*) и хвост придатка яичка (*ХП*). D. На продольном срезе в режиме ЦДК в придатке яичка (*П*) регистрируется нормальный кровоток. *Я* – яичко. (Рисунки использованы с разрешения Kawamura D, Nolan T, eds. *Abdomen and Superficial Structures*. 4th ed. Philadelphia, PA: Wolters Kluwer; 2017.)

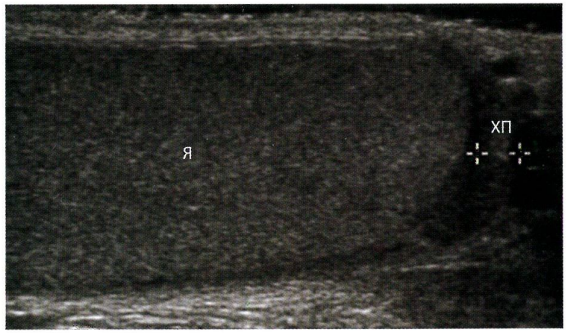

C

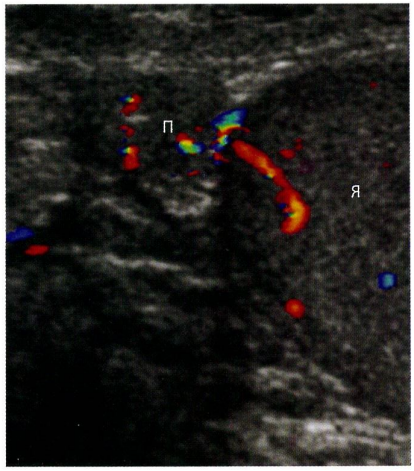

D

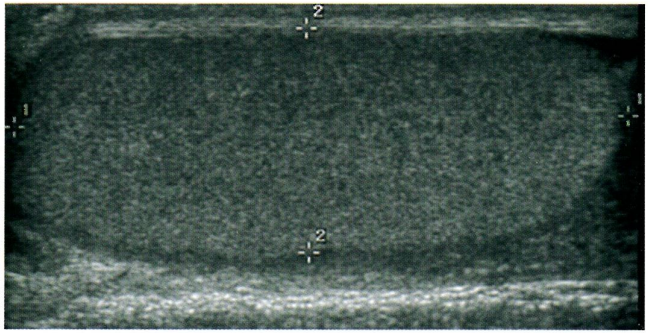

Рис. 9-13. УЗИ яичка в продольной плоскости с измерением верхне-нижнего размера и толщины (между *маркерами-измерителями*). (Рисунок использован с разрешения Kawamura D, Lunsford B, eds. *Abdomen and Superficial Structures*. 3rd ed. Philadelphia, PA: Wolters Kluwer Health/ Lippincott Williams & Wilkins; 2012.)

- Исследование яичка (правого или левого) в продольной плоскости в режимах ЦДК и импульсно-волновой спектральной допплерографии (повторить с противоположной стороны).
  - Выполняют исследование в режиме ЦДК (если не выполнялось во время сканирования в поперечной плоскости).
  - В режиме спектральной допплерографии оценивают артериальный и венозный (при необходимости) кровоток.
  - При необходимости используют режим ЭДК.
- Исследование медиальной части яичка (правого или левого) в сагиттальной плоскости (повторить с противоположной стороны).
  - Яичко сканируют в медиальном направлении.

- Исследование латеральной части яичка (правого или левого) в сагиттальной плоскости (повторить с противоположной стороны).
  - Яичко сканируют в латеральном направлении.
- Дополнительные плоскости сканирования:
  - Для наиболее точной визуализации объемного образования в мошонке пациента просят указать на него одним пальцем либо удерживать двумя пальцами в процессе сканирования.
  - Для исследования семенного канатика паховый канал визуализируют на протяжении.

СОВЕТЫ ПО ПРОВЕДЕНИЮ СКАНИРОВАНИЯ [3]

- Чтобы визуализировать яичко по всей длине, можно воспользоваться режимом панорамного сканирования.
- Чтобы сравнить эхогенность яичек, можно воспользоваться режимом двух экранов.
- Если вблизи яичка визуализируются анэхогенные сосудистые структуры (варикоцеле), пациента просят выполнить прием Вальсальвы, а именно – напрячь мышцы передней брюшной стенки, что приведет к повышению внутрибрюшного давления. На фоне приема Вальсальвы и в спокойном состоянии выполняют исследование в режиме ЦДК.
- При подозрении на варикоцеле пациента переводят в вертикальное положение и повторяют исследование.
- Важно оценить толщину стенки мошонки. Утолщение оболочек может свидетельствовать об инфекционном процессе.
- Для визуализации яичек при массивном гидроцеле используют конвексный датчик.

- Для визуализации поверхностно расположенных структур используют насадку, увеличивающую зазор между датчиком и кожей, либо наносят дополнительный объем геля.

РАЗМЕРЫ ОРГАНОВ МОШОНКИ В НОРМЕ [1–3]

- Яичко (у взрослого):
  - Длина: 3–5 см.
  - Ширина: 2–4 см.
  - Толщина: 3 см.
- Головка придатка яичка:
  - 10–12 мм.
- Стенка мошонки:
  - Толщина: 2–8 мм.
- Объем яичка:
  - Длина × ширина × толщина × 0,52 (формула объема эллипсоида).
  - Длина × ширина × толщина × 0,71.

ОСНОВНЫЕ ЗАБОЛЕВАНИЯ ОРГАНОВ МОШОНКИ [2]

- Перекрут яичка – перекручивание яичка вокруг своей сосудистой ножки, приводящее к нарушению артериального кровоснабжения и венозного оттока **(рис. 9-14)**.
  - Клиническая картина:
    - Острая боль в яичке (часто в покое).
    - Отек яичка/мошонки.
    - Тошнота и рвота.
    - Приподнимание яичек приводит к усилению болезненности.
  - УЗИ:
    - Увеличение размеров семенного канатика, придатка яичка и самого яичка.

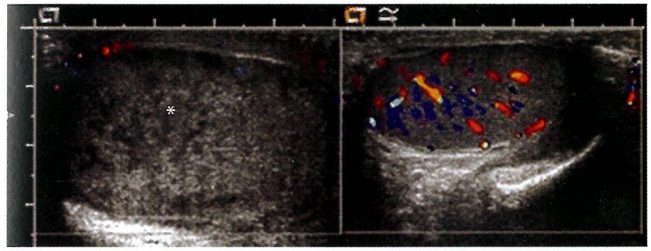

A B

Рис. 9-14. Перекрут яичка. УЗИ правого (A) и левого (B) яичек в режиме ЦДК, продольная плоскость. Правое яичко увеличено и имеет неоднородную структуру (*звездочка*), кровоток не определяется (ультразвуковая картина перекрута яичка). Левое яичко не изменено. (Рисунки использованы с разрешения Lee E, ed. *Pediatric Radiology: Practical Imaging Evaluation of Infants and Children*. 1st ed. Philadelphia, PA: Wolters Kluwer; 2017.)

    - Утолщение стенки мошонки.
    - Гипоэхогенное или неоднородное яичко.
    - Реактивное гидроцеле.
    - Отсутствие интратестикулярного кровотока по данным ЦДК.
    - Снижение интратестикулярного кровотока по данным ЦДК по сравнению со здоровым яичком.
- Эпидидимит (эпидидимоорхит) – воспаление придатка яичка или придатка и яичка **(рис. 9-15)**.
  - Клиническая картина:
    - Острая боль в яичке.
    - Лейкоцитоз.
    - Лихорадка.
    - Дизурия.
    - Выделения из мочеиспускательного канала.

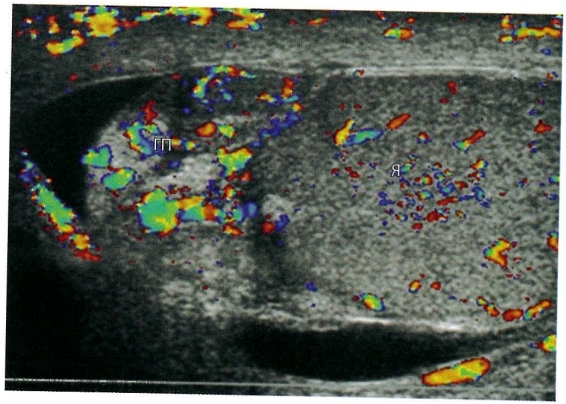

A

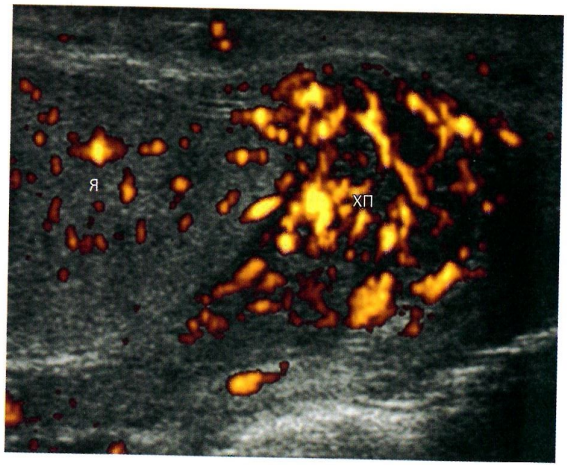

B

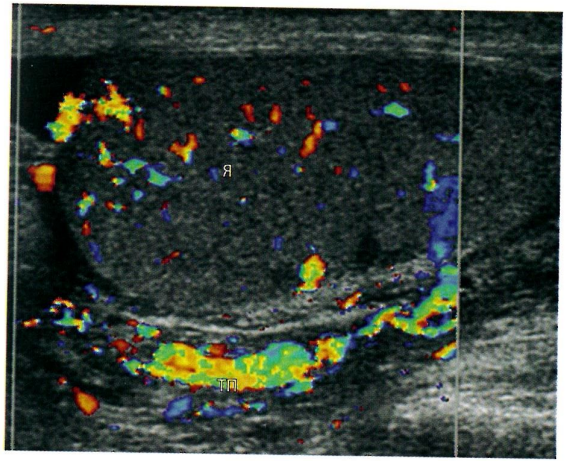

C

Рис. 9-15. Эпидидимит и орхит. A. ЦДК, сагиттальная плоскость. Определяется гиперемия головки придатка яичка (*ГП*). *Я* – яичко. B. ЭДК, сагиттальная плоскость. Отмечается гиперемия хвоста придатка яичка (*ХП*). *Я* – яичко. C. ЦДК, сагиттальная плоскость. Определяется гиперемия тела придатка яичка (*ТП*). *Я* – яичко. D, E. ЭДК. Гиперемия яичка является признаком орхита. (Рисунки использованы с разрешения Kawamura D, Nolan T, eds. *Abdomen and Superficial Structures*. 4th ed. Philadelphia, PA: Wolters Kluwer; 2017.)

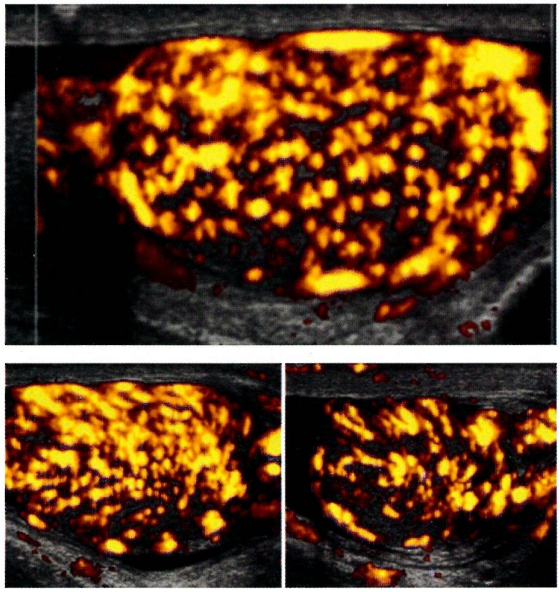

Рис. 9-15 (*окончание*)

- Отек (эритема) стенки мошонки.
- УЗИ:
  - Увеличение размеров пораженной части придатка яичка.
  - Снижение эхогенности яичка (орхит).
  - Гиперемия придатка яичка и/или яичка.
  - Утолщение стенки мошонки.
  - Реактивное гидроцеле.

- Варикоцеле – расширение вен внутри мошонки (чаще всего слева) **(рис. 9-16)**.
  - Клиническая картина:
    - Часто протекает бессимптомно, однако может сопровождаться дискомфортом.
    - Чувство наполненности в мошонке.
    - Возможно бесплодие.
  - УЗИ:
    - Трубчатые сосудистые анэхогенные структуры, прилегающие к яичку.
    - Расширенные вены внутри мошонки диаметром более 2 мм.
    - На фоне приема Вальсальвы происходит расширение вен.
- Семинома (злокачественная опухоль яичка).
  - Клиническая картина:
    - Безболезненное увеличение яичка.
    - Повышение уровня хорионического гонадотропина в крови.
  - УЗИ:
    - Солидное гипоэхогенное или неоднородное образование в яичке.
- Травма полового члена.
  - Клиническая картина:

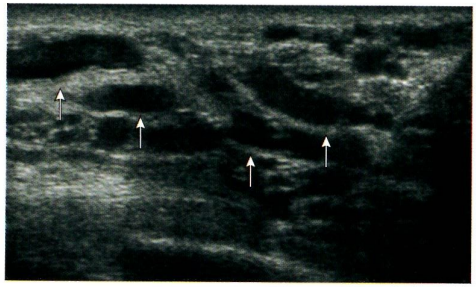

A

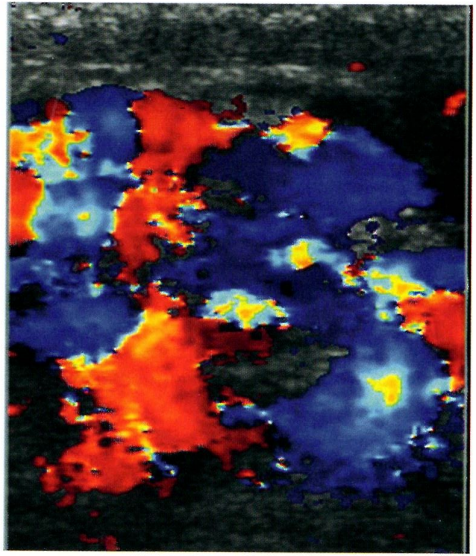

B

Рис. 9-16. Варикоцеле. А. Вблизи яичка визуализируются множественные анэхогенные трубчатые структуры, являющиеся расширенными венами. В. В режиме ЦДК в расширенных венах отмечается усиление кровотока. (Рисунки использованы с разрешения Kawamura D, Nolan T, eds. *Abdomen and Superficial Structures*. 4th ed. Philadelphia, PA: Wolters Kluwer; 2017.)

- Указание на щелчок, услышанный пациентом во время полового акта.
- Эритема полового члена, соответствующая подкожному кровоизлиянию.

- УЗИ:
  - Гипо- или гиперэхогенный дефект неправильной формы в месте перелома полового члена.
  - Гематома в области эритемы.

ДОПОЛНИТЕЛЬНЫЕ ЗОНЫ ИНТЕРЕСА

- Рекомендуется выполнить беглое сканирование забрюшинного пространства со стороны варикоцеле, поскольку последнее может быть проявлением ретроперитонеальной патологии, особенно при правосторонней локализации.
- Если в мошонке отсутствует яичко, исследуют паховый канал с той же стороны. Яичко также может находиться в брюшной полости или в малом тазу.
- Необходимо исследовать стенку мошонки, исключая ее утолщение.
- При подозрении на паховую грыжу находят перистальтирующую петлю кишечника в грыжевом мешке.



Рис. 9-17. КТ с контрастным усилением, аксиальный срез. В мошонке слева определяется контрастируемое образование, расположенное за пределами яичек (*стрелки*). (Рисунок использован с разрешения Lee E, ed. *Pediatric Radiology: Practical Imaging Evaluation of Infants and Children*. 1st ed. Philadelphia, PA: Wolters Kluwer; 2017.)

ЛУЧЕВАЯ КАРТИНА ПРИ ДРУГИХ МЕТОДАХ ВИЗУАЛИЗАЦИИ

- КТ, объемное образование в мошонке **(рис. 9-17)**.

ЛИТЕРАТУРА

1. AIUM Practice Parameters for the Performance of the Scrotal Ultrasound Examinations. https://www.aium.org/resources/guidelines/scrotal.pdf. Accessed October 18, 2018.
2. Penny SM, ed. *Examination Review for Ultrasound: Abdomen & Obstetrics and Gynecology.* 2nd ed. Philadelphia, PA: Wolters Kluwer; 2018:205–223.
3. Sanders RC, Hall-Terracciano B, eds. *Clinical Sonography: A Practical Guide.* 5th ed. Philadelphia, PA: Wolters Kluwer; 2016:735–746.



ГЛАВА 10

Область лица и шеи

ВВЕДЕНИЕ

УЗИ щитовидной железы и ближайших структур, в том числе околощитовидных желез и лимфатических узлов шеи, выполняется сравнительно часто и по многим показаниям. Кроме того, под контролем УЗИ выполняется тонкоигольная аспирационная биопсия образований щитовидной железы. Метод также используется для неинвазивной диагностики заболеваний челюстно-лицевой области. В настоящей главе представлены протоколы исследования щитовидной, околощитовидных и слюнных желез, а также лимфатических узлов шеи.

РЕКОМЕНДАЦИИ AIUM В ОТНОШЕНИИ УЗИ ОБЛАСТИ ЛИЦА И ШЕИ [1]

- Щитовидную и околощитовидные железы оценивают следующим образом:
  - Устанавливают локализацию и описывают пальпируемые образования в области шеи.
  - Оценивают изменения, выявленные при помощи других методов визуализации или заподозренные исходя из отклонений в лабораторных показателях.
  - Оценивают размеры и локализацию щитовидной железы.
  - Железу в обязательном порядке исследуют у пациентов, имеющих высокий риск рака щитовидной железы.

  - Выполняют повторное исследование ранее выявленных кист щитовидной железы.
  - Находят признаки рецидива опухоли щитовидной железы либо метастазы в регионарные лимфатические узлы.
  - У пациентов с заподозренным первичным или вторичным гиперпаратиреозом оценивают характер изменений в околощитовидных железах.
  - У пациентов, перенесших резекцию или аблацию околощитовидных желез, при повторном появлении симптомов гиперпаратиреоза оценивают количество и размеры увеличенных околощитовидных желез.
  - Устанавливают локализацию изменений в щитовидной или околощитовидных железах либо ближайших лимфоузлах шеи для дальнейшей биопсии, аблации или иных инвазивных вмешательств.
  - Обнаруживают признаки нарушений после идентификации околощитовидных желез и аутологичных имплантатов околощитовидных желез радиоизотопным методом (технеций ^{99m}Tc).
- Слюнные железы оценивают следующим образом:
  - Отмечают увеличение и изменение эластичности желез, которые могут свидетельствовать о сиалоадените.
  - Находят признаки формирования абсцесса.
  - Отмечают отечность желез и наличие признаков болезни Шегрена.
  - Находят признаки обструкции слюнной железы конкрементом, солитарной опухолью железы или ротовой полости, а также кистами.

ОСНОВНЫЕ СВЕДЕНИЯ ОБ АНАТОМИИ И ФИЗИОЛОГИИ ОРГАНОВ ЛИЦА И ШЕИ [2, 3]

- Анатомия и физиология щитовидной железы.
  - Щитовидная железа локализуется в передней части шеи **(рис. 10-1)**.
  - Железа состоит из правой и левой долей.
  - Доли щитовидной железы соединены перешейком, который лежит кпереди от трахеи.
  - У некоторых пациентов может определяться пирамидальная доля щитовидной железы (перешеек, увеличенный вверх).
  - Передняя доля гипофиза секретирует тиреотропный гормон (ТТГ), который регулирует секрецию гормонов щитовидной железы.
  - Щитовидная железа вырабатывает тироксин, трийодтиронин и кальцитонин. Эти гормоны участвуют в регуляции метаболизма, роста и развития организма.
  - Избыток гормонов щитовидной железы называют гипертиреозом, недостаток – гипотиреозом.
- Анатомия и физиология околощитовидных желез.
  - У большинства людей имеются две пары околощитовидных желез.
  - Околощитовидные железы часто локализуются позади долей щитовидной железы; одна из пар нередко находится книзу от щитовидной железы. Локализация околощитовидных желез может варьировать **(рис. 10-2)**.
  - Околощитовидные железы регулируют содержание кальция в крови.
  - Повышение концентрации кальция в сыворотке крови называют гиперкальциемией, снижение – гипокальциемией.
- Анатомия и физиология лимфатических узлов шеи.

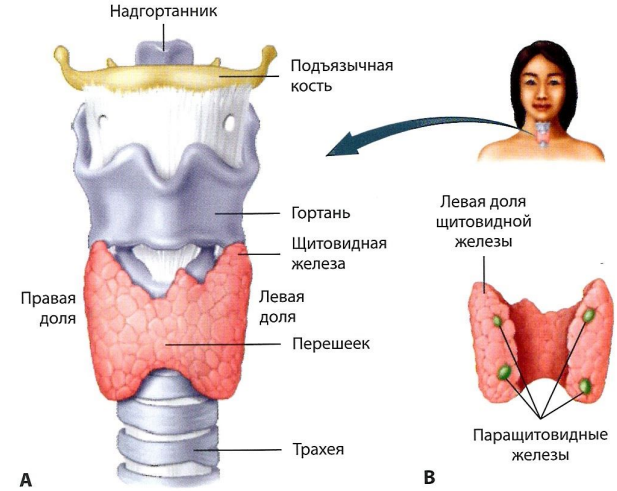

Рис. 10-1. Локализация щитовидной и типичная локализация околощитовидных желез. А. Щитовидная железа лежит кпереди от трахеи. В. Околощитовидные железы обычно представлены двумя парами. (Изображения использованы с разрешения McConnell TH, Hull KL, eds. *Human Form, Human Function*. 1st ed. Philadelphia, PA: Wolters Kluwer Health/Lippincott Williams & Wilkins; 2011.)

- Лимфатические узлы являются важным компонентом иммунной системы и выполняют барьерную функцию, не пропуская в кровь инородные вещества и клетки.
- Лимфоузлы представлены небольшими островками ткани, где содержатся В- и Т-лимфоциты, а также другие виды лейкоцитов.
- В составе лимфатического узла выделяют корковое и мозговое вещество.

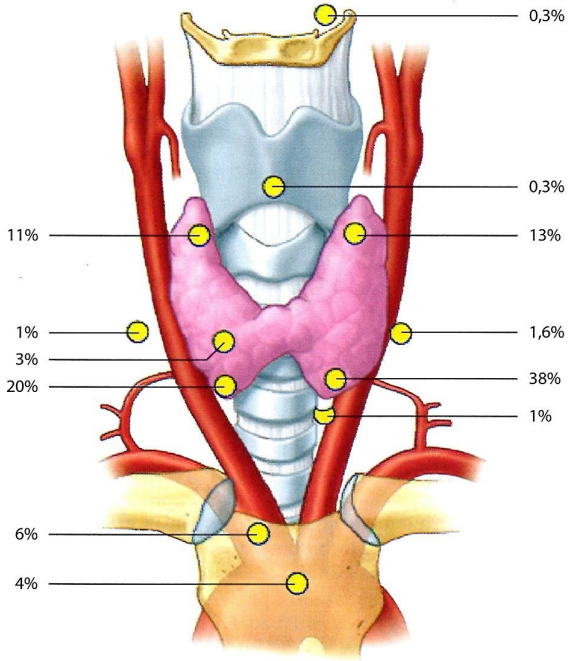

Рис. 10-2. Возможная локализация околощитовидных желез. (Изображение использовано с разрешения Moore KL, Dalley AF II, Agur AMR, eds. *Clinically Oriented Anatomy*. 8th ed. Philadelphia, PA: Wolters Kluwer; 2017.)

- В боковой части шеи находится цепочка небольших лимфоузлов.
- Лимфатические узлы шеи могут быть исследованы в ходе УЗИ щитовидной железы; для их классификации можно воспользоваться системой пронумерованных отделов (уровней) шеи **(рис. 10-3)**.
- Анатомия и физиология слюнных желез.
  - В области лица находится 3 пары слюнных желез: подъязычные, подчелюстные и околоушные **(рис. 10-4)**.

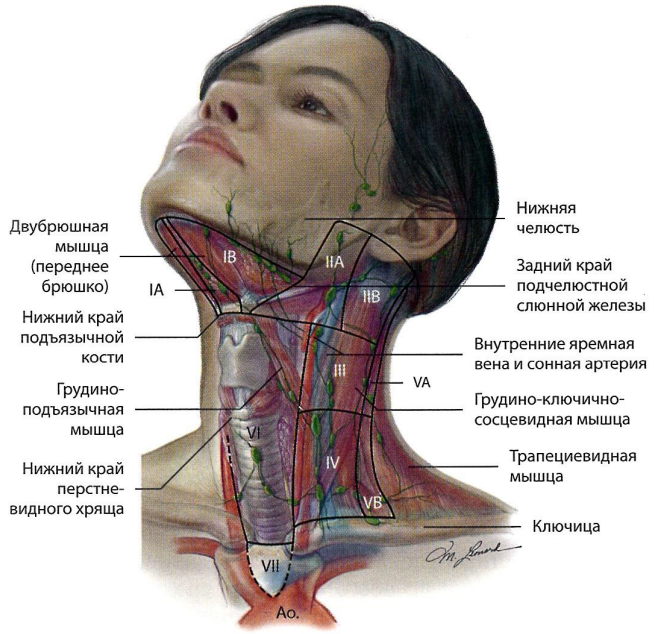

Рис. 10-3. Классификация лимфатических узлов по уровням шеи. (Изображение использовано с разрешения Myers J, Hanna E, eds. *Cancer of the Head and Neck*. 5th ed. Philadelphia, PA: Wolters Kluwer; 2016.)

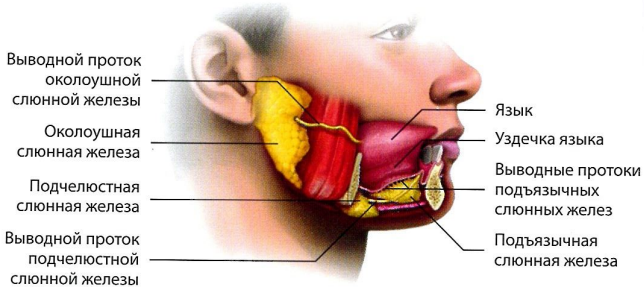

Рис. 10-4. Локализация слюнных желез. (Изображение использовано с разрешения McConnell TH, Hull KL, eds. *Human Form, Human Function*. 1st ed. Philadelphia, PA: Wolters Kluwer Health/Lippincott Williams & Wilkins; 2011.)

- Околоушные слюнные железы, самые крупные из слюнных желез, локализуются спереди от ушных раковин с обеих сторон.
- Подчелюстные слюнные железы локализуются под нижней челюстью, по обе стороны от срединной линии. Латерально железы отграничены ветвями нижней челюсти, сверху и медиально – челюстно-подъязычной мышцей.
- Подъязычные слюнные железы находятся под языком.
- Основная функция слюнных желез – выработка слюны, которая облегчает пищеварение за счет содержащейся в ней амилазы.
- Слюна поступает в ротовую полость посредством выводных протоков слюнных желез.

ПОДГОТОВКА ПАЦИЕНТА К УЗИ ОБЛАСТИ ЛИЦА И ШЕИ

- Подготовка пациента, как правило, не требуется.

РЕКОМЕНДОВАННОЕ ОБОРУДОВАНИЕ [1]

- Линейный датчик с частотой 8–12 МГц.
- В отдельных случаях для более глубокого распространения ультразвуковой энергии могут использоваться более низкие рабочие частоты.
- Для визуализации поверхностно расположенных изменений используют насадку, увеличивающую зазор между датчиком и кожей, либо наносят дополнительный объем геля.

ИЗУЧЕНИЕ МЕДИЦИНСКОЙ ДОКУМЕНТАЦИИ И СБОР АНАМНЕЗА [2]

- Характерные изменения лабораторных показателей представлены в **таблице 10-1**.
- Изучают предыдущие заключения и изображения, полученные при помощи КТ, МРТ, рентгенографии, радионуклидных методов исследования и других методов диагностики.
- Основные вопросы, уточняющие анамнез заболевания:
  - Щитовидная и околощитовидные железы.
    - Выполнялись ли вам операции на органах шеи? *Пациент может сообщить о перенесенной операции по поводу рака щитовидной железы, в ходе которой была удалена одна или обе ее доли. В таком случае необходимо исследовать оставшуюся ткань щитовидной железы (при наличии) и всю область шеи на предмет метастазов в лимфатических узлах.*

Таблица 10-1 ИЗМЕНЕНИЯ ЛАБОРАТОРНЫХ ПОКАЗАТЕЛЕЙ ПРИ ЗАБОЛЕВАНИЯХ ОРГАНОВ ОБЛАСТИ ЛИЦА И ШЕИ

Лабораторный показатель	Возможная патология
↑ Лейкоциты (лейкоцитоз)	Инфекционное заболевание; лимфаденопатия; сиалоаденит
↓ ТТГ, ↑ T_3, T_4	Гипертиреоз (болезнь Грейвса)
↑ ТТГ, ↓ T_3, T_4	Гипотиреоз (тиреоидит Хашимото)
↑ Кальций сыворотки крови	Гиперпаратиреоз или аденома околощитовидной железы
↑ Паратиреоидный гормон (ПТГ)	Гиперпаратиреоз

- Ставили ли вам раньше диагноз гипер- или гипотиреоза? *В обоих случаях ультразвуковая картина щитовидной железы может быть изменена.*
- Ощущаете ли вы наличие образования в области шеи? *В случае утвердительного ответа пациент может указать конкретную область, где пальпируется опухоль.*
- Испытываете ли вы затруднения при дыхании или глотании? *Диспноэ и дисфагия могут быть вызваны увеличением щитовидной железы.*
- Принимаете ли вы препараты для лечения какого-либо заболевания щитовидной железы? *Для лечения гипотиреоза нередко назначается левотироксин натрия.*

- Лимфатические узлы шеи.
  - Выполнялись ли вам операции на органах шеи? *Пациент может сообщить о перенесенной операции по поводу рака щитовидной железы, в ходе которой была удалена одна или обе ее доли. В таком случае необходимо исследовать оставшуюся ткань щитовидной железы (при наличии) и всю область шеи на предмет метастазов в лимфатических узлах.*
  - Ощущаете ли вы наличие образования в области шеи? *В случае утвердительного ответа пациент может указать конкретную область, где пальпируется опухоль.*
- Слюнные железы.
  - Ощущаете ли вы наличие образования в области лица? *В случае утвердительного ответа пациент может указать конкретную область, где пальпируется опухоль.*
  - Переносили ли вы слюннокаменную болезнь или операции на слюнных железах? *В случае утвердительного ответа необходимо уточнить, когда и какое именно лечение получал пациент.*

УЛЬТРАЗВУКОВЫЕ ХАРАКТЕРИСТИКИ ОРГАНОВ ЛИЦА И ШЕИ В НОРМЕ [4]

- Щитовидная железа.
  - В норме ткань щитовидной железы имеет однородную структуру и представлена эхосигналами средней и высокой интенсивности (аналогично яичкам) **(рис. 10-5)**.
- Околощитовидные железы.
  - В норме околощитовидные железы имеют овальную или бобовидную форму и по эхогенности сопоставимы с тканью щитовидной железы.
  - Околощитовидные железы могут не определяться при УЗИ, что является вариантом нормы.
- Лимфатические узлы шеи.

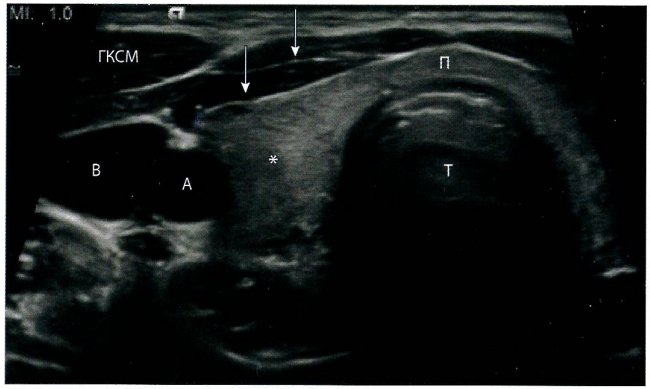

Рис. 10-5. Нормальная ультразвуковая картина щитовидной железы. Правая доля железы (*звездочка*) на поперечном срезе имеет однородную эхоструктуру. Толщина перешейка (*П*) не изменена. Латерально от щитовидной железы проходят общая сонная артерия (*А*) и внутренняя яремная вена (*В*). Кпереди от железы находятся подподъязычные мышцы (*стрелки*); грудино-ключично-сосцевидная мышца (*ГКСМ*) лежит более латерально. По срединной линии тела визуализируется трахея (*Т*). (Рисунок использован с разрешения Sanelli P, Schaefer P, Loevner L, eds. *Neuroimaging: The Essentials*. 1st ed. Philadelphia, PA: Wolters Kluwer; 2015.)

- Диаметр лимфоузлов шеи в норме не превышает 1 см; лимфоузлы имеют овальную форму, гипоэхогенны и содержат эхогенные ворота **(рис. 10-6)**.

- Слюнные железы [4].
  - В норме слюнные железы имеют однородную структуру и гиперэхогенны по сравнению с прилегающими мышцами.
  - Околоушная слюнная железа на поперечном срезе имеет округлую форму, на фронтальном – эллиптическую.

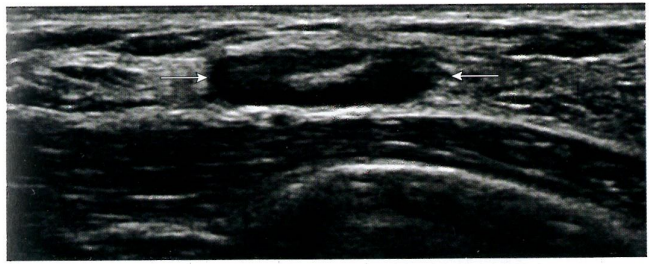

Рис. 10-6. Неизмененный лимфатический узел. На эхограмме представлена нормальная ультразвуковая картина лимфатического узла (между *стрелками*). Узел имеет овальную форму и содержит эхогенные ворота, представленные жировой тканью. (Рисунок использован с разрешения Philips Medical Systems, Bothell, WA.)

  - В толще околоушной слюнной железы нередко находят несколько лимфоузлов **(рис. 10-7)**.

РЕКОМЕНДОВАННЫЙ ПРОТОКОЛ ИССЛЕДОВАНИЯ ОБЛАСТИ ЛИЦА И ШЕИ

- Щитовидная железа.
  - Обзорное сканирование щитовидной железы.
    - Исследование проводят в положении пациента лежа на спине или полулежа.
    - Пациента просят выполнить разгибание в шейном отделе позвоночника. Под шею подкладывают валик.
    - Щитовидную железу бегло сканируют в поперечной или сагиттальной плоскости.
    - Оценивают паренхиму обеих долей железы.
    - Сканирование в поперечной плоскости выполняют в направлении сверху вниз; также записывают короткую кинопетлю.

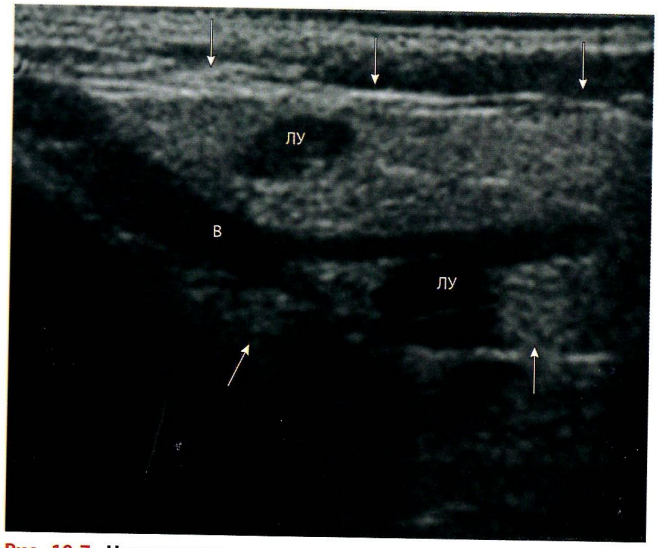

Рис. 10-7. Неизмененная околоушная железа. Сагиттальный срез проходит параллельно мочке ушной раковины. Железа на эхограмме имеет эллиптическую форму (*стрелки*), а в ее толще определяются неизмененные гипоэхогенные лимфоузлы (*ЛУ*). Позадинижнечелюстная вена (*В*) делит железу на поверхностную долю спереди и глубокую долю сзади. (Рисунок использован с разрешения Siegel MJ, ed. *Pediatric Sonography*. 4th ed. Philadelphia, PA: Wolters Kluwer Health/Lippincott Williams & Wilkins; 2010.)

- Исследование перешейка щитовидной железы в поперечной плоскости.
  - На поперечном срезе оценивают толщину (переднезадний размер) перешейка **(рис. 10-8)**.

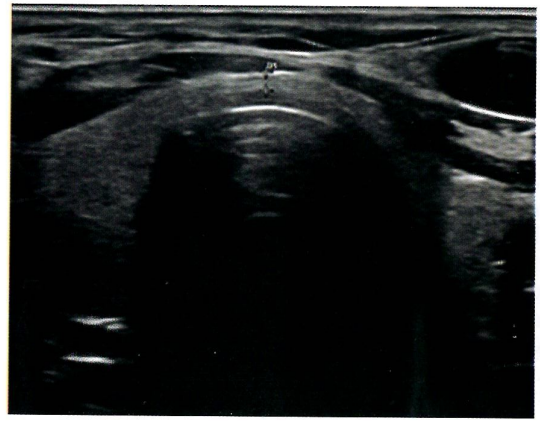

A

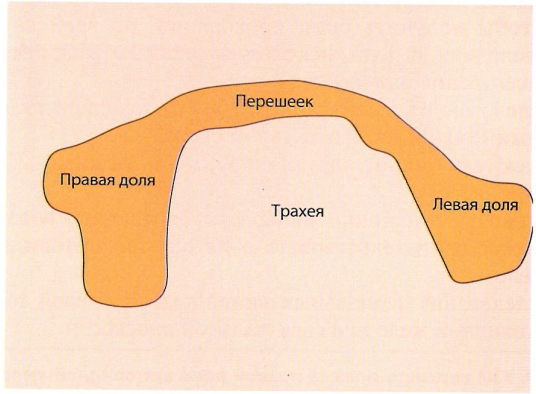

B

Рис. 10-8. УЗИ перешейка щитовидной железы, поперечная плоскость. А, В. Толщину перешейка измеряют на поперечном срезе (между *маркерами-измерителями*).

- Исследование правой и левой долей щитовидной железы в поперечной плоскости.
  - Пациента просят повернуть голову в сторону, противоположную исследуемой.
  - Получают несколько эхограмм верхнего полюса каждой доли **(рис. 10-9)**.
  - Каждую долю исследуют в средней трети, оценивают ее размеры **(рис. 10-10)**.
  - Получают несколько эхограмм нижнего полюса каждой доли **(рис. 10-11)**.
- Исследование правой и левой долей щитовидной железы в сагиттальной плоскости.
  - Каждую долю сканируют на уровне средней трети, получая срез по всей длине железы.
  - Оценивают длину и толщину (при необходимости) правой доли **(рис. 10-12)**.
  - Чтобы получить срез, проходящий по всей длине увеличенной доли, используют режимы расширения поля зрения или двух экранов.
- Исследование правой и левой долей щитовидной железы в режиме ЦДК на сагиттальном срезе.
  - Каждую долю визуализируют в режиме ЦДК **(рис. 10-13)**.
  - Отмечают наличие гиперваскуляризации, которая может свидетельствовать о патологии щитовидной железы.
- Исследование медиальных частей правой и левой долей щитовидной железы в сагиттальной плоскости.

Рис. 10-9. УЗИ верхнего полюса правой доли щитовидной железы, поперечная плоскость. А, В. Помимо верхнего полюса правой доли щитовидной железы на срезе определяются общая сонная артерия (*ОСА*), подподъязычные мышцы (*ППМ*) и грудино-ключично-сосцевидная мышца (*ГКСМ*).

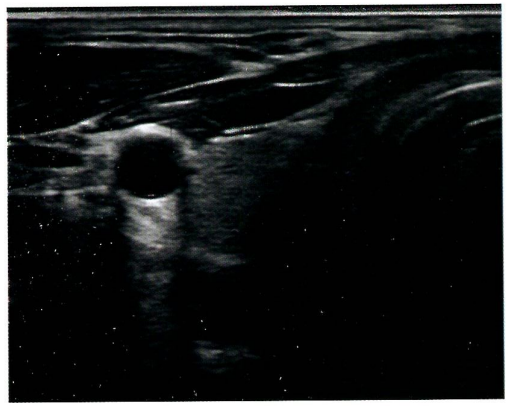

A

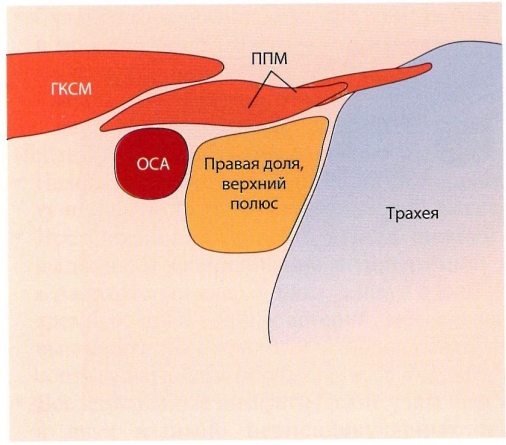

B

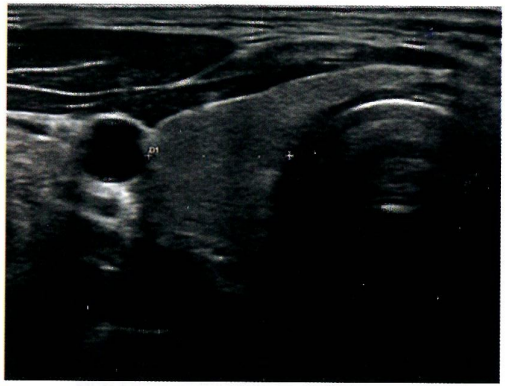

A

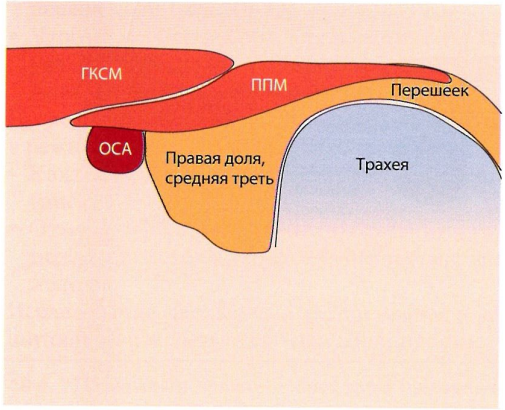

B

Рис. 10-10. УЗИ средней трети правой доли щитовидной железы, поперечная плоскость. А, В. На поперечном срезе оценивают ширину средней трети правой доли щитовидной железы. Латерально от щитовидной железы визуализируется общая сонная артерия (*ОСА*), а кпереди от железы – подподъязычные мышцы (*ППМ*). Также определяются трахея и перешеек щитовидной железы. *ГКСМ* – грудино-ключично-сосцевидная мышца.

- Сканирование начинают от средней трети каждой доли и продолжают в медиальном направлении, получая несколько эхограмм **(рис. 10-14)**.
  - Медиально могут визуализироваться хрящевые кольца трахеи.
- Исследование латеральных частей правой и левой долей щитовидной железы в сагиттальной плоскости.
  - Сканирование начинают от средней трети каждой доли и продолжают в латеральном направлении, получая несколько эхограмм **(рис. 10-15)**.
    - Вдоль латерального края щитовидной железы нередко проходит сонная артерия.
- Исследование шеи (симметрично с обеих сторон).
  - Находят признаки лимфаденопатии, сопровождающей ту или иную патологию щитовидной железы.
  - Исследование начинают из-под нижней челюсти; выполняют сканирование в поперечной плоскости в направлении сверху вниз, следуя вдоль внутренних яремных вен и сонных артерий. Исследование можно выполнять по сегментам и подписывать эхограммы соответствующим образом (см. рис. 10-3).
  - Все измененные лимфатические узлы шеи исследуют в двух взаимно перпендикулярных плоскостях; в заключении отмечают факт наличия таких узлов

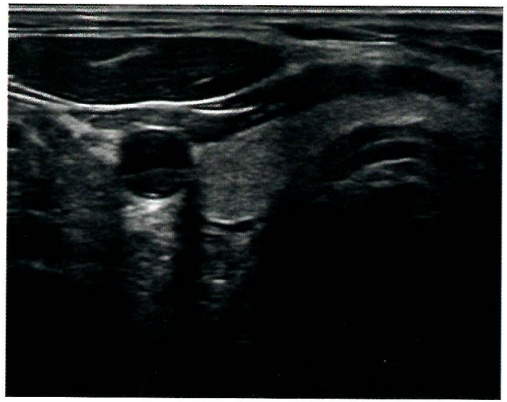

A

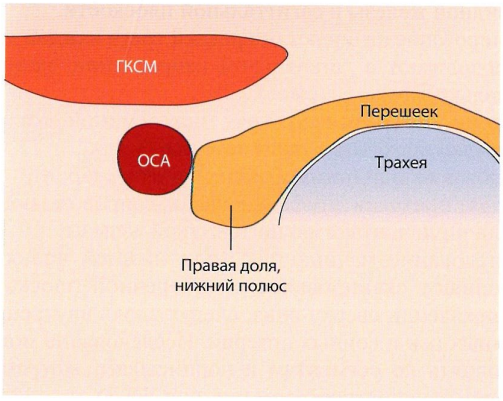

B

Рис. 10-11. УЗИ нижнего полюса правой доли щитовидной железы, поперечная плоскость. А, В. На поперечном срезе, проходящем через нижний полюс правой доли щитовидной железы, визуализируются перешеек железы, трахея, общая сонная артерия (*ОСА*) и грудино-ключично-сосцевидная мышца (*ГКСМ*).

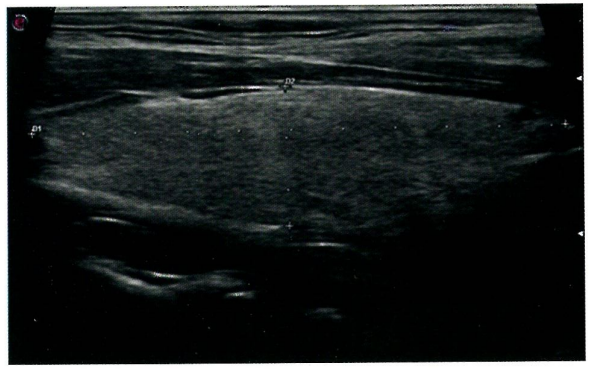

A

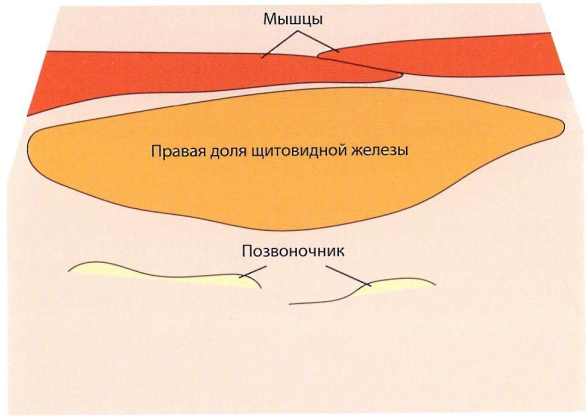

B

Рис. 10-12. УЗИ средней трети правой доли щитовидной железы, сагиттальная плоскость. А, В. На сагиттальном срезе оценивают размеры правой доли щитовидной железы (между *маркерами-измерителями*).

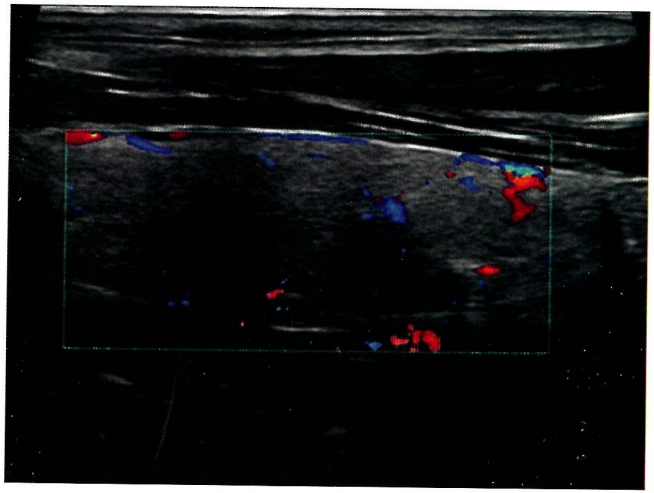

Рис. 10-13. ЦДК средней трети правой доли щитовидной железы, сагиттальная плоскость.

A

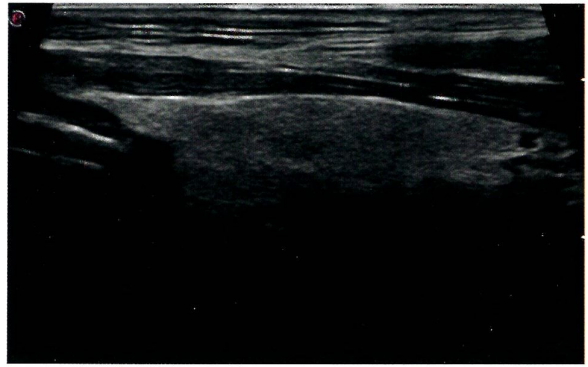

B

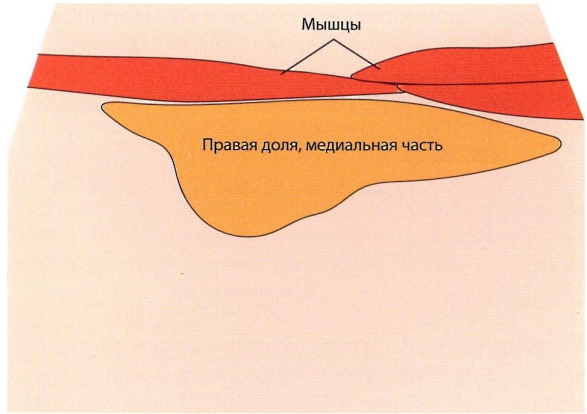

Рис. 10-14. УЗИ медиальной части правой доли щитовидной железы, сагиттальная плоскость. A, B. Медиальная часть правой доли щитовидной железы.

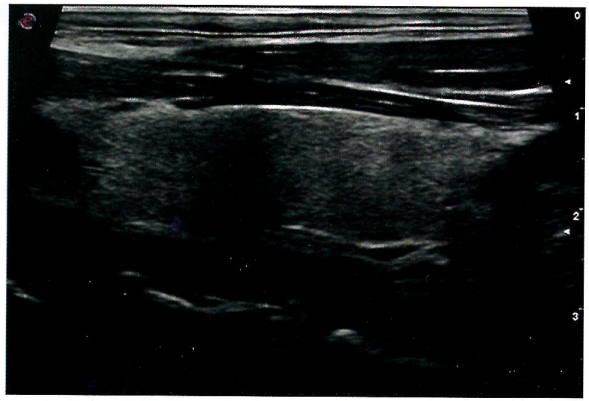

A

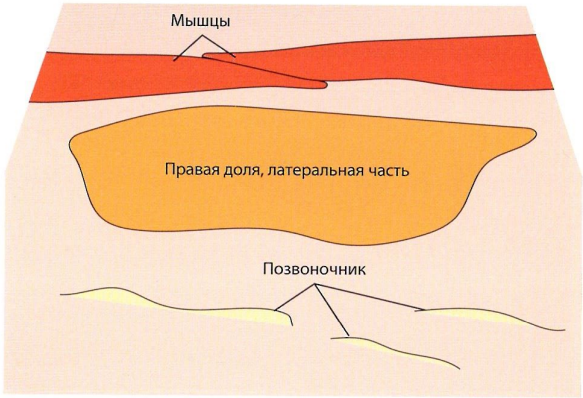

B

Рис. 10-15. УЗИ латеральной части правой доли щитовидной железы, сагиттальная плоскость. А, В. Латеральная часть правой доли щитовидной железы.

с указанием их размеров (см. ниже «Основные заболевания области лица и шеи»).

- Описание выявленных изменений [1].
  - В заключении указывают все обнаруженные нарушения со стороны щитовидной железы.
  - Документируют локализацию, размеры, количество и характеристики значимых нарушений; все измерения выполняют в трех плоскостях.
  - При наличии множественных узлов измерять каждый узелок не требуется: измеряют наиболее крупные узлы или узлы с признаками малигнизации.
  - Допплерография измененных участков может повысить общую информативность исследования.
  - Документируют наличие других заболеваний (например, тромбоз вен).
- Дополнительные плоскости сканирования.
  - Визуализация щитовидной железы в режиме двух окон.
    - Для оценки эхогенности щитовидной железы в целом и сравнительной оценки размеров долей последние могут быть выведены на экран параллельно.
- Объем щитовидной железы [2].
  - В некоторых ультразвуковых аппаратах предусмотрена функция расчета объема щитовидной железы.
  - Объем щитовидной железы = длина × ширина × × толщина × 0,529.
- Эластография [2].
  - Метод позволяет выявить патологическое увеличение жесткости тех или иных образований в щитовидной железе **(рис. 10-16)**.
  - Считается, что чем выше жесткость патологического образования, тем выше вероятность его злокачественности.

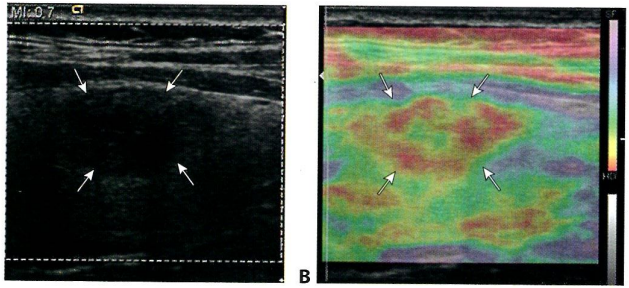

Рис. 10-16. Эластография узла щитовидной железы. А. При УЗИ в режиме серой шкалы визуализируется гипоэхогенный узел неясного происхождения (*стрелки*). В. Эластография. Периферическая часть узла (*стрелки*) имеет красный цвет, что свидетельствует об увеличении жесткости (отсутствии эластичности) данного компонента и позволяет заподозрить злокачественный процесс. (Рисунки использованы с разрешения Siegel MJ, ed. *Pediatric Sonography*. 4th ed. Philadelphia, PA: Wolters Kluwer Health/Lippincott Williams & Wilkins; 2010.)

- «Золотым стандартом» идентификации образований щитовидной железы остается тонкоигольная аспирационная биопсия.
- Пациенты, перенесшие тиреоидэктомию:
  - Область шеи сканируют в полном объеме с обеих сторон – от нижней челюсти до уровня ключиц; особенно большое значение это исследование имеет у пациентов, перенесших рак щитовидной железы (может быть выявлена лимфаденопатия, не сопровождающаяся явной клинической симптоматикой).
- Околощитовидные железы.
  - Область шеи исследуют с учетом вариабельности локализации желез (см. рис. 10-2).

  - Размеры каждой околощитовидной железы оценивают на двух взаимно перпендикулярных срезах.
- Лимфатические узлы шеи.
  - Исследуют цепочки лимфоузлов шеи (см. рис. 10-3).
  - Оценивают размеры всех измененных лимфатических узлов.
  - При необходимости лимфоузлы классифицируют по их принадлежности к тому или иному уровню шеи.
- Слюнные железы.
  - Околоушные слюнные железы.
    - Чтобы получить поперечный срез, датчик размещают перпендикулярно и снизу от мочки уха.
    - Чтобы получить сагиттальный срез, датчик размещают параллельно и спереди от мочки уха.
    - Для дифференцирования расширенных выводных протоков от сосудистых структур можно воспользоваться режимом ЦДК.
    - Гиперемия может свидетельствовать о сиалоадените.
    - Сиалолитиаз (слюннокаменная болезнь) сопровождается повышением эхогенности железы и наличием акустических теней (не всегда).
  - Подчелюстные слюнные железы.
    - Для исследования подчелюстных слюнных желез датчик устанавливают под подбородком и ориентируют во фронтальной или сагиттальной плоскости.
    - Для дифференцирования расширенных выводных протоков от сосудистых структур можно воспользоваться режимом ЦДК.
    - Гиперемия может свидетельствовать о сиалоадените.
    - Сиалолитиаз (слюннокаменная болезнь) сопровождается повышением эхогенности железы и наличием акустических теней (не всегда).

- Подъязычные слюнные железы.
  - Для исследования подъязычных слюнных желез датчик устанавливают под подбородком и ориентируют параллельно или перпендикулярно ветви нижней челюсти.

СОВЕТЫ ПО ПРОВЕДЕНИЮ СКАНИРОВАНИЯ

- Отчетливая визуализация пищевода может быть признаком наличия опухоли в области шеи (которая чаще всего локализуется кзади от левой доли щитовидной железы). Пациента просят проглотить слюну, после чего окончательно идентифицируют пищевод.
- Позади щитовидной железы могут визуализироваться длинные мышцы шеи, по ультразвуковым характеристикам напоминающие опухоль **(рис. 10-17)**.
- Для визуализации поверхностно расположенных образований и слюнных желез используют насадку, увеличивающую зазор между датчиком и кожей, либо наносят дополнительный объем геля.

РАЗМЕРЫ ОРГАНОВ ЛИЦА И ШЕИ В НОРМЕ [2]

- Щитовидная железа.
  - Доли.
    - Длина: 4–6 см.
    - Переднезадний размер: 1–2 см.
    - Поперечный размер: 2–3 см.
  - Перешеек: 2–6 мм в толщину.
  - Объем щитовидной железы = длина × ширина × толщина × 0,529.

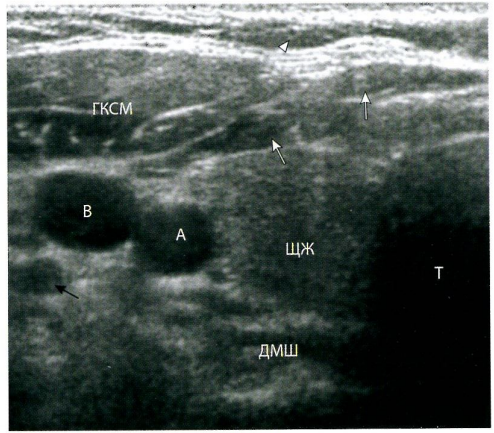

Рис. 10-17. Длинная мышца шеи. На поперечном срезе, проходящем через щитовидную железу, визуализируется грудино-ключично-сосцевидная мышца (*ГКСМ*), покрытая подкожной жировой клетчаткой (*головка стрелки*). Глубже и медиально от грудино-ключично-сосцевидной мышцы проходят подподъязычные мышцы (*стрелки*). Латерально щитовидную железу (*ЩЖ*) отграничивают яремная вена (*В*) и сонная артерия (*А*). Под железой проходит длинная мышца шеи (*ДМШ*). По срединной линии определяется трахея (*Т*), выполняющая роль анатомического ориентира. (Рисунок использован с разрешения Mancuso AA, ed. *Head and Neck Radiology*. 1st ed. Philadelphia, PA: Wolters Kluwer Health/Lippincott Williams & Wilkins; 2010.)

- Околощитовидные железы.
  - Длина околощитовидных желез, как правило, не превышает 5 мм.
- Лимфатические узлы.
  - Наибольший размер лимфатического узла в норме составляет <5–6 мм, однако это значение может достигать 1 см.

ОСНОВНЫЕ ЗАБОЛЕВАНИЯ ОБЛАСТИ ЛИЦА И ШЕИ [2]

- Щитовидная железа.
  - Калькулятор ультразвуковой классификации TI-RADS доступен по ссылке: http://tiradscalculator.com.
    - В 2018 г. Американская коллегия радиологов (American College of Radiology) опубликовала инструкцию по клиническому использованию классификации TI-RADS, стандартизирующей описание патологических изменений, обнаруженных в щитовидной железе, позволяющую избежать необоснованной биопсии.
  - Характеристики доброкачественных узлов щитовидной железы:
    - Явно кистозные образования.
    - Диаметр кист <5 мм.
    - Гиперэхогенное образование.
    - Кальцификация узла по типу «яичной скорлупы».
  - Характеристики злокачественных узлов щитовидной железы:
    - Гипоэхогенная (возможно, солитарная) опухоль.
    - Имеет вытянутую форму.
    - Опухоль солидная, содержит микрокальцификаты.
    - Имеет неровные края.
  - Болезнь Грейвса (гипертиреоз).
    - Клиническая картина:
      - Экзофтальм.
      - Непереносимость высокой температуры.
      - Повышенная возбудимость.
      - Потеря массы тела.
      - Алопеция.
    - УЗИ:
      - Увеличение размеров железы.

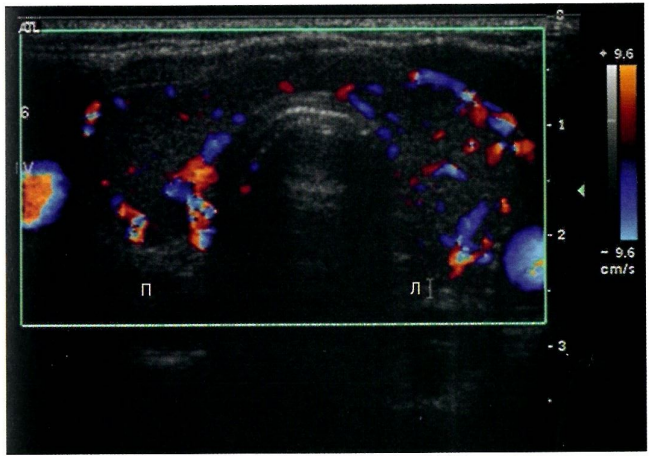

Рис. 10-18. Болезнь Грейвса. На поперечном срезе отмечается усиление васкуляризации щитовидной железы. Клинические симптомы позволяли заподозрить гипертиреоз. *П* – правая доля; *Л* – левая доля. (Рисунок использован с разрешения Siegel MJ, ed. *Pediatric Sonography*. 5th ed. Philadelphia, PA: Wolters Kluwer; 2018.)

      - Неоднородная или диффузно-гипоэхогенная эхоструктура **(рис. 10-18)**.
      - «Пылающая» щитовидная железа (повышенная васкуляризация).
  - Тиреоидит Хашимото (гипотиреоз).
    - Клиническая картина:
      - Подавленное настроение.
      - Повышенная чувствительность к холоду.
      - Повышение концентрации холестерина в крови.
      - Умеренное повышение массы тела.

- Одутловатость лица, отеки под глазами.
- УЗИ:
  - В начале заболевания щитовидная железа умеренно увеличена.
  - Неоднородная эхотекстура **(рис. 10-19)**.
  - Множественные гипоэхогенные очаги, не имеющие четких границ и разделенные фиброзными тяжами.
  - Усиленная васкуляризация.

- Околощитовидные железы.
  - Аденома околощитовидной железы.
    - Клиническая картина:
      - Увеличение концентрации кальция и паратгормона в сыворотке крови.
      - Может пальпироваться опухоль.
    - УЗИ:
      - Гипоэхогенное образование, прилегающее к щитовидной железе.
- Опухоли области шеи.
  - Киста щитовидно-язычного протока.
    - Клиническая картина:
      - Опухоль, пальпируемая по срединной линии кверху от щитовидной железы.
    - УЗИ:
      - Анэхогенная или сложная киста, локализующаяся по срединной линии выше щитовидной железы.
  - Боковая киста шеи.
    - Клиническая картина:
      - Пальпируемая опухоль в латеральной части шеи.
    - УЗИ:
      - Анэхогенное образование.
- Шейная лимфаденопатия.
  - Клиническая картина:
    - Может пальпироваться опухоль.

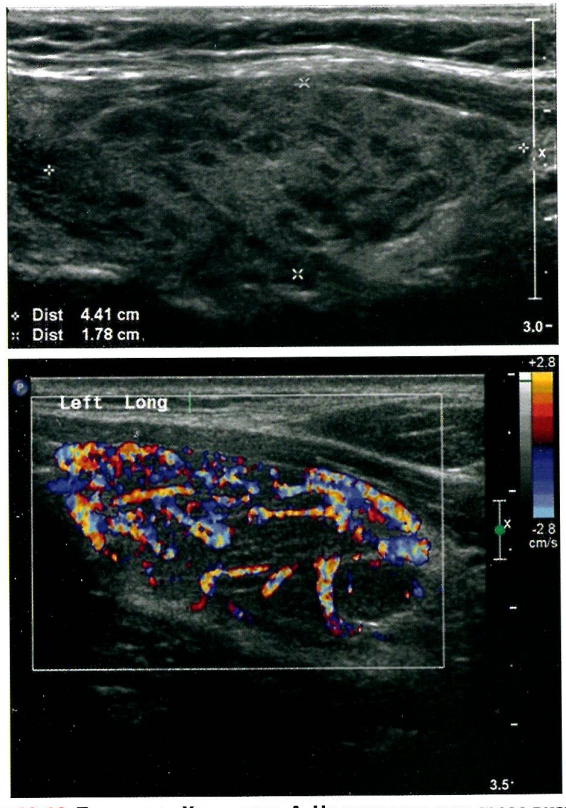

Рис. 10-19. Тиреоидит Хашимото. А. На сагиттальном срезе визуализируется неоднородная щитовидная железа. В. В режиме ЦДК отмечается усиление васкуляризации железы. (Рисунки использованы с разрешения Kawamura D, Nolan T, eds. *Abdomen and Superficial Structures*. 4th ed. Philadelphia, PA: Wolters Kluwer; 2017.)

- УЗИ:
  - Узел диаметром >1 см.
  - Узел имеет округлую форму или неровные края **(рис. 10-20)**.
  - Эхогенные ворота не визуализируются.
  - Кальцификаты.
  - Возможна гиперемия.
- Заболевания слюнных желез.
  - Плеоморфная аденома.
    - Клиническая картина:
      - Увеличение размеров околоушной слюнной железы.
    - УЗИ:
      - Гипоэхогенное образование.

ДОПОЛНИТЕЛЬНЫЕ ЗОНЫ ИНТЕРЕСА

- Щитовидная железа.
  - Следует всегда исследовать латеральную часть шеи на наличие лимфоузлов неправильной формы.
- Околощитовидные железы.
  - Околощитовидные железы могут иметь эктопическую локализацию (см. рис. 10-2).
- Шейная лимфаденопатия.

Рис. 10-20. Измененный лимфатический узел. При УЗИ лимфоузлов в латеральной части шеи справа на III уровне визуализируется измененный узел (А – сагиттальный срез, В – поперечный). Измененный лимфатический узел отмечен *стрелками*. (Рисунки использованы с разрешения Dimick JB, Upchurch GR, Sonnenday CJ, eds. *Clinical Scenarios in Surgery*. 1st ed. Philadelphia, PA: Wolters Kluwer Health/Lippincott Williams & Wilkins; 2012.)

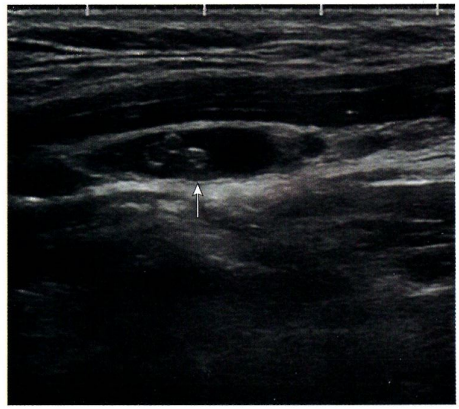

A

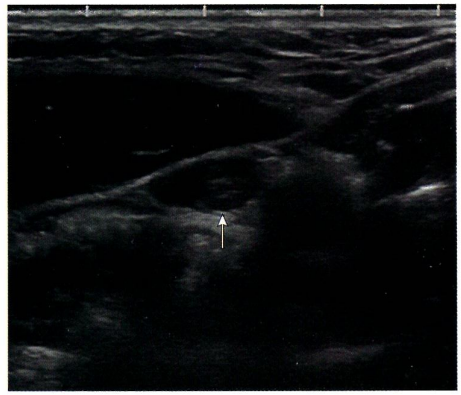

B



A

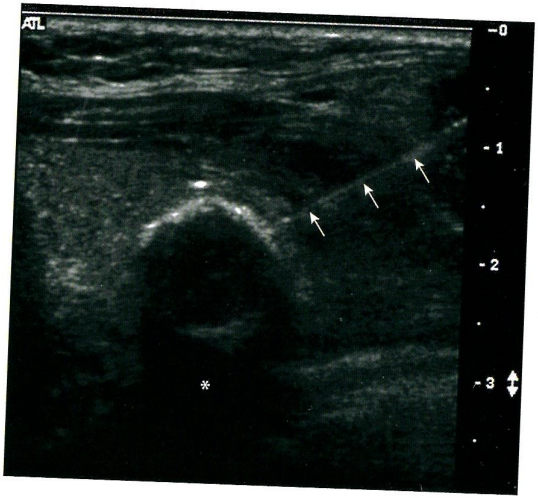

B

Рис. 10-21. Фолликулярный рак щитовидной железы. А. КТ с контрастным усилением. На поперечном срезе визуализируется неоднородная область, берущая начало от перешейка и достигающая левой доли щитовидной железы (*стрелка*). В. УЗИ по поводу опухоли левой доли щитовидной железы, поперечная плоскость (акустическая тень от опухоли отмечена *звездочкой*). В виде диагональной линии (*стрелки*) визуализируется биопсийная игла, посредством которой под контролем УЗИ осуществляется аспирационная биопсия. По результатам цитологического исследования диагностирован фолликулярный рак щитовидной железы. (Рисунки использованы с разрешения Kawamura D, Nolan T, eds. *Abdomen and Superficial Structures*. 4th ed. Philadelphia, PA: Wolters Kluwer; 2017.)

- При подозрении на злокачественную природу узла в щитовидной железе выполняют тщательное исследование шеи на наличие увеличенных или измененных лимфоузлов.

ЛУЧЕВАЯ КАРТИНА ПРИ ДРУГИХ МЕТОДАХ ВИЗУАЛИЗАЦИИ

- КТ, злокачественная опухоль щитовидной железы **(рис. 10-21)**.

ЛИТЕРАТУРА

1. AIUM practice parameters for the performance of ultrasound examinations of the head and neck. https://www.aium.org/resources/guidelines/headNeck.pdf. Accessed September 4, 2018.
2. Penny SM, ed. *Examination Review for Ultrasound: Abdomen & Obstetrics and Gynecology.* 2nd ed. Philadelphia, PA: Wolters Kluwer; 2018:189–201.
3. Kawamura DM, Nolan TD, eds. *Diagnostic Medical Sonography: Abdomen and Superficial Structures.* 4th ed. Philadelphia, PA: Wolters Kluwer; 2018:421–454.
4. Siegel MJ, ed. *Pediatric Sonography.* 4th ed. Philadelphia, PA: Wolters Kluwer; 2011:118–163.

ГЛАВА 11

Молочная железа

ВВЕДЕНИЕ

Ультразвуковая диагностика является высокоинформативным вспомогательным инструментом для визуализации патологии молочной железы. Нередко к УЗИ прибегают непосредственно после обнаружения подозрительных образований или изменений при маммографии. УЗИ также может использоваться в качестве первичного средства визуализации у молодых женщин до наступления срока первой скрининговой маммографии. В настоящей главе представлены основные сведения о визуализации молочной железы. Врач ультразвуковой диагностики должен иметь комплексное представление о преимуществах и недостатках используемого им метода. Протоколы УЗИ молочной железы, используемые в различных медицинских учреждениях, могут различаться. Чтобы обеспечить стандартизированный и в то же время персонифицированный подход к визуализации молочной железы, следует придерживаться протоколов исследования, утвержденных в конкретном медицинском учреждении.

РЕКОМЕНДАЦИИ AIUM И ACR В ОТНОШЕНИИ УЗИ МОЛОЧНОЙ ЖЕЛЕЗЫ [1]

- Молочную железу оценивают следующим образом:
  - Идентифицируют и описывают пальпируемые образования и иные проявления, имеющие отношение к молочной железе.

- Описывают изменения, выявленные при помощи других методов визуализации, к которым относятся маммография и МРТ молочной железы.
- Выполняют первичную визуализацию пальпируемых образований в молочной железе у пациенток младше 30 лет и у женщин, кормящих грудью.
- Выявляют осложнения, связанные с имплантацией молочных желез.
- Под контролем УЗИ проводят биопсию образований в молочной железе и подмышечных лимфоузлов, инвазивные вмешательства и планирование лучевой терапии.
- УЗИ в сочетании с маммографией является скрининговым инструментом для выявления скрытых форм рака у некоторых категорий пациенток.

ОСНОВНЫЕ СВЕДЕНИЯ ОБ АНАТОМИИ И ФИЗИОЛОГИИ МОЛОЧНОЙ ЖЕЛЕЗЫ [2–4]

- Анатомия и физиология молочной железы.
  - Молочная железа является органом экзокринной секреции и выполняет функцию продуцирования молока после рождения ребенка.
  - Молочная железа состоит из трех основных компонентов: кожи, подкожной жировой клетчатки и железистой паренхимы. Последняя, будучи функциональным компонентом, является субстратом для большинства форм рака **(рис. 11-1)**. В молочной железе также выделяют три отдела: премаммарный, маммарный и ретромаммарный.
  - В области подмышечной впадины находится хвост, или подмышечный отросток, молочной железы.

  - Паренхима молочной железы состоит из 15–20 сегментов, или долей, разделенных соединительной тканью. Эти доли могут также подразделяться на дольки.
  - Радиально к долькам от соска расходятся 5–10 основных млечных протоков, посредством которых молоко поступает к соску.
  - Функциональной единицей молочной железы является терминальная протоково-дольковая единица.
  - Куперовы связки обеспечивают подвешивающую функцию для молочной железы.
  - Этапы формирования молочной железы:
    - В юном возрасте на фоне секреции эстрогена яичниками увеличивается железистая часть молочной железы.
    - У молодых женщин железистая часть утолщена и преобладает над жировым компонентом.
    - Во время беременности и лактации происходит увеличение объема жировых компонентов и функциональной ткани.
    - С возрастом увеличивается объем жировых компонентов.
  - При фиброзно-кистозной мастопатии (доброкачественной дисплазии молочной железы. – *Прим. ред.*) молочная железа состоит из разрозненных соединительнотканных и кистозных очагов, что является распространенным анатомическим вариантом у женщин детородного возраста.
  - Во время и после менопаузы происходит атрофия молочной железы, проявляющаяся увеличением объема жировых компонентов и уменьшением размеров функционального компонента – такой анатомический вариант называют жировой инволюцией молочной железы.

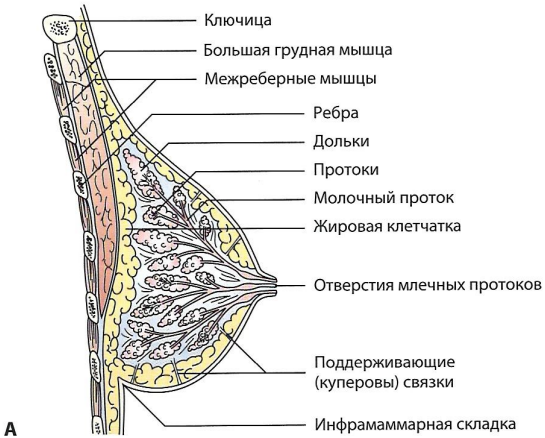

A

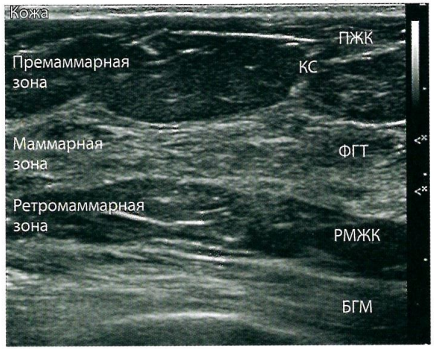

B

Рис. 11-1. Анатомия молочной железы. А. Схематическое строение молочной железы на сагиттальном срезе. В. УЗИ молочной железы. В премаммарной зоне визуализируются кожные покровы, подкожная жировая клетчатка (*ПЖК*) и куперова связка (*КС*); маммарная зона представлена фиброгландулярной тканью (*ФГТ*); в ретромаммарной зоне определяется ретромаммарная жировая клетчатка (*РМЖК*). *БГМ* – большая грудная мышца. Маммарная зона спереди и сзади отграничена грудными фасциями. (Изображение А использовано с разрешения Jensen S, ed. *Nursing Health Assessment*. 1st ed. Philadelphia, PA: Wolters Kluwer Health/Lippincott Williams & Wilkins; 2010. Рисунок В использован с разрешения Kawamura D, Nolan T, eds. *Abdomen and Superficial Structures*. 4th ed. Philadelphia, PA: Wolters Kluwer; 2017.)

ПОДГОТОВКА ПАЦИЕНТА К УЗИ МОЛОЧНОЙ ЖЕЛЕЗЫ

- Подготовка пациента, как правило, не требуется.

РЕКОМЕНДОВАННОЕ ОБОРУДОВАНИЕ [1]

- Линейный датчик с рабочей частотой в центральной части 12 МГц или выше и настраиваемыми фокусными зонами.
- Для визуализации поверхностно расположенных изменений используют насадку, увеличивающую зазор между датчиком и кожей, либо наносят дополнительный объем геля.

ИЗУЧЕНИЕ МЕДИЦИНСКОЙ ДОКУМЕНТАЦИИ И СБОР АНАМНЕЗА

- Характерные изменения лабораторных показателей представлены в **таблице 11-1**.

Таблица 11-1 ИЗМЕНЕНИЯ ЛАБОРАТОРНЫХ ПОКАЗАТЕЛЕЙ ПРИ РАЗЛИЧНЫХ ЗАБОЛЕВАНИЯХ МОЛОЧНОЙ ЖЕЛЕЗЫ

Лабораторный показатель	Возможная патология
↑ Лейкоциты (лейкоцитоз)	Мастит

- Изучают предыдущие заключения и изображения, полученные при помощи УЗИ, маммографии, КТ, МРТ, рентгенографии и других методов диагностики.
- Краткое описание ультразвуковых категорий по системе BI-RADS представлено в **таблице 11-2**.
- Основные вопросы, уточняющие анамнез заболевания:
  - Имелись ли у ваших родственниц злокачественные или доброкачественные образования молочных желез? *Данный вопрос рекомендуется всегда задавать перед началом исследования. В случае утвердительного ответа необходимо уточнить, когда и у какого именно родственника (мать, тетя и т.д.) была выявлена опухоль.*
  - Ощущаете ли вы наличие пальпируемого образования в молочной железе? *Пациентка могла пропальпировать опухоль самостоятельно. В таком случае ее просят указать точную локализацию одним пальцем или кистью руки.*
  - Как давно была обнаружена опухоль? *Ответ на данный вопрос позволяет приблизительно установить давность образования.*
  - Опухоль подвижна или фиксирована? *Считается, что подвижная опухоль, свободно перемещаемая в молочной железе, с высокой вероятностью является доброкачественной. Фиксированную или плотную опухоль с определенной долей уверенности можно считать злокачественной.*

Таблица 11-2 УЗИ-КЛАССИФИКАЦИЯ BI-RADS

Категория	Краткое описание
Категория 0: Незавершенное исследование	Требуется дополнительное обследование методами визуализации
Категория 1: Отрицательное	Вероятность малигнизации 0%
Категория 2: Доброкачественное образование	Вероятность малигнизации 0%
Категория 3: Вероятно доброкачественное образование	Вероятность малигнизации >0%, но ≤2%
Категория 4: Подозрение на малигнизацию Категория 4A: Низкая степень уверенности Категория 4B: Средняя степень уверенности Категория 4C: Высокая степень уверенности	Вероятность малигнизации >2%, но <95%
Категория 5: Высоковероятная малигнизация	Вероятность малигнизации ≥95%
Категория 6: Гистологически верифицированная малигнизация	–

- В каком положении вы ощущаете опухоль наиболее отчетливо? *Рекомендуется провести исследование в том положении, в котором пациентка ощущает опухоль наиболее явно.*
- Имеются ли выделения из соска? *Необходимо сообщить рентгенологу о наличии и цвете любых выделений из соска* (в США ультразвуковое исследование молочной железы проводит, как правило, не врач. – *Прим. ред.*).

- Имеются ли нарушения пигментации кожи? *Нарушение пигментации или появление ямки на коже может быть симптомом инфекции и/или рака, поэтому данные сведения также необходимо сообщить рентгенологу.*
- Имеются ли уплотнения в подмышечной впадине? *Наличие пальпируемого образования в подмышечной впадине может быть симптомом метастазирования опухоли в подмышечные лимфоузлы.*
- Кормите ли вы грудью? *Кормление грудью может значительно облегчить визуализацию протоков. Кроме того, некоторые опухоли молочной железы чаще выявляются на фоне лактации.*

УЛЬТРАЗВУКОВЫЕ ХАРАКТЕРИСТИКИ МОЛОЧНОЙ ЖЕЛЕЗЫ В НОРМЕ [1, 6]

- Подкожная жировая клетчатка обычно представлена эхосигналами средней интенсивности (серый оттенок на эхограммах) и является более гипоэхогенной, чем фиброгландулярная ткань (светло-серый оттенок).
- «Плотная» железистая ткань, как правило, состоит из гипоэхогенных очагов округлой, овальной или вытянутой формы, расположенных на эхогенном фоне **(рис. 11-2)**.
- В случае преобладания жировых компонентов («жировая» молочная железа) визуализируется гипоэхогенная

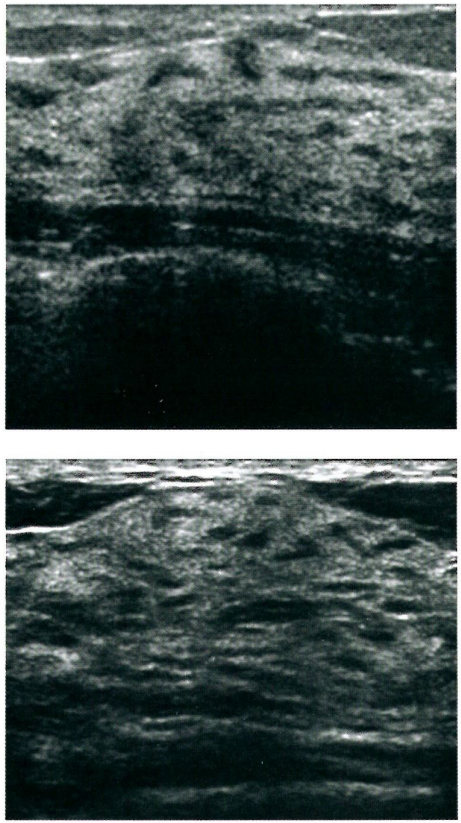

Рис. 11-2. «Плотная» молочная железа. А. «Плотная» железистая ткань представлена округлыми, овальными или продолговатыми гипоэхогенными очагами, расположенными на эхогенном фоне. В. На данной эхограмме соединительная ткань распределена в виде гряды. (Рисунки использованы с разрешения Cardenosa G, ed. *Breast Imaging Companion*. 4th ed. Philadelphia, PA: Wolters Kluwer; 2017.)

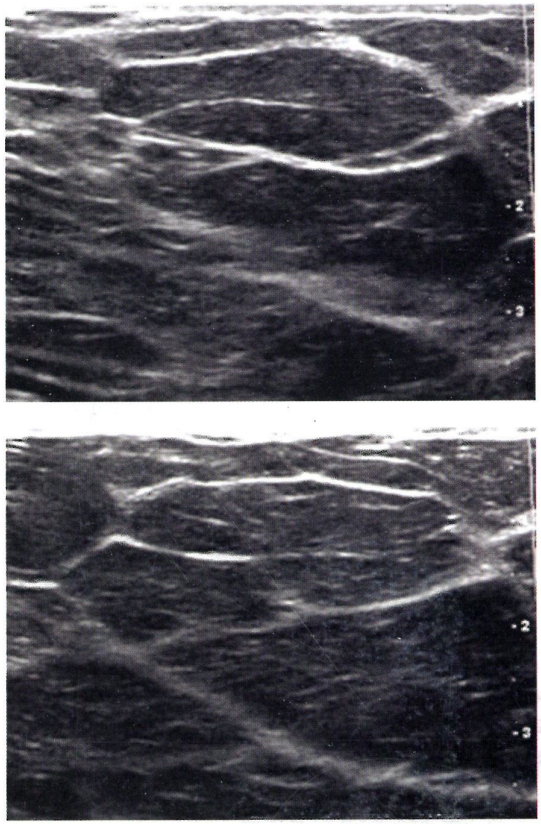

Рис. 11-3. «Жировая» молочная железа. А, В. На эхограммах представлена молочная железа с преобладанием жировых компонентов: участки гипоэхогенной ткани окружены и отграничены эхогенными связками. (Рисунки использованы с разрешения Cardenosa G, ed. *Breast Imaging Companion*. 4th ed. Philadelphia, PA: Wolters Kluwer; 2017.)

ткань, окруженная и отграниченная эхогенными связками **(рис. 11-3)**.

- Неоднородная железистая ткань состоит из перемежающихся эхогенных и гипоэхогенных участков.
- Млечные протоки могут визуализироваться в толще молочной железы как трубчатые, ветвящиеся каналы линейной формы.
- Сосок может напоминать объемное образование или создавать выраженную акустическую тень.
- Ребра на поперечном срезе визуализируются в дальнем поле как равноудаленные друг от друга округлые структуры, дающие акустические тени **(рис. 11-4)**.

РЕКОМЕНДОВАННЫЙ ПРОТОКОЛ УЗИ МОЛОЧНОЙ ЖЕЛЕЗЫ [1, 6]

- Пациентке следует принять то положение, в котором толщина исследуемой части молочной железы будет минимальной: чаще всего данному требованию соответствует заднее косое (при исследовании правой молочной железы – левое, и наоборот) положение **(рис. 11-5)**. Положение пациентки также можно соотносить со снимками, полученными при маммографии **(рис. 11-6)**.
- Руку со стороны исследуемой молочной железы пациентке необходимо поднять и завести за голову.

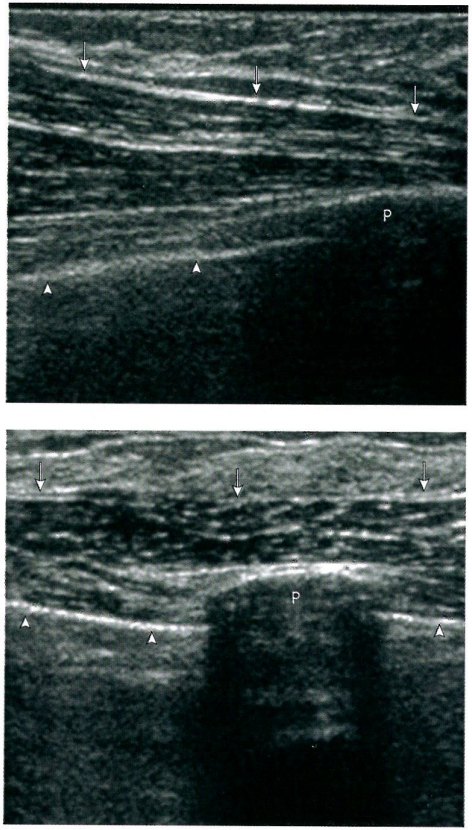

Рис. 11-4. Грудные мышцы и ребра. А. Грудная мышца имеет низкую эхогенность. При таком положении датчика в толще мышцы определяются параллельно идущие эхогенные линии. Глубокая грудная фасция (*стрелки*) разграничивает грудную мышцу и лежащую кпереди от нее молочную железу. Дистально от грудной мышцы визуализируется эхогенная линия плевры (*головки стрелок*). В. Грудная мышца имеет низкую эхогенность. Глубокая грудная фасция (*стрелки*) разграничивает грудную мышцу и лежащую кпереди молочную железу. Ребро создает акустическую тень, препятствующую визуализации плевры (*головки стрелок*). *P* – ребро. (Рисунки использованы с разрешения Cardenosa G, ed. *Breast Imaging Companion*. 4th ed. Philadelphia, PA: Wolters Kluwer; 2017.)



Рис. 11-5. Заднее косое положение. Со стороны исследуемой молочной железы под спину пациентке подкладывают валик, а руку заводят за голову. В таком положении молочная железа максимально уплощается вдоль грудной клетки. (Рисунок использован с разрешения Kawamura D, Lunsford B, eds. *Abdomen and Superficial Structures*. 3rd ed. Philadelphia, PA: Wolters Kluwer Health/Lippincott Williams & Wilkins; 2012.)

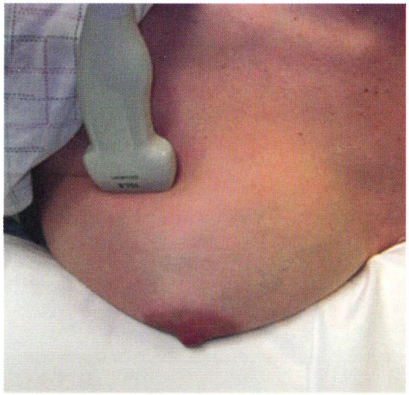

A

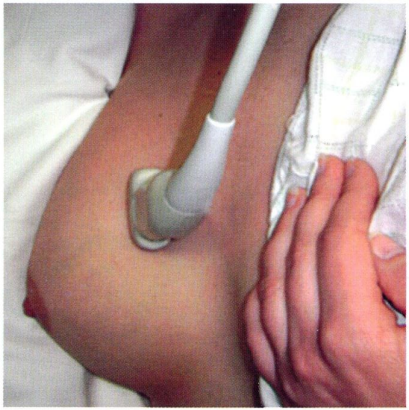

B

Рис. 11-6. Позиционирование при УЗИ молочной железы. А. Вертикальное положение пациентки соответствует краниокаудальной проекции маммографии. В. Положение лежа на боку является аналогом медиолатеральной проекции. Для доступа к противоположной молочной железе пациентку просят повернуться на другой бок. (Рисунки использованы с разрешения Kawamura D, Lunsford B, eds. *Abdomen and Superficial Structures*. 3rd ed. Philadelphia, PA: Wolters Kluwer Health/Lippincott Williams & Wilkins; 2012.)

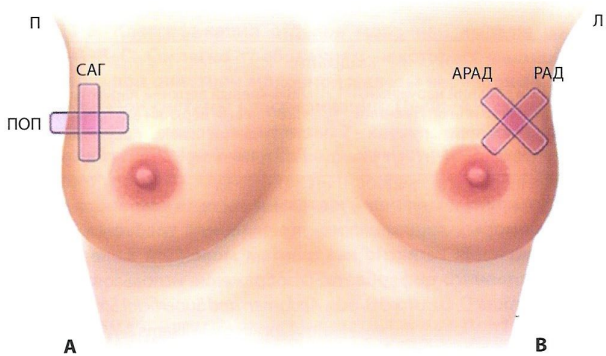

Рис. 11-7. Перпендикулярные плоскости сканирования. А. Схематическое изображение традиционных сагиттальной (*САГ*) и поперечной (*ПОП*) плоскостей. В. Радиальная (*РАД*) и антирадиальная (*АРАД*) плоскости сканирования. (Изображение использовано с разрешения Kawamura D, Lunsford B, eds. *Abdomen and Superficial Structures*. 3rd ed. Philadelphia, PA: Wolters Kluwer Health/Lippincott Williams & Wilkins; 2012.)

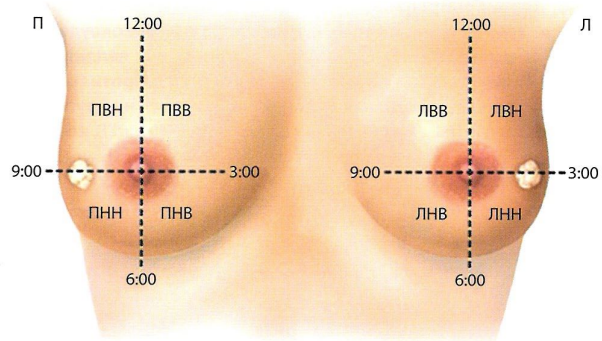

Квадранты:	
ПВН – правый верхний наружный	ЛВН – левый верхний наружный
ПВВ – правый верхний внутренний	ЛВВ – левый верхний внутренний
ПНН – правый нижний наружный	ЛНН – левый нижний наружный
ПНВ – правый нижний внутренний	ЛНВ – левый нижний внутренний

Рис. 11-8. Квадранты молочной железы и система условного циферблата. В некоторых медицинских учреждениях требуется использовать обозначения согласно квадрантам молочной железы и/или значениям условного циферблата. (Изображение использовано с разрешения Kawamura D, Lunsford B, eds. *Abdomen and Superficial Structures*. 3rd ed. Philadelphia, PA: Wolters Kluwer Health/Lippincott Williams & Wilkins; 2012.)

- Исследуемую область необходимо визуализировать как минимум в двух взаимно перпендикулярных плоскостях – поперечной и сагиттальной либо радиальной и антирадиальной **(рис. 11-7)**.
- Для аннотации эхограмм используют значения условного циферблата. Расстояние до исследуемых образований измеряют от соска, но не ареолы **(рис. 11-8)**.

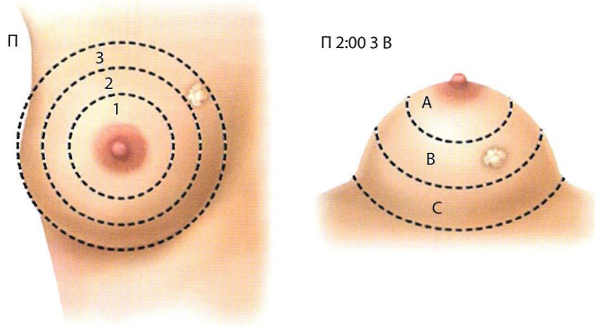

Рис. 11-9. Классификация отделов молочной железы по системе 1–2–3–A–B–C. Согласно требованиям некоторых медицинских учреждений при описании молочной железы необходимо придерживаться данной системы классификации. Цифрой *1* обозначают внутреннюю треть молочной железы, *2* – среднюю треть, *3* – наружную треть. Буквой *A* обозначают переднюю треть молочной железы, *B* – среднюю треть, *C* – заднюю треть. (Изображения использованы с разрешения Kawamura D, Lunsford B, eds. *Abdomen and Superficial Structures*. 3rd ed. Philadelphia, PA: Wolters Kluwer Health/Lippincott Williams & Wilkins; 2012.)

- В некоторых медицинских учреждениях используют систему обозначений согласно квадрантам и отделам (1–2–3, A–B–C) молочной железы **(рис. 11-9)**.
- Для дифференцирования жировой ткани от железистой следует воспользоваться компенсацией усиления по глубине; фокусную зону устанавливают на уровне исследуемого образования.
- Глубина проникновения ультразвуковой энергии должна обеспечивать визуализацию грудной мышцы.



Рис. 11-10. Правильная техника поворота датчика. А. При выявлении объемного образования необходимо визуализировать его в двух взаимно перпендикулярных плоскостях. Истинная опухоль остается обособленной от окружающих тканей (имея овальную, округлую или неправильную форму) при любом повороте датчика. В. Продолговатые тяжи железистой ткани удерживаются куперовыми связками. Такой тяж на поперечном срезе может напоминать опухоль, однако при повороте датчика на 90° эта «псевдоопухоль» вытягивается и сливается с окружающей тканью. (Изображения использованы с разрешения Cardenosa G, ed. *Breast Imaging Companion*. 4th ed. Philadelphia, PA: Wolters Kluwer; 2017.)

- В ходе исследования желательно удерживать датчик одной рукой, а другой корректировать его положение за передний край, одновременно пальпируя молочную железу. Этот способ позволяет более точно соотносить результаты пальпации с данными УЗИ.
- Патологическую находку подтверждают визуализацией в двух взаимно перпендикулярных плоскостях **(рис. 11-10)**.
- Объемное образование необходимо сканировать целиком, отмечая наличие неровных краев.
- Патологическое образование фиксируют на эхограммах в двух взаимно перпендикулярных плоскостях. Если возможно, оценивают размеры образования.
- Для визуализации опухоли, расположенной позади соска, может выполняться периферическая компрессия молочной железы или использоваться техника «перекатывания» соска **(рис. 11-11** и **11-12)**.
- Васкуляризацию образования оценивают в режиме ЦДК.
- Дополнительными диагностическими сведениями может обладать эластография, позволяющая охарактеризовать жесткость образования. Считается, что чем выше



Рис. 11-11. Для исследования протоков, расположенных субареолярно, используют технику периферической компрессии. Датчик ориентируют радиально, вдоль оси исследуемого протока. Свободной рукой молочную железу сдавливают с противоположной стороны. Датчик наклоняют нажатием на его периферический край. Этот прием позволяет расположить млечный проток параллельно плоскости сканирования. Скользящим движением датчик продвигают в направлении соска по ходу протока. (Рисунок использован с разрешения Kawamura D, Nolan T, eds. *Abdomen and Superficial Structures*. 4th ed. Philadelphia, PA: Wolters Kluwer; 2017.)

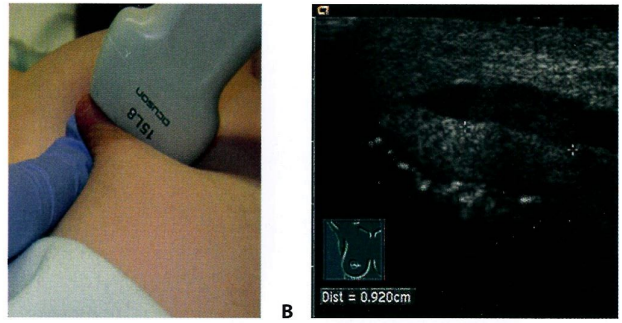

Рис. 11-12. Техника перекатывания соска. А. Датчик ориентируют вдоль радиальной плоскости, параллельно оси исследуемого молочного протока. Указательный палец свободной руки врач устанавливает с противоположной стороны соска. Легким нажатием датчика сосок перекатывают через указательный палец. Этот прием позволяет визуализировать субареолярно расположенный проток в толще соска и выявить образования в его просвете. В. На эхограмме показан пример обнаружения аденомы в расширенном млечном синусе с использованием техники перекатывания соска. (Изображения использованы с разрешения Kawamura D, Nolan T, eds. *Abdomen and Superficial Structures*. 4th ed. Philadelphia, PA: Wolters Kluwer; 2017.)

жесткость ткани, тем выше вероятность злокачественной природы опухоли **(рис. 11-13)**. Однако рекомендации производителей оборудования и предлагаемые настройки нередко различаются, поэтому в каждом конкретном случае необходимо проводить соответствующее обучение использованию и интерпретации результатов эластографии.

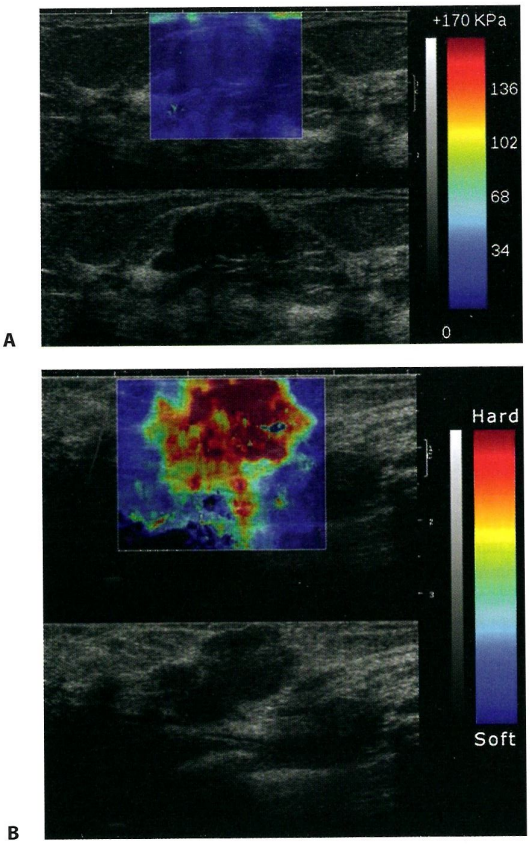

Рис. 11-13. Эластография сдвиговой волной. А. УЗИ в режиме серой шкалы (*внизу*) и эластография доброкачественной опухоли. В. В толще данного многокамерного образования определяются жесткие компоненты, что характерно для злокачественных опухолей. (Рисунки использованы с разрешения Kawamura D, Nolan T, eds. *Abdomen and Superficial Structures*. 4th ed. Philadelphia, PA: Wolters Kluwer; 2017.)

СОВЕТЫ ПО ПРОВЕДЕНИЮ СКАНИРОВАНИЯ [3]

- Врач ультразвуковой диагностики должен изучить технику проведения маммографии, чтобы правильно определять локализацию образований по маммограммам (рис. 11-14 и 11-15).
- Пациентку просят указать локализацию пальпируемой опухоли одним пальцем или кистью руки.
- Если пациентка отчетливее ощущает опухоль в положении стоя, исследование в таком положении может оказаться более информативным.
- Недостаточное давление со стороны датчика может привести к появлению ложных акустических теней, а избыточное давление может препятствовать визуализации имеющихся объемных образований.
- Для визуализации поверхностных образований используют насадку, увеличивающую зазор между датчиком и кожей, или наносят дополнительное количество геля.
- Микрокальцификаты, определяющиеся при маммографии, при УЗИ могут не визуализироваться.
- Может использоваться вспомогательный прием с голосовым дрожанием. В ходе сканирования в режиме ЦДК или ЭДК (рис. 11-16) пациентку просят издавать звук «и» с закрытым ртом. При этом в некоторых патологических тканях и образованиях допплеровские сигналы исчезают.

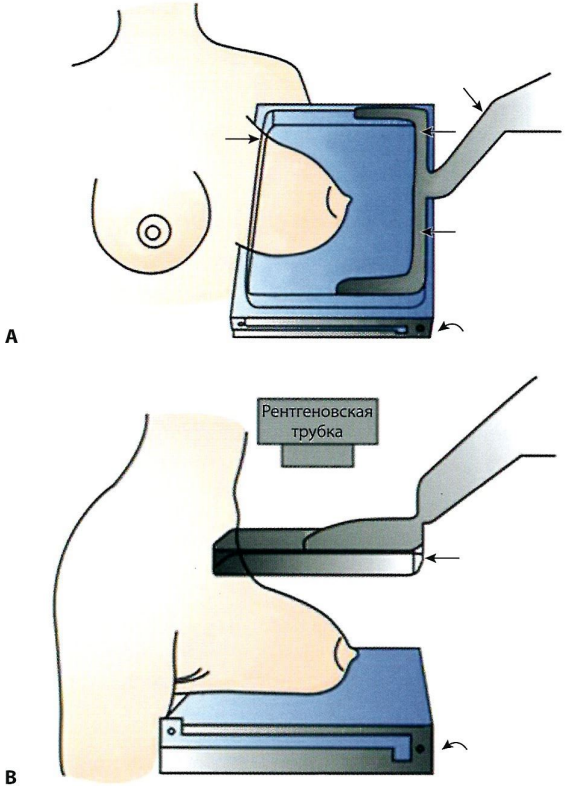

Рис. 11-14. Проекции, используемые при маммографии. А. Медиолатеральная проекция. В. Краниокаудальная проекция. (Изображения использованы с разрешения Smith WL, ed. *Radiology 101*. 4th ed. Philadelphia, PA: Wolters Kluwer Health/Lippincott Williams & Wilkins; 2013.)

РАЗМЕРЫ СТРУКТУР МОЛОЧНОЙ ЖЕЛЕЗЫ В НОРМЕ

- Толщина кожи в области молочной железы, как правило, не превышает 2 мм.

ОСНОВНЫЕ ЗАБОЛЕВАНИЯ МОЛОЧНОЙ ЖЕЛЕЗЫ [3, 6]

- Признаки доброкачественной солидной опухоли молочной железы:
  - Гиперэхогенность.
  - Четкие границы.
  - Ширина > длина.
  - Состоит из 2–3 долей.
  - Тонкая эхогенная псевдокапсула.
- Признаки злокачественной солидной опухоли молочной железы:
  - Выраженная гипоэхогенность.
  - Выступы в виде шипов или зубьев по краям.
  - Длина > ширина.
  - Неровные или нечеткие границы.
  - Неровный эхогенный ободок вокруг опухоли.
  - Дистальная акустическая тень.
  - Микродольчатое строение.
  - Объемное образование в протоке.
  - Ветвящаяся структура.
  - Кальцификаты в опухоли.
  - Возможно дистальное усиление.
- Киста молочной железы **(рис. 11-17)**.
  - Клиническая картина:
    - Опухоль может пальпироваться.
  - УЗИ:
    - Анэхогенное образование.
    - Дистальное усиление.

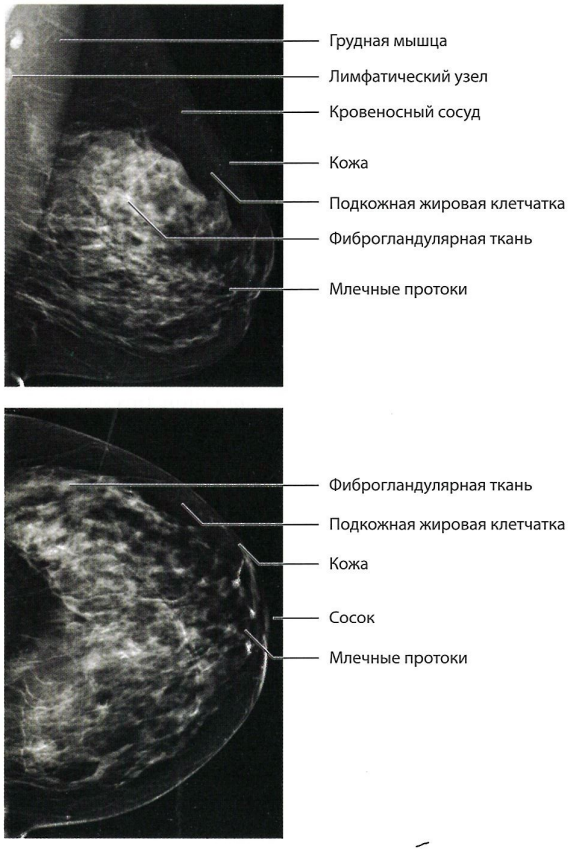

Рис. 11-15. Нормальная маммограмма. А. Цифровая маммография левой молочной железы, косая медиолатеральная проекция. Норма. В. Цифровая маммография левой молочной железы, краниокаудальная проекция. Норма. (Рисунки использованы с разрешения Smith WL, ed. *Radiology 101*. 4th ed. Philadelphia, PA: Wolters Kluwer Health/Lippincott Williams & Wilkins; 2013.)

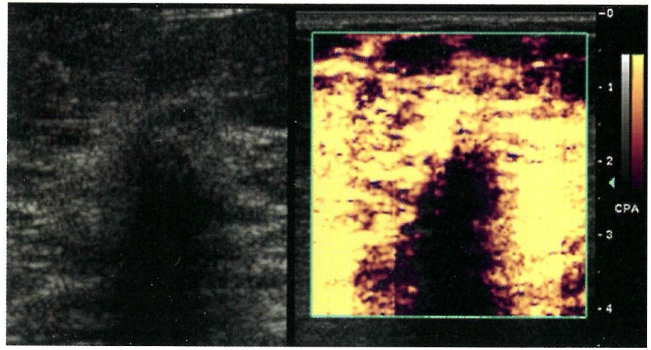

Рис. 11-16. Голосовое дрожание. На эхограмме слева представлено традиционное УЗИ в режиме серой шкалы. В режиме ЭДК (*справа*) определяется очаг, свободный от цветового кодирования. Можно предположить, что плотность данного очага повышена в связи с патологическими изменениями. (Рисунки использованы с разрешения Kawamura D, Lunsford B, eds. *Abdomen and Superficial Structures*. 3rd ed. Philadelphia, PA: Wolters Kluwer Health/Lippincott Williams & Wilkins; 2012.)

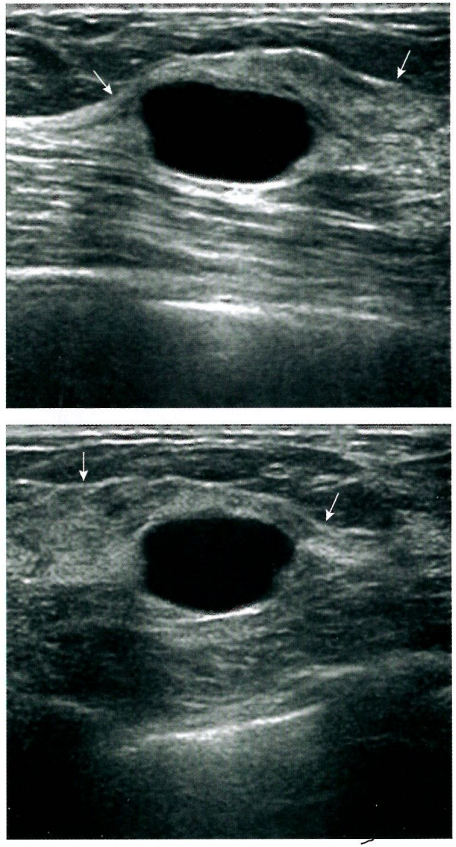

Рис. 11-17. Киста молочной железы. A, B. На эхограммах, полученных во взаимно перпендикулярных плоскостях, в одном из тяжей молочной железы определяется четко очерченное анэхогенное образование с дистальными боковыми тенями (*стрелки*). (Рисунки использованы с разрешения Cardenosa G, ed. *Breast Imaging Companion*. 4th ed. Philadelphia, PA: Wolters Kluwer; 2017.)

- Четко очерченное образование.
- Тонкая, эхогенная капсула.

- Фиброаденома – часто встречающаяся солидная доброкачественная опухоль молочной железы **(рис. 11-18)**.
  - Клиническая картина:
    - Опухоль может пальпироваться.
  - УЗИ:
    - Гипоэхогенное образование.
    - Четкие границы.
    - Ширина > длина.
    - Состоит из 2–3 долей.
    - Тонкая, эхогенная псевдокапсула.
- Инфильтративный протоковый рак **(рис. 11-19)**.
  - Клиническая картина:
    - Опухоль может пальпироваться.
    - Ямка на коже.
    - Выделения из соска.
    - Покраснение, отечность кожи молочной железы (симптом «лимонной корочки»).
    - Семейный анамнез может быть отягощен по данному заболеванию.
  - УЗИ:
    - Выраженная гипоэхогенность.
    - Выступы в виде шипов или зубьев по краям.
    - Длина > ширина.
    - Неровные или нечеткие границы.

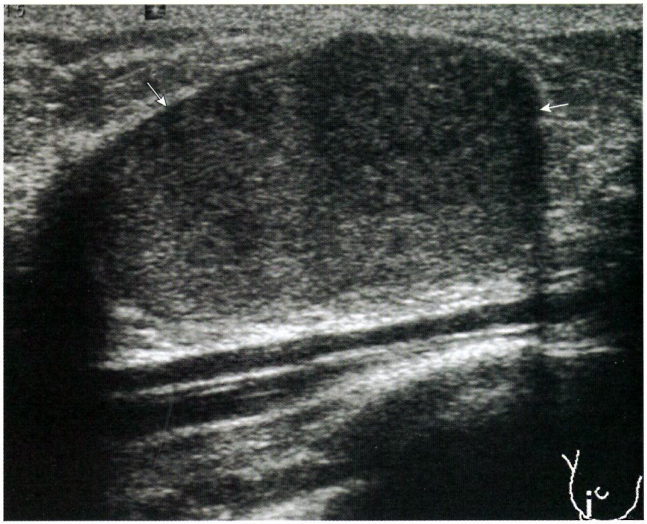

Рис. 11-18. Фиброаденома. На месте пальпируемой опухоли визуализируется четко очерченное гипоэхогенное солидное образование (*стрелки*). (Рисунок использован с разрешения Smith WL, ed. *Radiology 101*. 4th ed. Philadelphia, PA: Wolters Kluwer Health/Lippincott Williams & Wilkins; 2013.)

Рис. 11-19. Протоковый рак. А. Маммография, протоковый рак. В. Соответствующая ультразвуковая картина. (Рисунки использованы с разрешения Cardenosa G, ed. *Breast Imaging Companion*. 4th ed. Philadelphia, PA: Wolters Kluwer; 2017.)

A

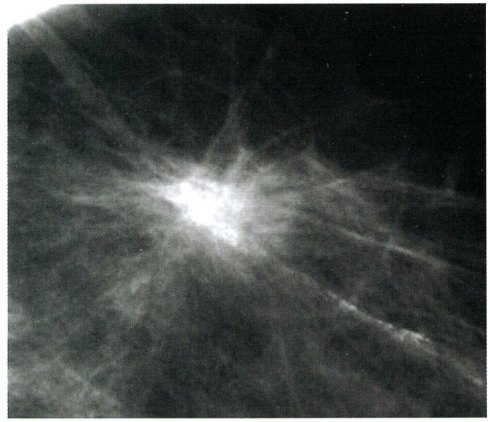

B

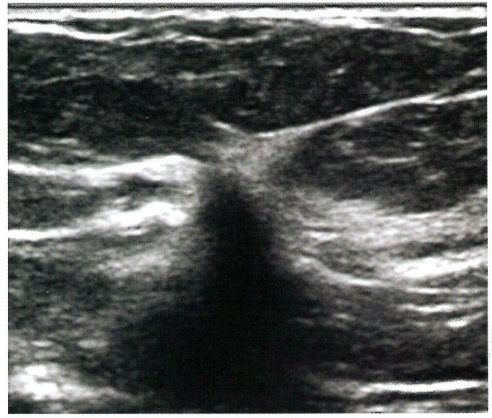

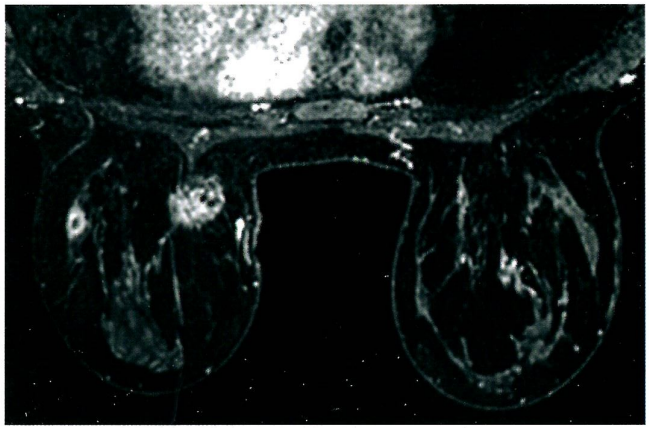

Рис. 11-20. МРТ, постконтрастное аксиальное Т1-взвешенное изображение. На изображении определяются две опухоли с неоднородным накоплением контрастного препарата. Медиально расположенная опухоль имеет шиповатые края и локализуется в области инвазивного протокового рака, выявленного при скрининговом обследовании. Латерально расположенная опухоль локализуется кпереди и имеет накапливающий контрастное средство ободок. (Рисунок использован с разрешения Cardenosa G, ed. *Clinical Breast Imaging: The Essentials*. 1st ed. Philadelphia, PA: Wolters Kluwer; 2014.)

- Неровный эхогенный ободок вокруг опухоли.
- Дистальная тень.
- Микродольчатое строение.
- Объемное образование в протоке.
- Ветвящаяся структура.
- Кальцификаты в опухоли.
- Возможно дистальное усиление.

ДОПОЛНИТЕЛЬНЫЕ ЗОНЫ ИНТЕРЕСА

- Необходимо исследовать подмышечную впадину со стороны возможно злокачественной опухоли на наличие лимфаденопатии; следует также оценить остаточную ткань молочной железы.
- Подмышечную впадину также исследуют при разрыве грудных имплантатов.

ЛУЧЕВАЯ КАРТИНА ПРИ ДРУГИХ МЕТОДАХ ВИЗУАЛИЗАЦИИ

- МРТ молочной железы **(рис. 11-20)**.

ЛИТЕРАТУРА

1. ACR practice parameters for the performance of a breast ultrasound examination. https://www.acr.org/~/media/ACR/Files/Practice-Parameters/US-Breast.pdf. Accessed October 18, 2018.
2. Gibbs R, Karlan BY, Haney AF, Nygaard IE, eds. *Danforth's Obstetrics and Gynecology.* 10th ed. Philadelphia: Wolters Kluwer; 2008:932–958.
3. Sanders R, Hall-Terracciano B, eds. *Clinical Sonography: A Practical Guide.* 5th ed. Philadelphia: Wolters Kluwer; 2016:713–733.
4. Curry RA, Tempkin BB, eds. *Sonography: Introduction to Normal Structure and Function.* 4th ed. St. Louis, Missouri: Elsevier; 2015:519–528.
5. ACR BI-RADS ATLAS – breast ultrasound. https://www.acr.org/media/ACR/Files/RADS/BI-RADS/US-Reporting.pdf. Accessed October 19, 2018.
6. Cardenosa G, ed. *Breast Imaging Companion.* 4th ed. Philadelphia: Wolters Kluwer; 2017:103–129.

ГЛАВА 12

Ультразвуковое исследование тазобедренных суставов у детей первого года жизни, головного мозга и позвоночника у новорожденных

ВВЕДЕНИЕ

Перед врачом ультразвуковой диагностики, специализирующимся на УЗИ органов брюшной полости, иногда может встать задача исследования тазобедренных суставов у ребенка первого года жизни, а также головного мозга и позвоночника у новорожденного. В настоящей главе представлены основные сведения о проведении таких исследований, включая рекомендованные протоколы, эхограммы и описание наиболее часто встречающихся заболеваний.

РЕКОМЕНДАЦИИ AIUM И ACR В ОТНОШЕНИИ УЗИ ТАЗОБЕДРЕННЫХ СУСТАВОВ У ДЕТЕЙ ПЕРВОГО ГОДА ЖИЗНИ, ГОЛОВНОГО МОЗГА И ПОЗВОНОЧНИКА У НОВОРОЖДЕННЫХ

- Тазобедренные суставы у детей первого года жизни [1]:
  - Показанием для УЗИ обычно является дисплазия тазобедренного сустава (ДТБС), клинически заподозренная при наличии следующих факторов риска:
    - Ягодичное предлежание плода.
    - Семейный анамнез, отягощенный по ДТБС (родители, брат/сестра).
    - Нестабильность тазобедренного сустава, выявленная при физикальном обследовании.
    - Новорожденный страдает нервно-мышечным заболеванием, предрасполагающим к развитию ДТБС.
    - Маловодие или другие причины неправильного предлежания плода, относящиеся к матке.
- Головной мозг у новорожденных [2]:
  - К показаниям для УЗИ головного мозга у новорожденных и детей первого года жизни относятся следующие состояния:
    - Обследование по поводу паренхиматозных кровоизлияний или других изменений.
    - Обследование по поводу гидроцефалии.
    - Диагностика сосудистых нарушений.
    - Обследование по поводу заподозренной гипоксически-ишемической энцефалопатии.
    - Наблюдение за состоянием пациентов, находящихся под воздействием краниоцеребральной гипотермии, экстракорпоральной мембранной оксигенации и других поддерживающих устройств.

- Выявление признаков и симптомов нарушений со стороны центральной нервной системы.
- Обследование по поводу травмы.
- Диагностика краниосиностоза.
- Наблюдение за динамикой нарушений, выявленных ранее, в том числе в пренатальном периоде.
- Обследование в рамках предоперационной подготовки.

- Позвоночник у новорожденных [3]:
  - К показаниям для УЗИ позвоночника у новорожденных относятся следующие состояния:
    - Выявленные при осмотре симптомы, позволяющие заподозрить дизрафию позвоночника или синдром фиксированного спинного мозга:
      - Объемные образования, расположенные по срединной или парамедианной линии.
      - Нарушение пигментации кожи по срединной линии тела.
      - Кожные лоскуты.
      - Пучки волос вдоль позвоночника.
      - Гемангиомы.
      - Углубления на коже в области крестца (глубокие или поверхностные).
        - Наличие углублений без видимого дна, локализующихся более чем на 2,5 см выше заднего прохода, а также сочетающихся с вышеописанными кожными симптомами, позволяет с высокой степенью уверенности заподозрить патологический процесс.
    - Синдром каудальной регрессии, а также атрезия или стеноз заднего прохода.
    - Обследование при подозрении на другие пороки развития спинного мозга, включая диастематомиелию, гидромиелию и сирингомиелию.

- Визуализация гематомы, образовавшейся в результате травмы или инфекции, кровоизлияния, осложнившего инструментальное вмешательство (например, люмбальную пункцию), или посттравматической ликвореи.
- Визуализация продуктов свертывания крови в спинномозговом канале у пациентов с внутричерепным кровоизлиянием.
- Наблюдение в послеоперационном периоде после вмешательств на спинном мозге.

ОСНОВНЫЕ СВЕДЕНИЯ ОБ АНАТОМИИ И ФИЗИОЛОГИИ ТАЗОБЕДРЕННЫХ СУСТАВОВ У ДЕТЕЙ ПЕРВОГО ГОДА ЖИЗНИ, ГОЛОВНОГО МОЗГА И ПОЗВОНОЧНИКА У НОВОРОЖДЕННЫХ

- Анатомия и физиология тазобедренного сустава у детей первого года жизни [4]:
  - Тазовая кость состоит из подвздошной, седалищной и лобковой костей.
  - Тазобедренный сустав у детей первого года жизни представляет собой шаровидный сустав: в норме головка бедренной кости лежит в вертлужной впадине тазовой кости **(рис. 12-1)**.
  - Тазобедренный сустав у новорожденного главным образом состоит из хрящевой ткани, поэтому УЗИ взаимного расположения головки бедренной кости и вертлужной впадины не составляет труда.
  - ДТБС – врожденная аномалия, характеризующаяся уплощением вертлужной впадины.

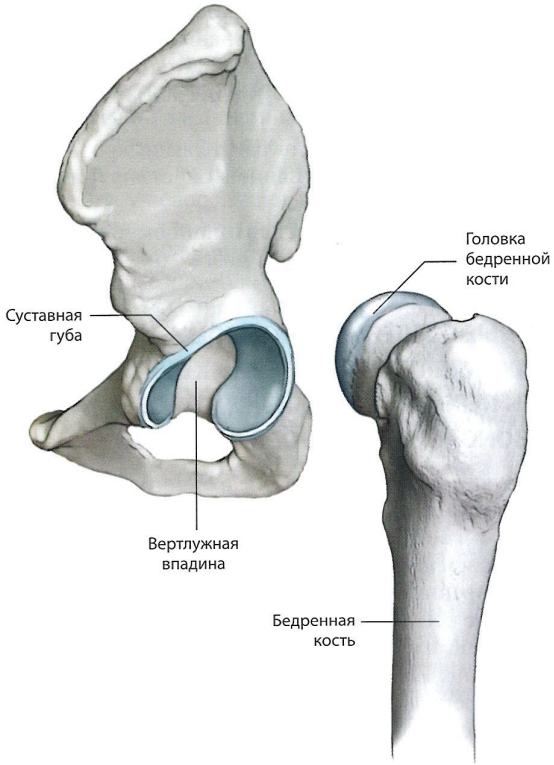

Рис. 12-1. Анатомия тазобедренного сустава. (Изображение использовано с разрешения Flynn JM, Sankar WN, Wiesel SW, eds. *Operative Techniques in Pediatric Orthapaedic Surgery*. 2nd ed. Philadelphia, PA: Wolters Kluwer; 2016.)

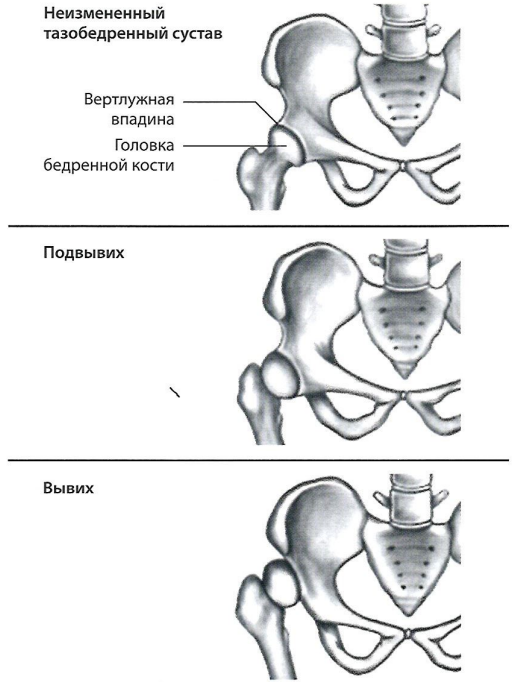

Рис. 12-2. ДТБС. При ДТБС уплощение вертлужной впадины препятствует нормальному вращению головки бедренной кости. Развиваются нестабильность, подвывих или вывих тазобедренного сустава. (Изображения использованы с разрешения Penny S, ed. *Examination Review for Ultrasound: Abdomen and Obstetrics and Gynecology*. 2nd ed. Philadelphia, PA: Wolters Kluwer; 2017.)

- ДТБС приводит к формированию подвывиха бедра. Вывих также может быть полным либо появляться при физикальном обследовании **(рис. 12-2)**.
- Считается, что растяжимость связок у плода регулируется циркулирующими гормонами организма матери, поэтому у некоторых новорожденных тазобедренный сустав может быть предрасположен к подвывиху или вывиху.
- Неправильное предлежание плода (например, тазовое) и маловодие повышают риск развития ДТБС.

• Анатомия и физиология головного мозга у новорожденных:
  - Анатомия:
    - Роднички:
      - Используются в качестве акустических окон доступа для исследования головного мозга:
        - Чаще всего с этой целью используют большой родничок **(рис. 12-3)**.
        - Также существуют малый, сосцевидный и клиновидный роднички.
    - Головной мозг состоит из двух основных частей – больших полушарий и мозжечка, разделенных складкой твердой мозговой оболочки, именуемой наметом мозжечка.
      - Полушария головного мозга:
        - Полушария головного мозга представляют собой самую крупную часть головного мозга и расположены в его верхней части.
        - Выделяют правое и левое полушария, разделенные серпом большого мозга.
        - Каждое полушарие состоит из лобной (спереди), теменной (латерально вверху), височной (латерально внизу) и затылочной (сзади) долей.

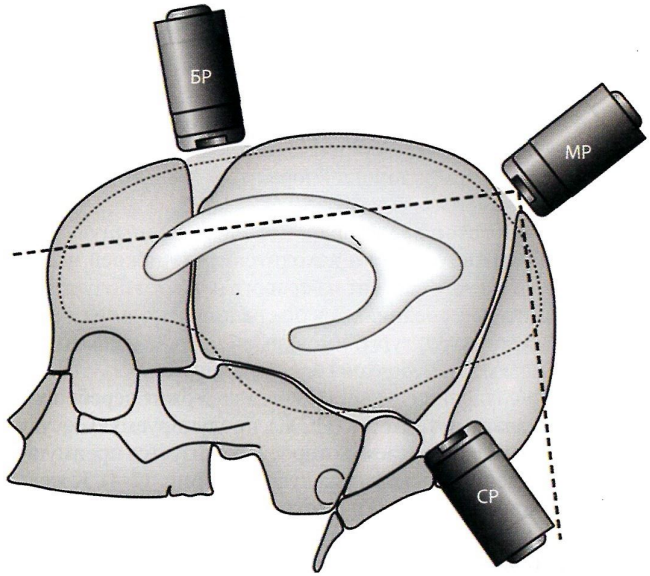

Рис. 12-3. Акустические окна, используемые для УЗИ головного мозга у ребенка первого года жизни. В качестве акустического окна чаще всего используют большой родничок (*БР*), однако УЗИ через малый (*МР*) и сосцевидный (*СР*) роднички позволяет получить эхограммы в дополнительных плоскостях. (Адаптировано с разрешения American Society of Neuroradiology, Correa F, Enriquez G, Rossello J, et al. Posterior fontanelle sonography: An acoustics window into the neonatal brain. *AJNR Am J Neuroradiol*. 2004; 25(7):1274–1282. Разрешение получено через Copyright Clearance Center, Inc.)

- Полушария соединены тяжем, именуемым мозолистым телом.
- Каждое полушарие содержит соответствующий боковой желудочек.
- У недоношенного новорожденного борозды и извилины могут визуализироваться менее отчетливо, чем у доношенного.

◦ Мозжечок:
- Мозжечок представляет собой наименьшую часть головного мозга и находится в его нижней части.
- Мозжечок состоит из правого и левого полушарий, которые соединяются по срединной линии посредством структуры, именуемой червем мозжечка.

◦ Система желудочков головного мозга:
- Желудочки головного мозга содержат цереброспинальную жидкость (ЦСЖ), продуцируемую сосудистым сплетением, которое локализуется преимущественно в боковых желудочках **(рис. 12-4)**. К желудочкам головного мозга относятся боковые (парные), III (непарный) и IV (непарный) желудочки.
- Боковые желудочки.
  – Боковые желудочки находятся в обоих полушариях головного мозга; в каждом боковом желудочке выделяют лобный (передний) рог, тело, треугольник (атриум), височный (нижний) рог и затылочный рог.
  – Они содержат основную часть сосудистого сплетения, которое локализуется в треугольнике, или атриуме, каждого бокового желудочка.
- III желудочек:
  – III желудочек локализуется по средней линии головного мозга и сообщается с каждым из боковых желудочков посредством отверстия Монро.

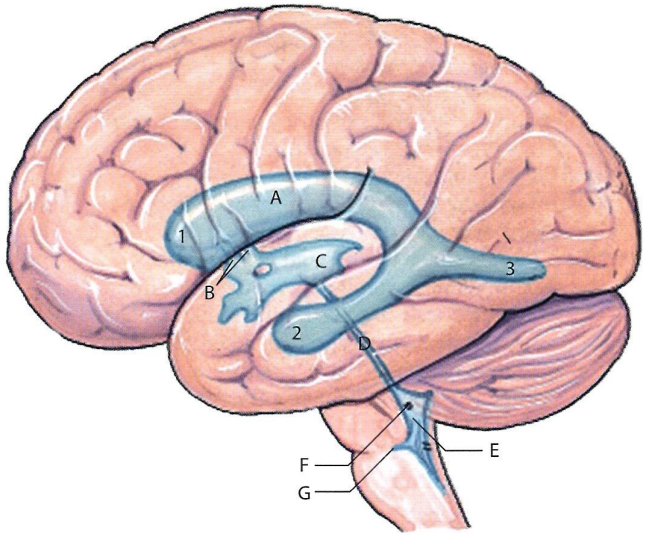

Рис. 12-4. Анатомия желудочков головного мозга, вид сбоку (сагиттальный срез). *A* – боковой желудочек: *1* – передний рог, *2* – нижний рог, *3* – задний рог; *B* – межжелудочковое отверстие (отверстие Монро); *C* – III желудочек; *D* – водопровод среднего мозга; *E* – IV желудочек; *F* – боковое отверстие (отверстие Лушки); *G* – медиальное отверстие (отверстие Мажанди). (Изображение использовано с разрешения Anatomical Chart Company. *Rapid Review Anatomy Reference Guide*. 3rd ed. Philadelphia, PA: Lippincott Williams & Wilkins; 2010.)

  – Через III желудочек проходит межталамическая спайка; последняя отчетливо визуализируется, когда III желудочек переполнен ЦСЖ.

- IV желудочек:
  - IV желудочек сообщается с III желудочком посредством водопровода среднего мозга (сильвиев водопровод).
  - Он локализуется по срединной линии, кпереди от червя мозжечка.

◦ Большая цистерна:
- Большая цистерна является самой крупной цистерной головного мозга.
- Она локализуется кзади от мозжечка.

◦ Полость прозрачной перегородки (ППП):
- ППП определяется в норме и представлена кистоподобной структурой, находящейся по средней линии головного мозга, которая более отчетливо определяется в головном мозге у новорожденных.
- ППП локализуется между лобными рогами боковых желудочков, кверху от III желудочка и книзу от мозолистого тела **(рис. 12-5)**.
- Заднюю часть ППП, которая определяется в головном мозге у недоношенных детей, называют полостью Верге.
- По мере созревания головного мозга ППП облитерируется, начиная сзади.

◦ Таламус (зрительный бугор):
- Доли таламуса локализуются под каждым из полушарий головного мозга и образуют латеральные границы III желудочка.
- Доли таламуса соединены тяжем ткани – межталамической спайкой, которая проходит через III желудочек.
- Обе доли участвуют в формировании каудоталамической борозды, находящейся под каждым из боковых желудочков.

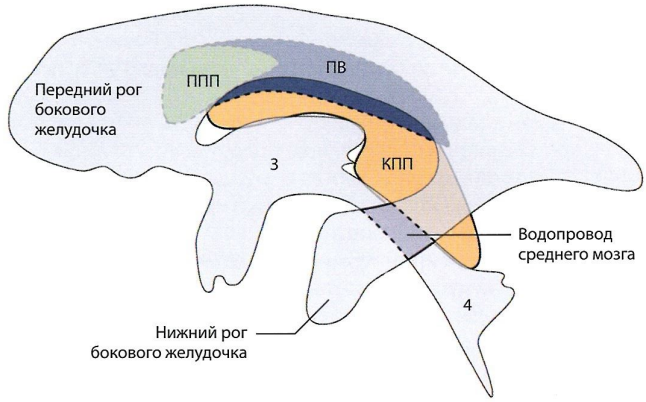

Рис. 12-5. Анатомия полости прозрачной перегородки. Полость прозрачной перегородки (*ППП*) присутствует в головном мозге в норме, располагается по средней линии мозга и наиболее отчетливо определяется у недоношенных детей. У глубоко недоношенных детей также могут визуализироваться полость Верге (*ПВ*) и киста промежуточного паруса (*КПП*). *3* – III желудочек; *4* – IV желудочек. (Изображение использовано с разрешения Kline-Fath B, Bahado-Singh R, Bulas D, eds. *Fundamental and Advanced Fetal Imaging*. 1st ed. Philadelphia, PA: Wolters Kluwer; 2015.)

◦ Хвостатое ядро:
- Хвостатое ядро участвует в формировании каудоталамической борозды, локализуясь в обоих полушариях головного мозга.
- В составе хвостатого ядра выделяют головку, тело и хвост.

◦ Каудоталамическая борозда:
- Двусторонняя каудоталамическая борозда образована хвостатым ядром и таламусом.

- Каудоталамическая борозда содержит герминальный матрикс и является излюбленной локализацией кровоизлияний у недоношенных детей **(рис. 12-6)**.
  - Герминальный матрикс:
    - Герминальный матрикс представлен группой тонкостенных кровеносных сосудов, склонных к разрыву на фоне повышения артериального давления в сосудах головного мозга.
    - Двусторонний герминальный матрикс имеет более крупные размеры у недоношенных детей, однако постепенно уменьшается, локализуясь в каудоталамической борозде в области головки хвостатого ядра.
    - Герминальный матрикс является излюбленной локализацией внутричерепных кровоизлияний, происходящих у недоношенных детей.
- Физиология:
  - Система ауторегуляции артериального давления в сосудах головного мозга у недоношенного ребенка является незрелой, поэтому ткани мозга могут страдать от гипоксии.
  - Недостаточное поступление кислорода может привести к гипоксически-ишемическому поражению головного мозга в виде кровоизлияния или гибели тканей.
  - УЗИ является неинвазивным методом визуализации, позволяющим исследовать головной мозг ребенка на наличие признаков кровоизлияний, врожденных аномалий головного мозга и иной патологии.



Рис. 12-6. Каудоталамическая борозда. УЗИ в парасагиттальной плоскости на уровне каудоталамической борозды, увеличение. Кпереди от таламуса (*T*) определяется головка хвостатого ядра (*C*). Между двумя этими структурами располагается каудоталамическая борозда (*стрелка*), в которой находится передняя часть сосудистого сплетения. (Рисунок использован с разрешения Kawamura D, Nolan T, eds. *Abdomen and Superficial Structures*. 4th ed. Philadelphia, PA: Wolters Kluwer; 2017.)

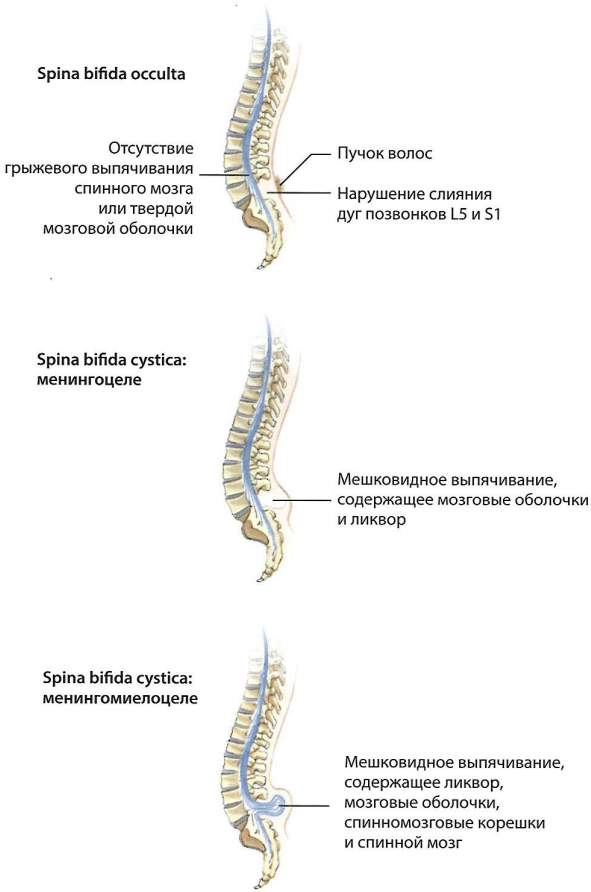

Рис. 12-7. Мальформация дистального отдела позвоночника. (Изображение использовано с разрешения Bowden V, Greenberg CS, eds. *Children and Their Families*. 3rd ed. Philadelphia, PA: Wolters Kluwer Health/Lippincott Williams & Wilkins; 2013.)

- Анатомия и физиология позвоночника у новорожденного [4, 5]:
  - При подозрении на дизрафию позвоночника УЗИ позволяет отчетливо визуализировать дистальный отдел позвоночника у новорожденного вплоть до 3-го месяца жизни.
  - Открытые спинальные дефекты, как правило, обнаруживаются при осмотре, в то время как оккультные (скрытые) формы дизрафии обычно требуют визуализации **(рис. 12-7)**.
  - К поверхностным изменениям (кожные стигмы), позволяющим заподозрить скрытые формы дизрафии, относятся ямка на коже в области крестца, пучки волос или кожные лоскуты, дорсальный дермальный синус, а также гемангиома в области дистального отдела позвоночника.
  - Особенно большое значение имеет локализация дистального отдела спинного мозга – структуры, именуемой мозговым конусом **(рис. 12-8)**.
  - Мозговой конус представляет собой сужающуюся часть спинного мозга и в норме оканчивается на уровне L1–L2.
  - Мозговой конус дает начало терминальной нити, которая проходит в составе конского хвоста.
  - Синдром фиксированного спинного мозга при УЗИ диагностируют, если мозговой конус визуализируется на уровне L3 или ниже.
  - Натяжение спинного мозга может привести к повреждению нервной ткани; при отсутствии хирургического лечения возможны осложнения в виде дисфункции мочевого пузыря, кишечника и нижних конечностей.

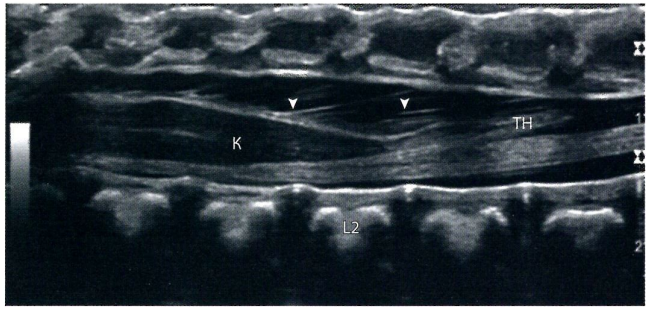

Рис. 12-8. Нормальная анатомия спинного мозга. На сагиттальном срезе, проходящем через дистальный отдел спинного мозга, визуализируются плавно сужающийся мозговой конус (*К*), нервные корешки (*головки стрелок*) и терминальная нить (*TH*). Мозговой конус локализуется между L2 и L3 (норма). (Рисунок использован с разрешения Siegel MJ, ed. *Pediatric Sonography*. 5th ed. Philadelphia, PA: Wolters Kluwer; 2018.)

ПОДГОТОВКА ПАЦИЕНТА К УЗИ ТАЗОБЕДРЕННЫХ СУСТАВОВ, ГОЛОВНОГО МОЗГА И ПОЗВОНОЧНИКА [1–6]

- Тазобедренные суставы у детей первого года жизни:
  - УЗИ тазобедренных суставов у детей младше 6 нед., как правило, выполняется только по показаниям (нарушения, выявленные при физикальном обследовании). Кроме того, наибольшей информативностью УЗИ обладает у детей младше 6 мес., поскольку в более старшем возрасте активно происходит оссификация.
  - Оптимальное время для исследования тазобедренных суставов у детей первого года жизни – сразу после кормления (ребенок расслаблен и меньше сопротивляется).

  - Чтобы стабилизировать ребенка в положении лежа на боку, можно воспользоваться свернутым полотенцем или валиком.
  - Ребенка освобождают от одежды ниже уровня пояса (кроме подгузников).
  - Необходимо исключить возможность переохлаждения ребенка, а также рекомендуется воспользоваться помощью ассистента или родителя.
  - Перед УЗИ *специально обученный специалист* может выполнить физикальное обследование **(рис. 12-9)**. Чаще всего используют два приема:
    - Тест Барлоу – обнаружение вывиха бедра:
      - Ребенка укладывают на спину, бедро сгибают под прямым углом.
      - Врач удерживает таз и крестец одной рукой, другой рукой за колено выполняет приведение бедра.
      - После этого бережно нажимают на колено и дистальную часть бедра.
      - В случае вывиха бедра врач ощущает глухой щелчок – головка бедренной кости выходит из вертлужной впадины.
    - Маневр Ортолани – врач предпринимает попытку вправить вывихнутое бедро:
      - Ребенка укладывают на спину.
      - Указательный и средний пальцы размещают вдоль наружной поверхности бедра на уровне большого вертела, большой палец располагают вдоль внутренней поверхности бедра.
      - После этого бедро сгибают под прямым углом, а затем отводят, одновременно приподнимая ногу кпереди.
      - В момент вправления вывиха ощущается глухой щелчок.

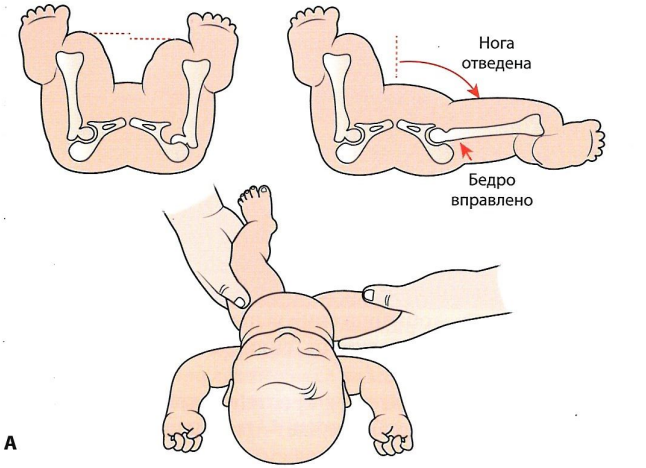

Рис. 12-9. А. Маневр Ортолани. Из положения сгибания и приведения выполняют отведение бедра; по мере вращения головки бедренной кости в вертлужной впадине врач ощущает глухой щелчок. Другой рукой врач удерживает таз ребенка. В. Тест Барлоу. Врач удерживает бедро ребенка в согнутом и слегка отведенном положении. Надавливая кзади, выполняют приведение бедра. Вывих головки бедренной кости свидетельствует о нестабильности тазобедренного сустава. (Изображения использованы с разрешения Penny S, ed. *Examination Review for Ultrasound: Abdomen and Obstetrics and Gynecology*. 2nd ed. Philadelphia, PA: Wolters Kluwer; 2017.)

- Щелчок также может выслушиваться.
- Дополнительно можно провести осмотр (рис. 12-10):
  - Находят признаки асимметрии длин нижних конечностей. Если при сгибании ног в коленных суставах одно колено находится значительно ниже другого, можно предположить, что укорочение конечности обусловлено ДТБС.
  - Находят признаки асимметрии кожных складок бедра. На стороне поражения отмечается асимметрия бедренной и ягодичной складок.

- Головной мозг у новорожденных:
  - Недоношенных детей первого года жизни зачастую обследуют в условиях реанимационного отделения для новорожденных:
    - Необходимо тщательно обработать ультразвуковой аппарат и остальное оборудование.
    - Непосредственно перед посещением реанимационного отделения и оказанием помощи новорожденному обычно требуется обработать руки как перед хирургическим вмешательством.

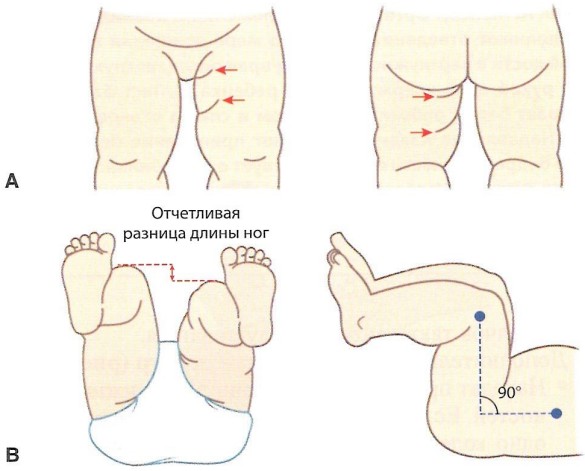

Рис. 12-10. Симптомы ДТБС, выявляемые при физикальном обследовании. А. Асимметрия кожных складок. В. Асимметрия длин нижних конечностей. (Изображения использованы с разрешения Sanders RC, ed. *Clinical Sonography: A Practical Guide*. 5th ed. Philadelphia, PA: Wolters Kluwer; 2015.)

- Необходимо соблюдать правила асептики и антисептики, а также не нарушать условия, в которых находится ребенок, в том числе температурный режим.
- Необходимо узнать массу ребенка при рождении и в настоящий момент, гестационный возраст при рождении, а также возраст на момент осмотра. Данная информация может быть отражена на эхограммах.

- Обследование (в том числе повторное) доношенных детей, находящихся на амбулаторном или стационарном

лечении, обычно выполняется в отделении ультразвуковой диагностики:
  - Чтобы успокоить ребенка, можно воспользоваться помощью ассистента.
- Позвоночник у новорожденных:
  - Подготовка ребенка к УЗИ позвоночника не требуется.
  - Успокоить ребенка помогают бутылочка или соска-пустышка.

РЕКОМЕНДОВАННОЕ ОБОРУДОВАНИЕ [1–5]

- Тазобедренные суставы у детей первого года жизни:
  - От 0 до 3 мес.: высокочастотный линейный датчик с рабочей частотой 7,5 МГц или выше.
  - Дети более старшего возраста: может потребоваться линейный датчик с рабочей частотой 5 МГц.
  - Для удержания ребенка или проведения УЗИ может потребоваться помощь ассистента.
- Головной мозг у новорожденных:
  - Новорожденные: фазированный векторный, секторный или конвексный линейный датчик с рабочей частотой 7,5 МГц, который помещается в большом родничке и позволяет использовать его в качестве акустического окна.
  - Дети более старшего возраста: может потребоваться фазированный векторный, секторный или изогнутый линейный датчик с рабочей частотой 5 МГц.
  - Для исследования верхнего сагиттального синуса может потребоваться линейный датчик.
  - Выходная мощность в режиме допплерографии должна быть установлена на минимально допустимое значение.

- Позвоночник у новорожденных:
  - Новорожденные: высокочастотный линейный датчик с рабочей частотой 9–12 МГц.
  - Дети более старшего возраста: высокочастотный линейный датчик с рабочей частотой 5–9 МГц.
    - У крупных детей может использоваться конвексный датчик с увеличенным углом обзора и рабочей частотой 3–9 МГц.
  - Могут использоваться настройки, обеспечивающие панорамное сканирование или режим двух окон на мониторе.
  - Чтобы приподнять живот и уменьшить естественный изгиб в дистальном отделе позвоночника, можно воспользоваться сложенным полотенцем.

ИЗУЧЕНИЕ МЕДИЦИНСКОЙ ДОКУМЕНТАЦИИ И СБОР АНАМНЕЗА

- Тазобедренные суставы у детей первого года жизни:
  - Изучают предыдущие заключения и изображения (в том числе полученные в перинатальном периоде) на наличие факторов риска, таких как тазовое предлежание или маловодие.
  - Изучают результаты рентгеновского исследования тазобедренных суставов.
  - Основные вопросы, уточняющие анамнез заболевания:
    - Находился ли ребенок на момент родов в тазовом предлежании? *Роды в тазовом предлежании увеличивают вероятность наличия ДТБС у ребенка.*
    - Имелись ли признаки маловодия или неправильного предлежания плода? *Маловодие увеличивает вероятность наличия ДТБС у ребенка.*

    - Страдал ли кто-то в семье ДТБС? *Отягощенный семейный анамнез увеличивает вероятность наличия ДТБС у ребенка.*
    - Отмечал ли врач щелчок при физикальном обследовании? *При обследовании ребенка, страдающего ДТБС, врач мог выслушивать щелчок, относящийся к измененному тазобедренному суставу.*
    - Определяется ли у ребенка асимметрия длин нижних конечностей? *Асимметрия длин ног может быть симптомом ДТБС.*
    - Имеются ли у ребенка признаки асимметрии кожных складок на бедрах? *Асимметрия кожных складок может быть симптомом ДТБС.*
- Головной мозг у новорожденных:
  - Изучают предыдущие заключения и изображения (в том числе полученные в перинатальном периоде) на наличие признаков аномалий головного мозга или осложнений заболеваний, выявленных в перинатальном периоде.
  - Основные вопросы, уточняющие анамнез заболевания:
    - Головной мозг у недоношенных новорожденных:
      - В каком сроке беременности произошли роды? *Недоношенные дети, рожденные в возрасте до 32 нед., подвержены высокому риску внутричерепного кровоизлияния.*
      - С какой массой родился ребенок? *Недоношенные дети, рожденные с массой <1500 г, подвержены высокому риску внутричерепного кровоизлияния.*
      - В каком возрасте сейчас находится ребенок? *Внутричерепное кровоизлияние может не визуализироваться средствами УЗИ в первые 3–4 дня жизни ребенка.*

- Головной мозг у доношенных новорожденных:
  - Родился ли ребенок своевременно? *Недоношенность увеличивает риск внутричерепного кровоизлияния.*
  - Отмечаете ли вы затруднения при кормлении новорожденного? *Гидроцефалия и врожденные пороки развития мозга могут вызывать у младенцев проблемы с кормлением.*
  - Увеличена ли голова? *Педиатры измеряют окружность головы новорожденного для выявления признаков гидроцефалии.*
- Позвоночник у новорожденных:
  - Изучают предыдущие заключения и изображения, в том числе полученные при рентгеновском исследовании в постнатальном периоде.
  - Основные вопросы, уточняющие анамнез заболевания:
    - Имеются ли у ребенка симптомы со стороны кожи или видимые дефекты, указывающие на наличие дизрафии позвоночника? *К изменениям со стороны кожных покровов, свидетельствующим о наличии скрытой формы дизрафии, относятся ямка на коже в области крестца, пучки волос или кожные лоскуты, дорсальный дермальный синус, а также гемангиома в области дистального отдела позвоночника.*
    - Имеются ли в заключении УЗИ, выполненного в перинатальном периоде, указания на наличие признаков spina bifida? *Открытые дефекты нервной трубки могут быть обнаружены во внутриутробном периоде, поэтому рекомендуется проанализировать заключения УЗИ, выполненных во время беременности.*

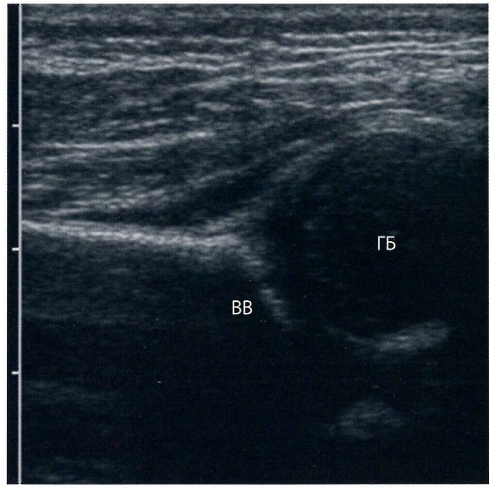

Рис. 12-11. УЗИ неизмененного тазобедренного сустава у новорожденного, фронтальная плоскость. Головка бедренной кости (*ГБ*) отчетливо визуализируется в виде гипоэхогенной округлой структуры, содержащей множество гиперэхогенных очагов. Головка находится в изогнутой, гиперэхогенной вертлужной впадине (*ВВ*), имеющей форму чаши. (Рисунок использован с разрешения Chew FS, ed. *Skeletal Radiology*. 3rd ed. Philadelphia, PA: Wolters Kluwer Health/Lippincott Williams & Wilkins; 2010.)

УЛЬТРАЗВУКОВЫЕ ХАРАКТЕРИСТИКИ ТАЗОБЕДРЕННЫХ СУСТАВОВ У ДЕТЕЙ ПЕРВОГО ГОДА ЖИЗНИ, ГОЛОВНОГО МОЗГА И ПОЗВОНОЧНИКА У НОВОРОЖДЕННЫХ В НОРМЕ [1–4]

- Тазобедренные суставы у детей первого года жизни:
  - Головка бедренной кости имеет вид гипоэхогенной четко очерченной окружности, содержащей гиперэхогенные точки (рис. 12-11).
  - Шейка бедренной кости гиперэхогенна и идет медиально, вверх и кпереди в направлении головки бедренной кости, постепенно сужаясь.
  - Вертлужная впадина представляет собой гиперэхогенное углубление, имеющее форму чаши, и в норме содержит головку бедренной кости.
  - Суставная губа наиболее отчетливо визуализируется во фронтальной плоскости сверху и латерально от головки бедренной кости в виде гипоэхогенной

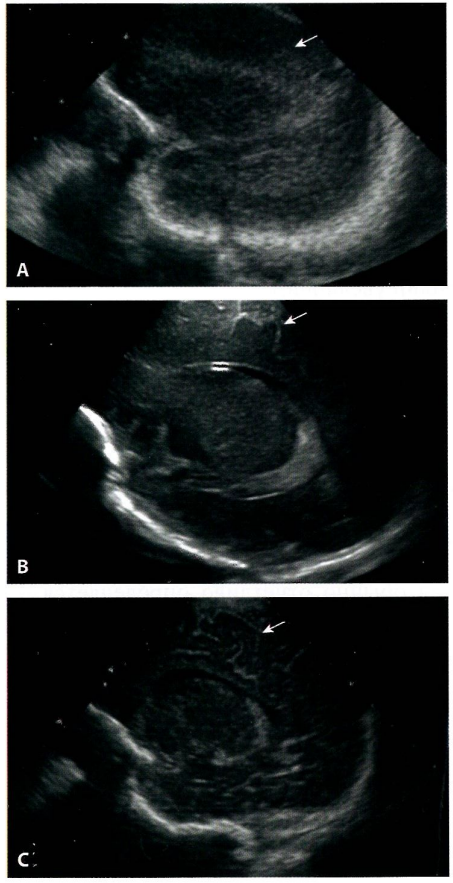

Рис. 12-12. Нормальные ультразвуковые характеристики головного мозга у новорожденного недоношенного и доношенного ребенка. УЗИ неизмененного головного мозга в парасагиттальной плоскости у новорожденного в 26 нед. (A), в 35 нед. (B) и у доношенного новорожденного (C). Визуализация головного мозга у новорожденных чаще всего осуществляется посредством УЗИ. Примечательно, как видоизменяется картина борозд (*стрелки*) полушарий головного мозга – от гладкой коры в 26 нед. (A) до высокоорганизованного «рисунка» к доношенному сроку (C) (*стрелки*). (Рисунки использованы с разрешения Brant WE, Helms C, eds. *Fundamentals of Diagnostic Radiology*. 4th ed. Philadelphia, PA: Wolters Kluwer Health/Lippincott Williams & Wilkins; 2012.)

структуры треугольной формы, которая прилегает к подвздошной кости.
  - Подвздошная кость гиперэхогенна и создает акустическую тень.
- Головной мозг у новорожденных:
  - Паренхима головного мозга у недоношенных детей обычно представлена эхосигналами средней и низкой интенсивности; поверхность полушарий может быть чрезвычайно гладкой, не иметь борозд и извилин. По мере созревания головного мозга количество борозд и извилин увеличивается **(рис. 12-12)**.
  - Борозды и извилины имеют вид гиперэхогенных изогнутых структур, проходящих через паренхиму созревшего головного мозга.
  - Боковые желудочки в головном мозге доношенного ребенка в норме визуализируются как щелевидные структуры; у недоношенного ребенка желудочки более выражены и умеренно увеличены за счет анэхогенной ЦСЖ.
  - По средней линии в головном мозге может визуализироваться ЦСЖ. Заднюю часть полости, содержащей ЦСЖ, которая обычно отчетливо определяется в головном мозге у недоношенных детей, называют полостью Верге. Иногда книзу от полости Верге может визуализироваться киста промежуточного паруса.
  - Между хвостатыми ядрами и долями таламуса по обе стороны могут визуализироваться каудоталамические борозды, имеющие вид гиперэхогенных изогнутых структур.
  - Кроме того, латерально с обеих сторон могут визуализироваться сильвиевы борозды, имеющие вид эхогенных изогнутых структур.

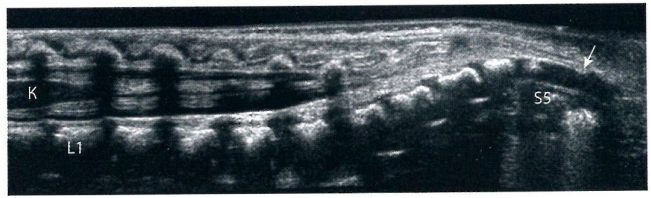

Рис. 12-13. Неизмененный спинной мозг у ребенка первого года жизни, режим панорамного сканирования. На сагиттальном срезе визуализируется нижняя часть спинного мозга на всем протяжении. Первый оссифицированный позвонок – S5, копчик (*стрелка*) не оссифицирован; мозговой конус (*K*) заканчивается на уровне L1–L2 (норма). (Рисунок использован с разрешения Siegel MJ, ed. *Pediatric Sonography*. 4th ed. Philadelphia, PA: Wolters Kluwer Health/Lippincott Williams & Wilkins; 2010.)

- Позвоночник у новорожденных:
  - В сагиттальной плоскости спинной мозг визуализируется как гипоэхогенная трубчатая структура, имеющая переднюю и заднюю границы и постепенно сужающаяся до мозгового конуса (как правило, на уровне тела L1 или L2) **(рис. 12-13)**.
  - В составе спинного мозга находится эхогенный центральный комплекс.
  - В передней части субарахноидального пространства находится анэхогенная ЦСЖ, которая в норме также граничит со спинным мозгом.
  - Спереди от спинного мозга находятся эхогенные тела позвонков, сзади – эхогенные компоненты задней части позвоночника.
  - Спинной мозг сзади отграничен гипоэхогенными остистыми отростками, состоящими из хрящевой ткани, а также гиперэхогенной твердой мозговой оболочкой

и задней частью субарахноидального пространства, в котором находится ЦСЖ.
- Мозговой конус дает начало соединительнотканной терминальной нити, которая проходит через канал в дистальной части крестца.
- При исследовании в режиме реального времени спинной мозг должен свободно перемещаться внутри позвоночного канала.
- На поперечном срезе спинной мозг визуализируется как гипоэхогенная структура овальной или округлой формы с эхогенным комплексом в центральной части.
- В виде гиперэхогенных линейных структур могут визуализироваться нервные волокна, выходящие из спинного мозга и идущие от него, и терминальная нить.

РЕКОМЕНДОВАННЫЙ ПРОТОКОЛ УЗИ ТАЗОБЕДРЕННЫХ СУСТАВОВ У ДЕТЕЙ ПЕРВОГО ГОДА ЖИЗНИ, ГОЛОВНОГО МОЗГА И ПОЗВОНОЧНИКА У НОВОРОЖДЕННЫХ [1–6]

- Тазобедренные суставы у детей первого года жизни:
  - С помощью УЗИ необходимо исследовать оба тазобедренных сустава.
  - Чтобы успокоить ребенка и снизить его возбудимость во время исследования, можно в процессе манипуляций кормить его из бутылочки.
  - Каждый тазобедренный сустав можно исследовать в положении ребенка на спине или на боку.
  - Каждый тазобедренный сустав исследуют во фронтальной плоскости в покое и в поперечной плоскости под нагрузкой и без нее.

  - Необходимо внимательно подписывать эхограммы, полученные в покое и/или с нагрузкой.
    - Фронтальная плоскость **(рис. 12-14)**.
  - Анатомическую фронтальную плоскость получают путем наклона переднего края датчика на 10–15° таким образом, чтобы подвздошная кость визуализировалась как прямая линия. Получают продольный срез бедренной кости.
  - В верхней части эхограммы будет визуализироваться линия, соответствующая подвздошной кости, в нижней части – головка бедренной кости.
  - При получении эхограммы во фронтальной/нейтральной плоскости нога может быть выпрямлена или оставаться в нейтральном положении.
  - На фронтальном срезе можно измерить 2 угла – α и β **(рис. 12-15)**.
    - Методика Графа – оценивают взаимное расположение вертлужной впадины и головки бедренной кости.
      - Вокруг вертлужной впадины проводят 3 линии и измеряют 2 угла.
        - Угол α:
          - Получают, проведя одну линию вдоль прямого края подвздошной кости, а другую – вдоль костной крыши вертлужной впадины.
        - Угол β:
          - Получают, проведя одну линию вдоль прямого края подвздошной кости, а другую – через эхогенную суставную губу, представленную соединительной и хрящевой тканью.
      - Также оценивают, насколько вертлужная впадина покрывает головку бедренной кости.
      - Верификация путем измерения угла и покрытия головки бедренной кости вертлужной впадиной не обязательна, как и сканирование в данной плоскости с нагрузкой.

- Поперечная плоскость:
  - Истинная поперечная плоскость соответствует анатомической (относительно тела пациента) поперечной, или аксиальной, плоскости (рис. 12-16).
  - Приемлемым для исследования является согнутое положение конечности, однако некоторые врачи предпочитают выполнять сканирование при нейтральном положении.
  - Бедро сгибают под прямым углом и получают поперечный срез.
  - Тело бедренной кости и подвздошная кость образуют с головкой бедренной кости U- или V-образную конфигурацию.
  - Для исследования позиции головки бедренной кости в вертлужной впадине в режиме реального времени могут выполняться приемы с нагрузкой.
  - Если у ребенка используются стремена Павлика или схожие устройства, приемы с нагрузкой не выполняют (если нет прямого показания).
- Головной мозг у новорожденных:
  - Для исследования головного мозга ребенка укладывают на спину, однако исследование можно выполнить и в положении ребенка лежа на животе.

Рис. 12-14. УЗИ тазобедренного сустава у ребенка первого года жизни, фронтальная плоскость. А. Положение датчика на согнутом бедре ребенка для получения фронтального среза. Обратите внимание, что нога согнута в коленном суставе под углом приблизительно 90°. В. Схематическое изображение анатомии тазобедренного сустава на фронтальном срезе. С. УЗИ неизмененного тазобедренного сустава у ребенка первого года жизни, фронтальная плоскость. (*Изображения использованы с разрешения* Sanders RC, ed. *Clinical Sonography: A Practical Guide*. 5th ed. Philadelphia, PA: Wolters Kluwer; 2015.)

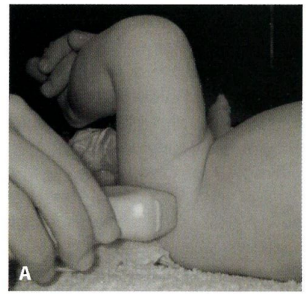



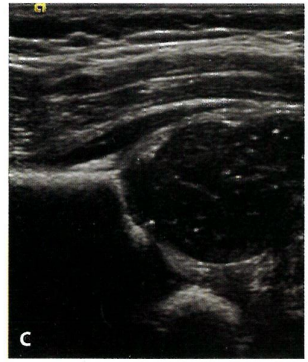

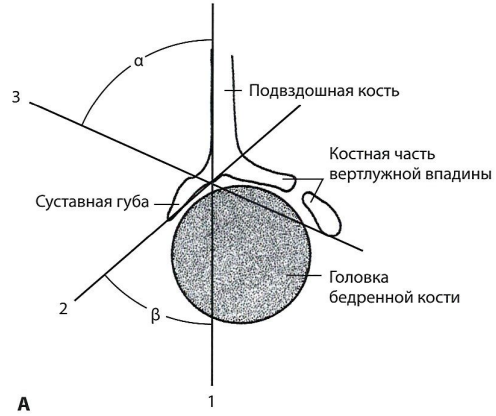

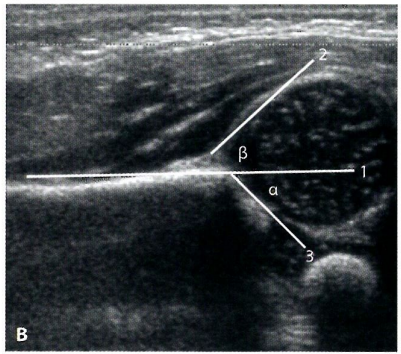

Рис. 12-15. Методика Графа. На рисунке (А) и эхограмме (В) во фронтальной плоскости отмечены головка бедренной кости, костная часть вертлужной впадины и суставная губа. Вдоль подвздошной кости проводят основную горизонтальную линию (*1*), две другие линии проводят вдоль суставной губы (*2*) и костной части вертлужной впадины (*3*). Угол α, которым измеряют вертлужную впадину, у детей в сидячем положении превышает 60°, а при дисплазии не достигает 50°. (Изображение А использовано с разрешения Springer: Graf R. Classification of hip joint dysplasia by means of sonography. *Arch Orthop Trauma Surg*. 1984;102(4);248–255. © 1984 Springer Nature. Изображение В использовано с разрешения Siegel MJ, ed. *Pediatric Sonography*. 4th ed. Philadelphia, PA: Wolters Kluwer Health/Lippincott Williams & Wilkins; 2010.)

- Принципиальное значение имеет ориентация датчика: при исследовании во фронтальной плоскости выступ или выемка на датчике должны находиться по правую сторону головы, в сагиттальной плоскости – спереди.
  - Во фронтальной плоскости оценивают следующие структуры (рис. 12-17 и 12-18):
    - Лобные доли спереди от лобных рогов боковых желудочков вместе с глазницами, которые находятся в глубине основания черепа.
    - Лобные рога или тела боковых желудочков вместе с межполушарной щелью.
    - Боковые желудочки на уровне боковых и III желудочка.
    - Межполушарная щель, поясная борозда (при наличии), мозолистое тело, прозрачная перегородка или полость прозрачной перегородки, хвостатое ядро, скорлупа, бледный шар и сильвиевы борозды. Следует также визуализировать отверстие Монро, которое ограничивает сосудистое сплетение в месте перехода из бокового в III желудочек.

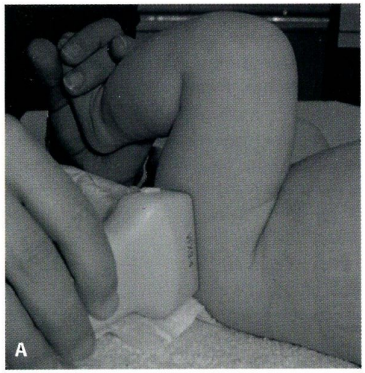

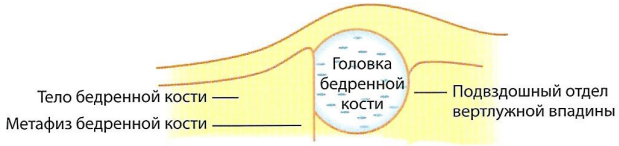

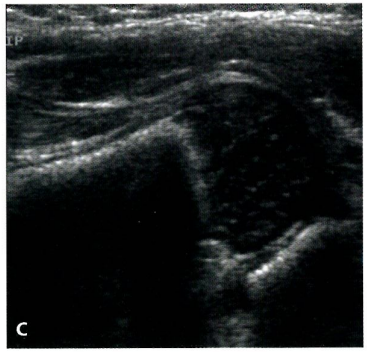

Рис. 12-16. УЗИ тазобедренного сустава у ребенка первого года жизни, поперечная плоскость. A. Положение датчика для визуализации тазобедренного сустава в поперечной плоскости при сгибании бедра. B. Схематическое изображение анатомии тазобедренного сустава в поперечной плоскости при сгибании бедра. C. УЗИ неизмененного тазобедренного сустава у ребенка первого года жизни, поперечная плоскость. (Изображения использованы с разрешения Sanders RC, ed. *Clinical Sonography: A Practical Guide*. 5th ed. Philadelphia, PA: Wolters Kluwer; 2015.)

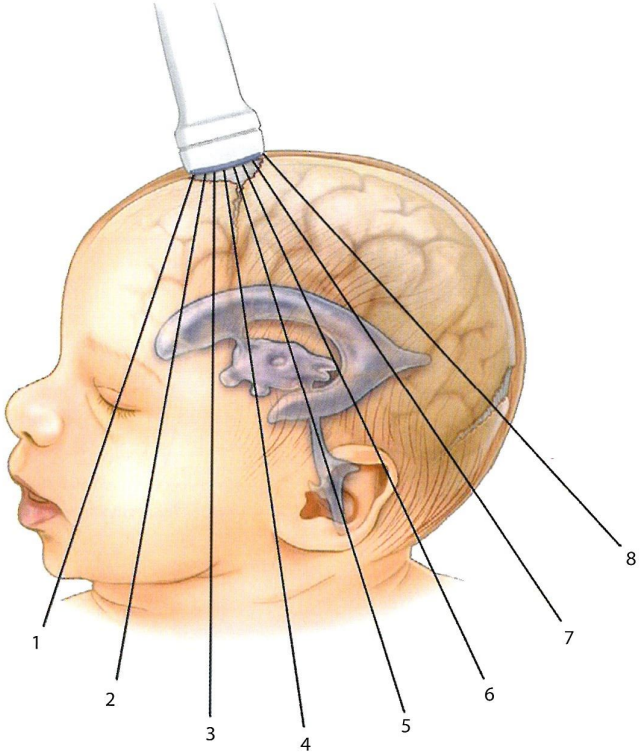

Рис. 12-17. Положение датчика и манипуляции, используемые для визуализации головного мозга новорожденного во фронтальной плоскости. Следует помнить, что выступ (или выемку) на датчике располагают справа. (Изображение использовано с разрешения Kawamura D, Nolan T, eds. *Abdomen and Superficial Structures*. 4th ed. Philadelphia, PA: Wolters Kluwer; 2017.)

- Боковые желудочки чуть кзади от отверстия Монро, посредством которого боковые желудочки сообщаются с III желудочком. Эхограмма должна включать мост, продолговатый мозг, таламус, а также сосудистое сплетение, образующее крышу III желудочка и лежащее в каудоталамических бороздах.
- Квадригеминальная цистерна и мозжечок. Эхограмма должна включать червь мозжечка, большую цистерну (кзади и книзу), тела боковых желудочков, отграниченные хвостатыми ядрами и таламусом, а также височные рога.
- Эхогенный сосудистый клубок сосудистого сплетения в задней части боковых желудочков на уровне треугольников. Эхограмма должна включать валик мозолистого тела в месте расхождения боковых желудочков, перивентрикулярное белое вещество латерально от задних рогов боковых желудочков.
- Область кзади от затылочных рогов. Эхограмма должна включать теменную и затылочную доли, а также заднюю часть межполушарной щели.
- Дополнительные фронтальные срезы:
  - При необходимости оценивают внемозговые пространства, содержащие жидкость. Чтобы получить увеличенную эхограмму внемозгового пространства, включающую только периферические структуры головного мозга (верхний сагиттальный синус на уровне передних рогов; синокортикальное, краниокортикальное расстояния, ширина межполушарной щели), используют высокочастотный линейный датчик (≥9 МГц).

Рис. 12-18. УЗИ головного мозга у новорожденного, фронтальные срезы (спереди назад). A. На срезе, проходящем через лобные доли, определяется межполушарная щель (*стрелка*). Кроме того, визуализируются края глазниц (*звездочки*). B. Передние рога (*головки стрелок*) боковых желудочков визуализируются как треугольные пространства, заполненные жидкостью и разделенные полостью прозрачной перегородки (*звездочка*). К латеральным стенкам желудочков прилегают головки хвостатых ядер (*ХЯ*). Крышу полости образует гипоэхогенное мозолистое тело (*МТ*). Латерально определяются эхогенные Y-образные сильвиевы борозды (*стрелки*). C. Фронтальный срез на уровне неизмененного III желудочка, увеличенное изображение. После небольшого смещения плоскости сканирования от главной оси на уровне отверстия Монро визуализируется III желудочек нормальных размеров (*стрелка*). D. В основании боковых желудочков определяется эхогенное сосудистое сплетение (*стрелки*), которое также формирует крышу III желудочка (*головка стрелки*). Латерально визуализируются Y-образные сильвиевы борозды (*СБ*). Кроме того, определяются эхогенный намет мозжечка (*звездочки*), полушария мозжечка (*ПМ*) и большая цистерна (*БЦ*). E. Фронтальный срез на уровне квадригеминальной цистерны. Звездчатая эхогенная квадригеминальная цистерна (*звездочка*) находится книзу от таламуса (*Т*). На эхограмме также определяются мозжечок (*М*) и эхогенное сосудистое сплетение (*головки стрелок*) в основании боковых желудочков. F. Фронтальный срез на уровне треугольников боковых желудочков. Практически всю полость бокового желудочка занимает самая крупная часть сосудистого сплетения (*звездочки*) – сосудистый клубок. Латерально от желудочков находится перивентрикулярное вещество (*стрелки*). G. Фронтальный срез кзади от затылочных рогов боковых желудочков. Определяются неизмененные перивентрикулярное белое вещество (*стрелки*) и затылочная кора. (Рисунки использованы с разрешения Kawamura D, Nolan T, eds. *Abdomen and Superficial Structures*. 4th ed. Philadelphia, PA: Wolters Kluwer; 2017.)

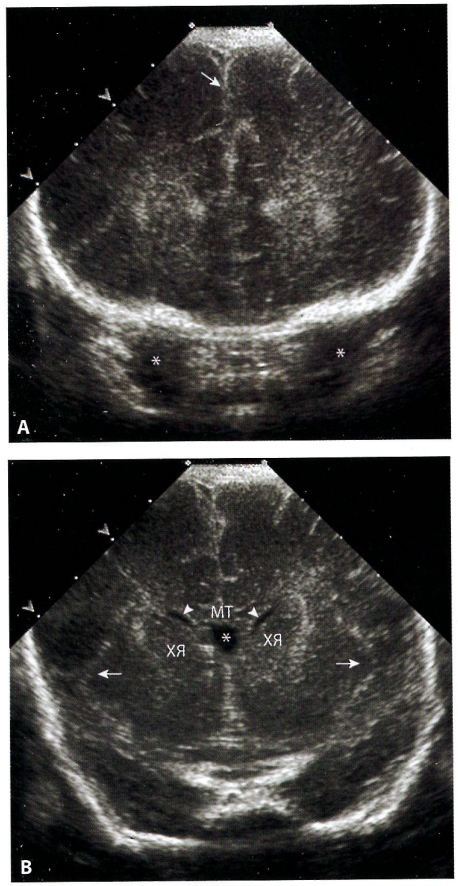

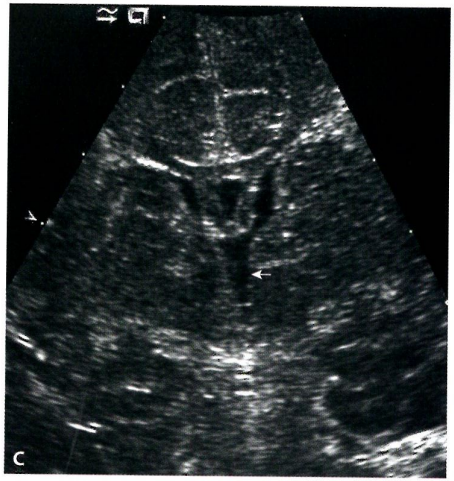

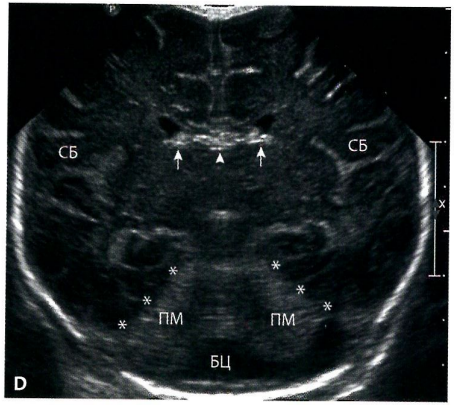

Рис. 12-18 (*продолжение*)

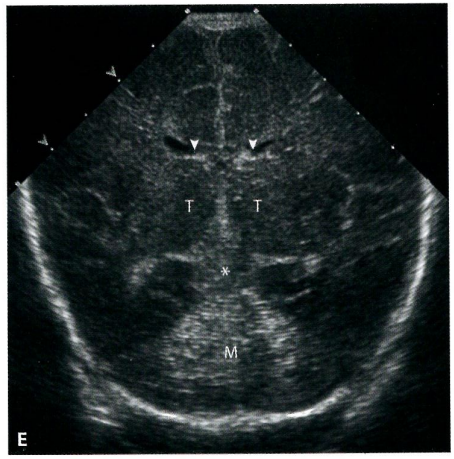



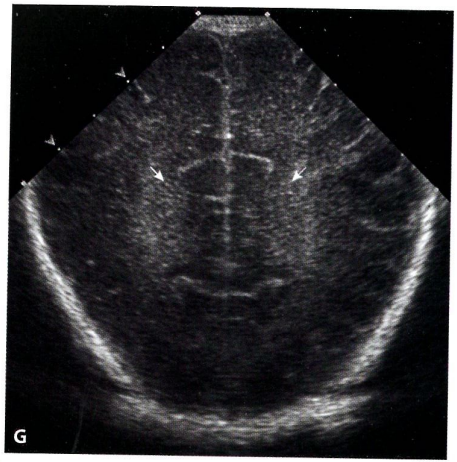

Рис. 12-18 (*окончание*)

- В сагиттальной плоскости оценивают следующие структуры (**рис. 12-19** и **12-20**):
  - Эхограмма, полученная в сагиттальной плоскости по средней линии, должна включать мозолистое тело, полость прозрачной перегородки, полость Верге (при наличии), III и IV желудочки, водопровод головного мозга, ствол мозга, червь мозжечка, большую цистерну и борозды.
  - Эхограммы, полученные в парасагиттальных плоскостях, должны включать все части боковых желудочков, сосудистое сплетение, каудоталамические борозды, островок, перивентрикулярное белое вещество и сильвиевы борозды.

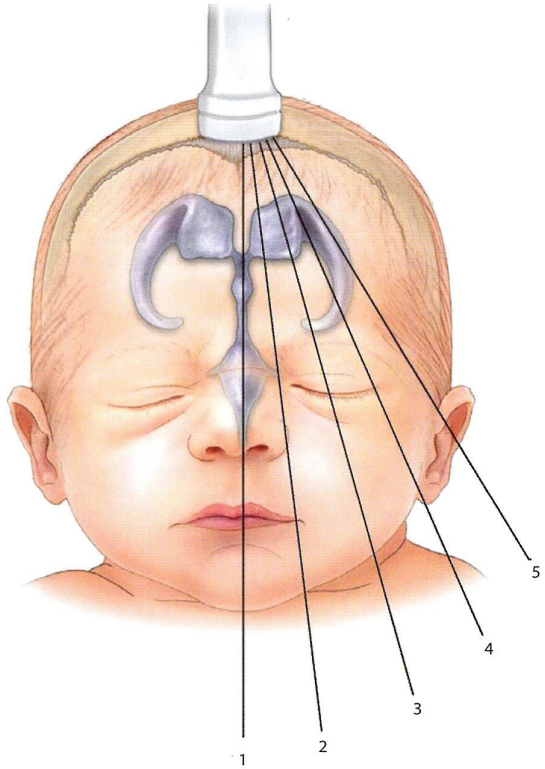

Рис. 12-19. Положение датчика при визуализации головного мозга у новорожденного в сагиттальной и парасагиттальной плоскостях. Следует помнить, что выступ (или выемку) на датчике располагают в направлении лица пациента. (Рисунок использован с разрешения Kawamura D, Nolan T, eds. *Abdomen and Superficial Structures*. 4th ed. Philadelphia, PA: Wolters Kluwer; 2017.)

- Дополнительные плоскости сканирования:
  - Для визуализации мозжечка и структур задней части головного мозга сканирование выполняют из области сосцевидного отростка и затылочной области.
  - При помощи импульсно-волновой спектральной допплерографии можно оценить индекс резистентности в передней мозговой артерии по средней линии.
  - ЦДК передней поверхности головного мозга позволяет диагностировать субдуральную гематому.

Рис. 12-20. УЗИ головного мозга у новорожденного, сагиттальная и парасагиттальная плоскости. А. Сагиттальная плоскость по средней линии. Пациент – здоровый доношенный новорожденный. Кпереди от полости прозрачной перегородки (*звездочка*) определяется гипоэхогенное мозолистое тело (*головки стрелок*). На срезе также визуализируются III и IV желудочки. Кзади от IV желудочка находятся эхогенный червь мозжечка (Ч) и большая цистерна (*стрелка*). Кпереди от IV желудочка находятся мост (*М*) и продолговатый мозг (*ПМ*). В. Парасагиттальный срез, проходящий через боковой желудочек. Внутри тела бокового желудочка (*звездочка*) определяется гиперэхогенное сосудистое сплетение (*стрелка*), которое сужается до точки в направлении каудоталамической борозды. Кпереди от таламуса (*Т*) лежит хвостатое ядро (*ХЯ*). Здесь у недоношенных детей локализуется герминальный матрикс. С. Парасагиттальный срез, проходящий через тело бокового желудочка. В пределах треугольника желудочка определяется эхогенное сосудистое сплетение (*звездочка*). D. Парасагиттальный срез, проходящий латерально от желудочка. На эхограмме определяется сильвиева борозда (*стрелка*), а в режиме реального времени визуализируются ветви средних мозговых артерий, пульсирующие в этой борозде. Латерально от желудочка находится неизмененное перивентрикулярное белое вещество (*головки стрелок*). (Рисунки использованы с разрешения Kawamura D, Nolan T, eds. *Abdomen and Superficial Structures.* 4th ed. Philadelphia, PA: Wolters Kluwer; 2017.)

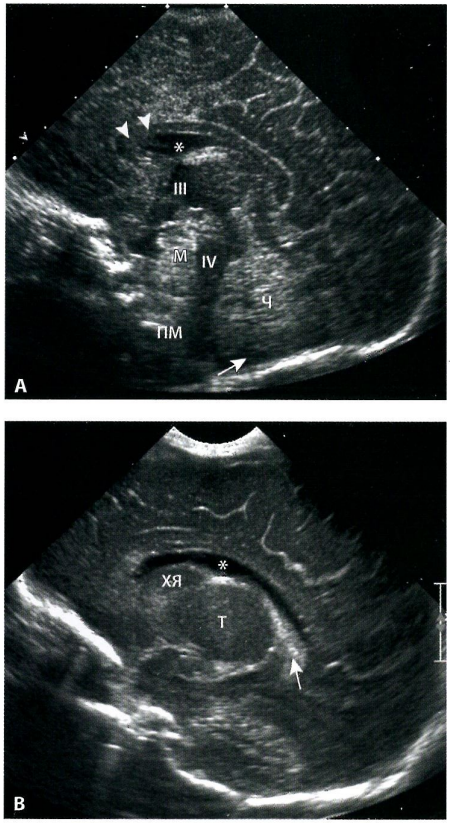

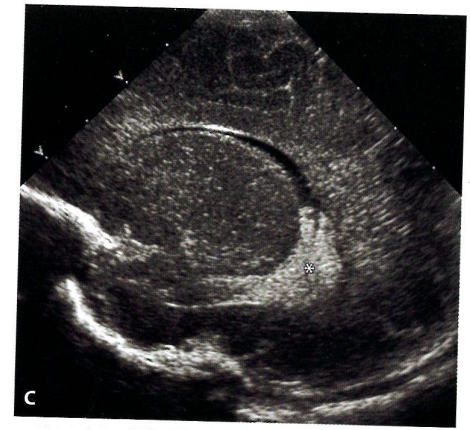

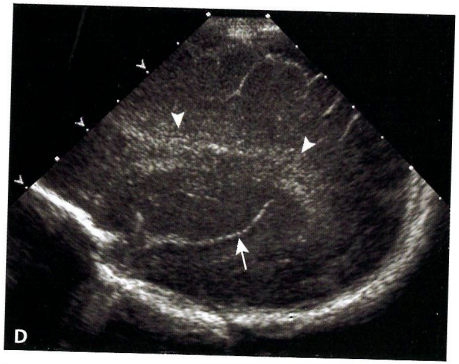

Рис. 12-20 (*окончание*)

В норме поверх жидкости, находящейся в субарахноидальном пространстве, проходят сосуды (признак кортикальной вены), а патологическое скопление жидкости лишено таких сосудов.

- Позвоночник у новорожденных:
  - Для проведения исследования ребенка обычно укладывают на живот, однако исследование может быть выполнено в положении ребенка лежа на боку.
  - Под нижнюю часть живота или под малый таз можно положить небольшой валик – это позволяет несколько улучшить качество визуализации.
  - Сгибание ног в коленных суставах может улучшить визуализацию позвоночного канала.
  - Следует избегать переохлаждения и перевозбуждения ребенка.
  - Сканирование обычно выполняют в сагиттальной и поперечной плоскостях.
  - Использование панорамных режимов повышает информативность исследования.
  - Движение спинного мозга и общее строение позвоночника можно задокументировать при помощи кинопетли.
    - Исследование позвоночника в сагиттальной плоскости:
      - В некоторых случаях исследование может быть ограничено пояснично-крестцовой областью (например, при наличии ямки на коже или признаков натяжения спинного мозга).
      - Оценить нормальное строение спинного мозга и уровень, на котором оканчивается мозговой конус, невозможно без правильной идентификации тел позвонков.

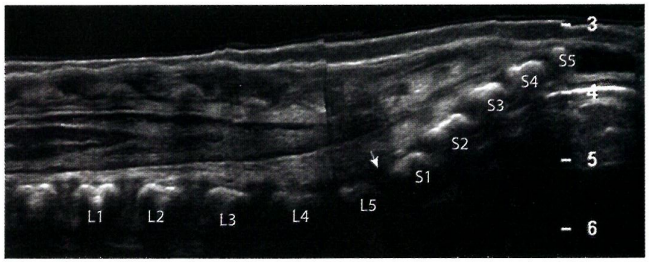

Рис. 12-21. Пояснично-крестцовое сочленение. На сагиттальной эхограмме дистального отдела позвоночника у ребенка первого года жизни визуализируются позвоночник и пояснично-крестцовое сочленение (*стрелка*). Последнее – важный анатомический ориентир, относительно которого идентифицируют тела позвонков и локализацию мозгового конуса. (Рисунок использован с разрешения Kawamura D, Lunsford B, eds. *Abdomen and Superficial Structures*. 3rd ed. Philadelphia, PA: Wolters Kluwer Health/Lippincott Williams & Wilkins; 2012.)

- Метод 1:
  - Идентифицируют поясничный изгиб, затем – пояснично-крестцовое сочленение, а следовательно – локализацию L5 и уровень, на котором оканчивается мозговой конус **(рис. 12-21)**.
  - Уровень, на котором находится мозговой конус, устанавливают путем отсчета тел позвонков от L5 в краниальном направлении.
  - Режим панорамного сканирования позволяет идентифицировать более протяженный сегмент позвоночника и облегчить идентификацию тел позвонков.
  - Копчиковый сегмент к моменту рождения может быть не оссифицирован, однако от пояснично-крестцового отдела его отличает более округлая форма позвонков.
- Метод 2:
  - Самый нижний позвонок, от которого отходит ребро, расценивают как Т12, а уровень, на котором находится мозговой конус, устанавливают путем отсчета от него тел поясничных позвонков.
  - Мозговой конус в норме локализуется на уровне межпозвонкового диска L2–L3 или чуть выше. При этом мозговой конус может локализоваться и на уровне середины L3 (особенно у недоношенных детей); данный уровень считается нижней границей нормы.
  - На фоне дыхания должно происходить движение спинного мозга; в положении пациента лежа на животе спинной мозг должен лежать в передней части позвоночного канала. Отсутствие подвижности позволяет заподозрить синдром фиксированного спинного мозга.
  - Исследуют терминальную нить и оценивают ее толщину **(рис. 12-22)**.
  - Отмечают наличие патологического скопления жидкости внутри и вокруг спинного мозга.
  - При наличии кожных свищей оценивают их связь со спинным мозгом.
  - Для исследования поверхностных мягких тканей и кожи на наличие свищей используют насадку, увеличивающую зазор между датчиком и кожей, либо наносят дополнительный объем геля.

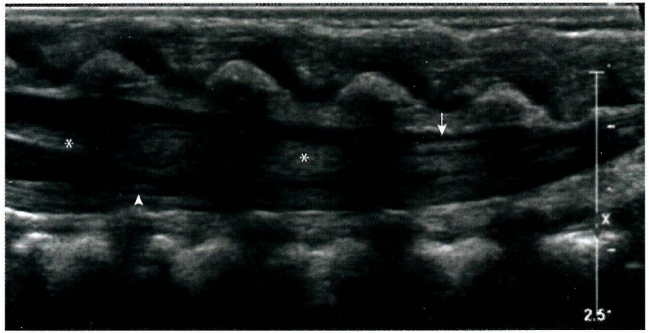

Рис. 12-22. УЗИ в нижней части позвоночного канала, сагиттальная плоскость. Визуализируются эхогенные нервные корешки конского хвоста (*звездочки*). В дистальной части спинной мозг сужается до конуса (*головка стрелки*). От конуса до дистальной части дурального мешка идет терминальная нить (*стрелка*). (Рисунок использован с разрешения Iyer R, Chapman T, eds. *Pediatric Imaging: The Essentials*. 1st ed. Philadelphia, PA: Wolters Kluwer; 2015.)

Рис. 12-23. УЗИ неизмененного спинного мозга, поперечный срез. А. Гипоэхогенный спинной мозг (*СМ*) окружен эхогенными нервными корешками конского хвоста (*стрелки*). Спинной мозг погружен в ликвор, а позвоночный канал выстлан эхогенной твердой мозговой оболочкой (*головки стрелок*). Сзади и латерально визуализируются эхогенные дуги позвонков (*звездочки*), которые в задней части соединяются с гипоэхогенным остистым отростком (*О*). В. Вокруг эхогенных нервных корешков (*головки стрелок*) баллотирует эхогенная терминальная нить округлой формы (*стрелка*). С. Нервные корешки могут визуализироваться как небольшие эхогенные точки (*головки стрелок*) или группироваться, закрывая собой терминальную нить. (Рисунки использованы с разрешения Kawamura D, Nolan T, eds. *Abdomen and Superficial Structures*. 4th ed. Philadelphia, PA: Wolters Kluwer; 2017.)

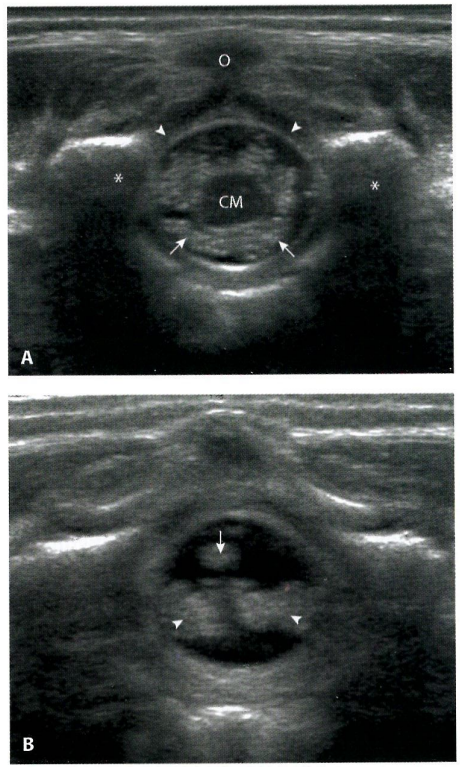

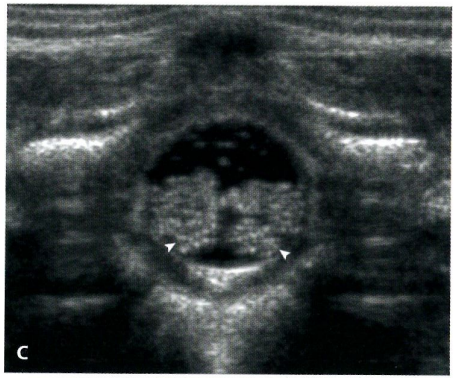

Рис. 12-23 (*окончание*)

- Исследование позвоночника в поперечной плоскости **(рис. 12-23)**:
  - Только исследование в поперечной плоскости позволяет диагностировать диастематомиелию (расщепление спинного мозга).
  - На поперечном срезе оценивают открытые элементы в задней части дизрафических дефектов, покрытых кожей.
  - Исследуют терминальную нить и оценивают ее толщину.

СОВЕТЫ ПО ПРОВЕДЕНИЮ СКАНИРОВАНИЯ [4]

- Тазобедренные суставы у детей первого года жизни:
  - В результате неправильной ориентации датчика может быть ошибочно диагностирована ДТБС. При сканировании во фронтальной плоскости необходимо убедиться, что ультразвуковой луч проходит через центр вертлужной впадины, а подвздошная кость лежит параллельно поверхности датчика.
  - Исследование в возрасте менее 6 нед. может быть неинформативным, поскольку вертлужная впадина недостаточно зрелая. Получение сомнительного результата требует повторного выполнения УЗИ.
  - Акустическая тень, создаваемая головкой бедренной кости или вертлужной впадиной, может затруднить полноценную визуализацию тазобедренного сустава. В таких случаях может быть показано рентгеновское исследование.
- Головной мозг у новорожденного:
  - Может отмечаться асимметрия боковых желудочков. Чаще всего более крупный желудочек располагается с той стороны, на которой лежит ребенок, и это обусловлено действием силы тяжести.
  - Ультразвуковым признаком сосудистого сплетения, которое формирует крышу III желудочка и дно обоих боковых желудочков, является признак «трех точек». Данный признак может ошибочно напоминать двустороннее кровоизлияние в герминальный матрикс.
  - Перивентрикулярный ореол, присутствующий в норме, может ошибочно напоминать перивентрикулярную лейкомаляцию. Однако эхогенность ткани, окруженной ореолом, не должна быть выше, чем у сосудистого сплетения.
- Позвоночник у новорожденного:
  - Существует два дополнительных метода для определения локализации мозгового конуса:

- Дуральный мешок обычно оканчивается на уровне S2. Локализацию мозгового конуса определяют путем отсчета позвонков в краниальном направлении от S2.
- Если окончательно охарактеризовать локализацию мозгового конуса как нормальную или патологическую не удается, следует соотнести полученный результат с результатами предшествующей рентгенографии. На кожу в месте предполагаемой локализации мозгового конуса можно приклеить рентгенопозитивную метку, а затем выполнить рентгенографию позвоночника в прямой проекции.

РАЗМЕРЫ СТРУКТУР ТАЗОБЕДРЕННОГО СУСТАВА У ДЕТЕЙ ПЕРВОГО ГОДА ЖИЗНИ, ГОЛОВНОГО МОЗГА И ПОЗВОНОЧНИКА У НОВОРОЖДЕННЫХ [4, 5]

- Тазобедренные суставы у детей первого года жизни:
  - Методика Графа:
    - Угол α в норме составляет ≥60°:
      - Чем меньше угол α, тем выше вероятность ДТБС.
    - Угол β в норме составляет ≤50°:
      - Чем больше угол β, тем выше вероятность ДТБС.
  - Вертлужная впадина, покрывающая головку бедренной кости более чем на 55%, считается нормальной, менее 50% – уплощенной, менее 45% – очень плоской.
- Головной мозг у новорожденных:
  - Боковые желудочки: у доношенных детей боковые желудочки имеют щелевидную форму, а их диаметр не превышает 3 мм.
- Позвоночник у новорожденных:
  - Мозговой конус в норме практически всегда локализуется на уровне межпозвонкового диска L2–L3.

  - Толщина терминальной нити ≤2 мм.
  - Диаметр поясничного отдела спинного мозга: 5,8±0,66 мм.

ОСНОВНЫЕ ЗАБОЛЕВАНИЯ ТАЗОБЕДРЕННЫХ СУСТАВОВ У ДЕТЕЙ ПЕРВОГО ГОДА ЖИЗНИ, ГОЛОВНОГО МОЗГА И ПОЗВОНОЧНИКА У НОВОРОЖДЕННЫХ [5–7]

- Тазобедренные суставы у детей первого года жизни:
  - ДТБС:
    - Клиническая картина:
      - Роды в тазовом предлежании в анамнезе.
      - Семейный анамнез, отягощенный по ДТБС.
      - Асимметрия кожных складок на ногах.
      - Асимметрия длин ног.
      - Ограниченное отведение бедра.
      - Положительный результат теста Барлоу или Ортолани.
    - УЗИ:
      - Полный вывих: головка бедренной кости целиком находится за пределами вертлужной впадины **(рис. 12-24)**.
      - Подвывих: головка бедренной кости частично покрыта вертлужной впадиной **(рис. 12-25)**.
      - Признаки уплощения вертлужной впадины (головка бедренной кости покрыта менее чем на 50%).
      - Уменьшен угол α.
      - Увеличен угол β.
  - Выпот в тазобедренный сустав у ребенка первого года жизни (преходящий синовит):

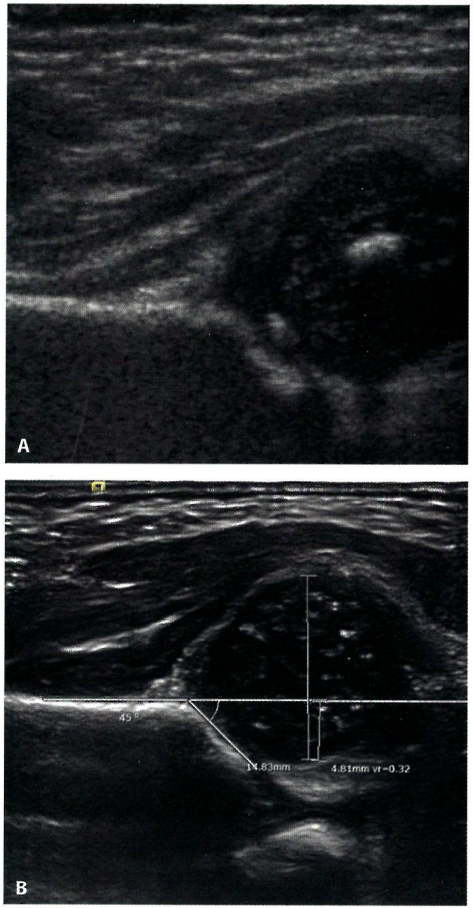

Рис. 12-24. А, В. УЗИ тазобедренного сустава, фронтальная плоскость. Частичный вывих и тяжелая форма дисплазии вертлужной впадины у ребенка первого года жизни. (Рисунки использованы с разрешения Sanders RC, ed. *Clinical Sonography: A Practical Guide*. 5th ed. Philadelphia, PA: Wolters Kluwer; 2015.)

- Клиническая картина:
  - Боль в ноге и коленном суставе.
  - Отказ от ходьбы.
  - Повышенная возбудимость.
  - Невысокая лихорадка.
  - Умеренный лейкоцитоз.
- УЗИ:
  - Анэхогенное или гипоэхогенное скопление жидкости, приподнимающее переднюю часть капсулы сустава.
  - Ширина капсулы пораженного сустава обычно превышает 5 мм.

- Головной мозг у новорожденного:
  - Классификация внутричерепных/внутрижелудочковых кровоизлияний:
    - I степень: кровоизлияние в герминальный матрикс (субэпендимальное кровоизлияние) **(рис. 12-26)**.
    - II степень: кровоизлияние в герминальный матрикс и внутрижелудочковое кровоизлияние **(рис. 12-27)**.
    - III степень: внутрижелудочковое кровоизлияние и вентрикуломегалия **(рис. 12-28)**.
    - IV степень: паренхиматозное кровоизлияние **(рис. 12-29)**.
  - Перивентрикулярная лейкомаляция:
    - I стадия: повышение эхогенности перивентрикулярного белого вещества **(рис. 12-30)**.

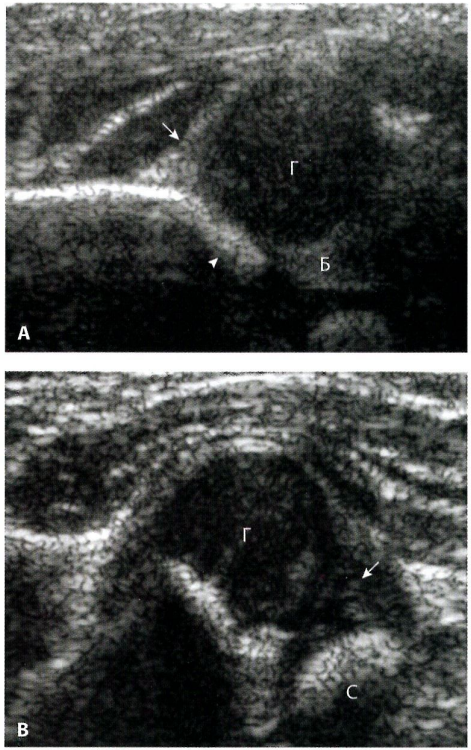

Рис. 12-25. Подвывих тазобедренного сустава. А. УЗИ левого тазобедренного сустава, фронтальная плоскость. Головка (*Г*) бедренной кости смещена латерально, однако сохранен контакт с костной частью вертлужной впадины (*головка стрелки*) и суставной губой (*стрелка*). Дистально, под головкой бедренной кости, визуализируется эхогенный бугорок (*Б*). В. Поперечная плоскость, нога согнута в тазобедренном суставе. Головка (*Г*) бедренной кости смещена кзади относительно седалищной кости (С) и хрящевой крыши вертлужной впадины (*стрелка*). (Рисунки использованы с разрешения Siegel MJ, Coley B, eds. *Core Curriculum: Pediatric Imaging*. 1st ed. Philadelphia, PA: Lippincott Williams & Wilkins; 2005.)

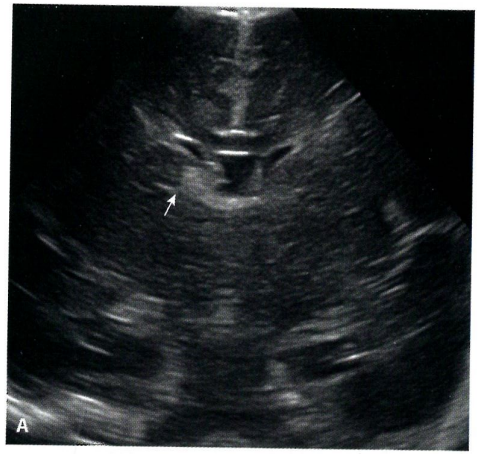

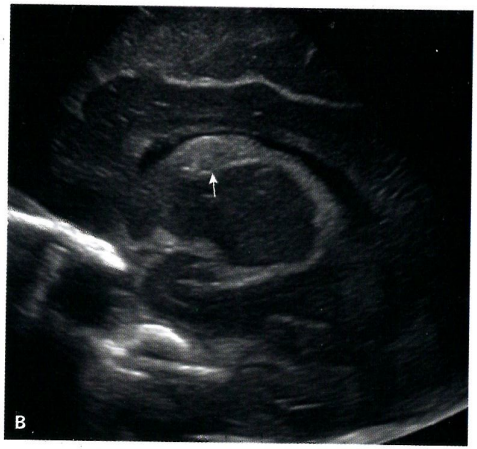

Рис. 12-26. Кровоизлияние в герминальный матрикс (I степень). А. УЗИ во фронтальной плоскости. В субэпендимальной области справа визуализируется очаг повышенной эхогенности (*стрелка*). В. Парасагиттальный срез справа. Отмечается повышение эхогенности в каудоталамической борозде (*стрелка*). (Рисунки использованы с разрешения Siegel MJ, ed. *Pediatric Sonography*. 5th ed. Philadelphia, PA: Wolters Kluwer; 2018.)



Рис. 12-27. Внутрижелудочковое кровоизлияние (II степень). На фронтальном срезе в левом боковом желудочке определяется внутрижелудочковое кровоизлияние овоидной формы (*стрелка*). Желудочек не расширен. (Рисунок использован с разрешения Iyer R, Chapman T, eds. *Pediatric Imaging: The Essentials*. 1st ed. Philadelphia, PA: Wolters Kluwer; 2015.)

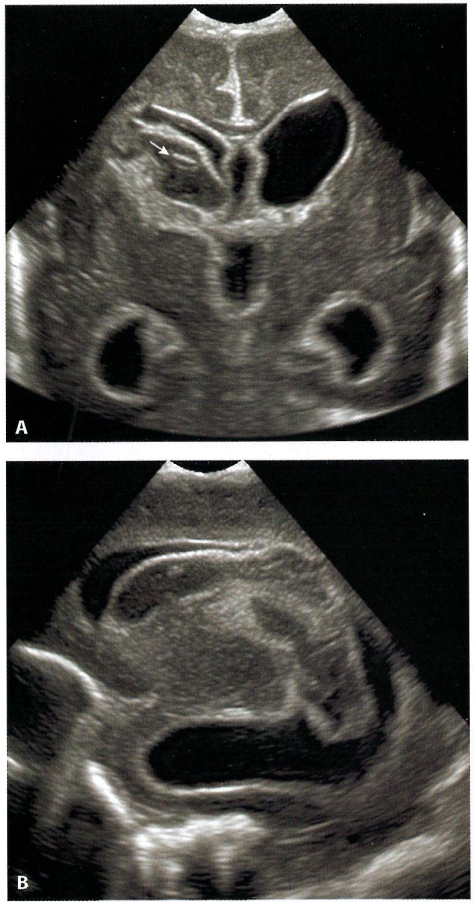

Рис. 12-28. УЗИ головного мозга у новорожденного. Внутрижелудочковое кровоизлияние, сопровождающееся вентрикуломегалией (III степень). А. На фронтальном срезе в обоих боковых желудочках определяются сгустки крови в сочетании с гидроцефалией (*стрелка*). В. На парасагиттальном срезе отмечается некоторая ретракция внутрижелудочкового сгустка. (Рисунки использованы с разрешения Kawamura D, Nolan T, eds. *Abdomen and Superficial Structures*. 4th ed. Philadelphia, PA: Wolters Kluwer; 2017.)

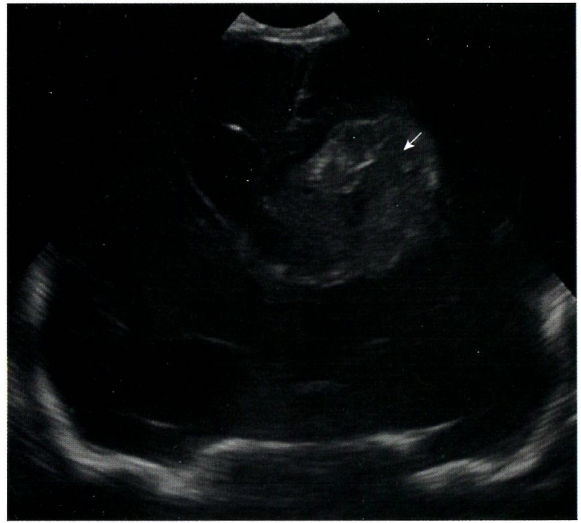

Рис. 12-29. УЗИ головного мозга у новорожденного. Паренхиматозное кровоизлияние (IV степень). В латеральной части левого полушария определяется эхогенное кровоизлияние (*стрелка*). (Рисунок использован с разрешения White AJ, ed. *The Washington Manual of Pediatrics*. 2nd ed. Philadelphia, PA: Wolters Kluwer; 2016.)

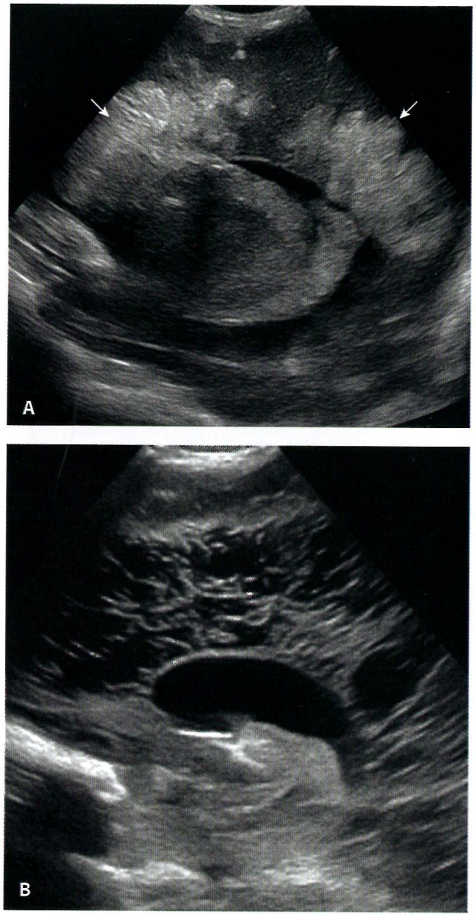

Рис. 12-30. Стадии перивентрикулярной лейкомаляции. А. Парасагиттальный срез справа. Отмечается эхогенный характер ранней перивентрикулярной лейкомаляции (*стрелки*). В. При повторном исследовании отмечается прогрессирование перивентрикулярной лейкомаляции. (Рисунки использованы с разрешения Siegel MJ, ed. *Pediatric Sonography*. 5th ed. Philadelphia, PA: Wolters Kluwer; 2018.)

- II стадия: вблизи обоих боковых желудочков формируются кистозные полости (см. рис. 12-30).

- Позвоночник у новорожденных:
  - Синдром фиксированного спинного мозга:
    - Клиническая картина:
      - К поверхностным изменениям (кожные стигмы), позволяющим заподозрить скрытые формы нарушений, относятся ямка на коже в области крестца, пучки волос или кожные лоскуты, дорсальный дермальный синус, а также гемангиома в области дистального отдела позвоночника.
      - Наличие очевидного дефекта позвоночника, например менингомиелоцеле.
    - УЗИ:
      - Отсутствие нормальной подвижности спинного мозга.
      - Локализация мозгового конуса на уровне или ниже тела L3 **(рис. 12-31)**.

ДОПОЛНИТЕЛЬНЫЕ ЗОНЫ ИНТЕРЕСА

- Тазобедренные суставы у детей первого года жизни:
  - Большое значение имеет тщательный сбор акушерского анамнеза. При наличии заключений, полученных в пренатальном периоде, устанавливают факторы риска ДТБС.

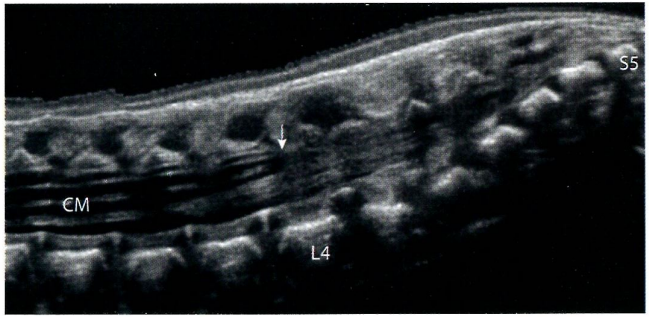

Рис. 12-31. Синдром фиксированного спинного мозга. На сагиттальном срезе с увеличенным углом обзора в дуральном мешке визуализируется вытянутый спинной мозг (*CM*), смещенный дорсально. Вершина мозгового конуса (*стрелка*) вытянута и находится на уровне L4, что свидетельствует о натяжении спинного мозга. Утолщение терминальной нити и другие признаки фиксированного спинного мозга отсутствуют. (Рисунок использован с разрешения Siegel MJ, ed. *Pediatric Sonography*. 4th ed. Philadelphia, PA: Wolters Kluwer Health/Lippincott Williams & Wilkins; 2010.)

- При УЗИ всегда сравнивают оба тазобедренных сустава, а также перед началом исследования оценивают ранее упомянутые наружные признаки.

- Головной мозг у новорожденных:
  - Отмечают асимметрию полушарий мозжечка (возможный признак кровоизлияния в мозжечок).
  - Исследуют содержимое боковых желудочков на наличие признаков кровоизлияния в сосудистое сплетение и внутрижелудочкового кровоизлияния.
- Позвоночник у новорожденных:
  - Дизрафия позвоночника может сопровождаться пороками развития мочевыводящей системы. В некоторых случаях, особенно при наличии клинических симптомов, может быть показано исследование почек и мочевого пузыря.

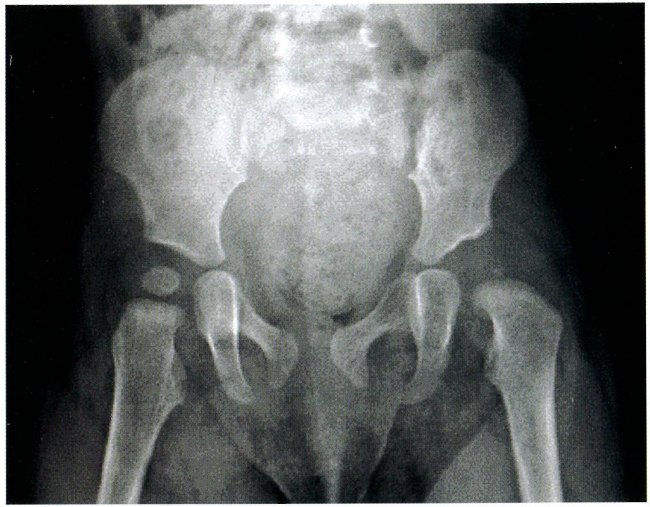

Рис. 12-32. Рентгенография малого таза у девочки 7 мес., прямая проекция. Дисплазия левого тазобедренного сустава. (Рисунок использован с разрешения Lee E, ed. *Pediatric Radiology: Practical Imaging Evaluation of Infants and Children*. 1st ed. Philadelphia, PA: Wolters Kluwer; 2017.)

ЛУЧЕВАЯ КАРТИНА ПРИ ДРУГИХ МЕТОДАХ ВИЗУАЛИЗАЦИИ

- Рентгенография тазобедренных суставов у ребенка первого года жизни, ДТБС **(рис. 12-32)**.

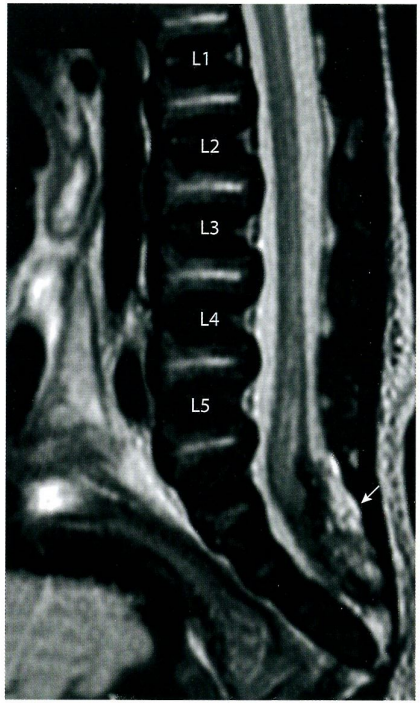

Рис. 12-33. МРТ, синдром фиксированного спинного мозга. Спинной мозг фиксирован на уровне L5–S1. Спинной мозг в норме не должен выходить за нижнюю границу L2. Натяжение спинного мозга обусловлено выраженной дизрафией позвоночника и наличием внутрипозвоночной липомы диаметром 1,3 см (*стрелка*). (Рисунок использован с разрешения Salimpour RR, Salimpour P, Salimpour P, eds. *Photographic Atlas of Pediatric Disorders and Diagnosis*. 1st ed. Philadelphia, PA: Wolters Kluwer Health/Lippincott Williams & Wilkins; 2013.)

- МРТ позвоночника у новорожденного, синдром фиксированного спинного мозга **(рис. 12-33)**.

ЛИТЕРАТУРА

1. AIUM-ACR-SPR-SRU Practice parameter for the performance of an ultrasound examination for detection and assessment of developmental dysplasia of the hip. https://www.aium.org/resources/guidelines/hip.pdf. Accessed December 16, 2018.
2. AIUM Practice parameter for the performance of neurosonography in neonates and infants. https://www.aium.org/resources/guidelines/neurosonography.pdf. Accessed December 16, 2018.
3. AIUM Practice parameter for the performance of an ultrasound examination of the neonatal and infant spine. https://www.aium.org/resources/guidelines/neonatalSpine.pdf. Accessed December 16, 2018.
4. Sanders R, Hall-Terracciano B, eds. *Clinical Sonography: A Practical Guide*. 5th ed. Philadelphia, PA: Wolters Kluwer; 2016: Hips 670–690; Head 626–656; Spine 657–669.
5. Siegel MJ, ed. *Pediatric Sonography*. 4th ed. Philadelphia, PA: Wolters Kluwer; 2011: Hips 607–616; Head 43–117; Spine 647–674.
6. Kawamura DM, Nolan TD, eds. *Diagnostic Medical Sonography: Abdomen and Superficial Structures*. 4th ed. Philadelphia, PA: Wolters Kluwer; 2018:687–737.
7. Penny SM, ed. *Examination Review for Ultrasound: Abdomen & Obstetrics and Gynecology*. 2nd ed. Philadelphia, PA: Wolters Kluwer; 2018:232–236.